

АНТИКОАГУЛЯНТНАЯ ТЕРАПИЯ ПРИ ИНТЕРВЕНЦИОННОМ ЛЕЧЕНИИ ТИПИЧНОГО ТРЕПЕТАНИЯ ПРЕДСЕРДИЙ

И.А. Булавина¹, И.А. Хамнагадаев^{2, 3}, И.И. Хамнагадаев⁴, М.Л. Коков⁵, А.В. Троицкий⁶, А.С. Зотов⁶, Л.С. Коков^{7, 8}, М.А. Школьникова³

¹ Городская клиническая больница имени В.М. Буянова, Москва, Российская Федерация

² Национальный медицинский исследовательский центр эндокринологии, Москва, Российская Федерация

³ Российский национальный исследовательский медицинский университет имени Н.И. Пирогова, Москва, Российская Федерация

⁴ Белгородский государственный национальный исследовательский университет, Белгород, Российская Федерация

⁵ Российский государственный аграрный университет — Московская сельскохозяйственная академия имени К.А. Тимирязева, Москва, Российская Федерация

⁶ Федеральный научно-клинический центр специализированных видов медицинской помощи и медицинских технологий, Москва, Российская Федерация

⁷ Научно-исследовательский институт скорой помощи имени Н.В. Склифосовского, Москва, Российская Федерация

⁸ Московский государственный медико-стоматологический университет имени А.И. Евдокимова, Москва, Российская Федерация

Особенности антикоагулянтной терапии после радиочастотной абляции кавотрикуспидального истмуса исследованы недостаточно, поэтому в рекомендациях по назначению антикоагулянтной терапии обычно не различают трепетание и фибрилляцию предсердий. В отличие от фибрилляции предсердий, эффективность интервенционного лечения типичного трепетания предсердий достигает 90%. Эта процедура может избавить пациента от длительного приема антикоагулянтной терапии в случае отсутствия рецидива типичного трепетания предсердий. При решении отменить антикоагулянтную терапию после успешной радиочастотной абляции кавотрикуспидального истмуса следует принимать во внимание вероятность потенциальной индукции фибрилляции предсердий у пациентов, которым проведено интервенционное лечение. Помимо шкалы CHA2DS2-VASc, характеризующей коморбидность пациента, важно учитывать эхокардиографические морфофункциональные критерии, позволяющие оценить риск развития фибрилляции предсердий. В настоящее время данный протокол не регламентирован в клинических рекомендациях. Анализ данных литературы и собственный опыт авторов позволяет сделать вывод, что оптимальным сроком отмены антикоагулянтной терапии является безрецидивный период в 3–4 мес после радиочастотной абляции кавотрикуспидального истмуса, поскольку именно на этом сроке можно объективизировать эффективность интервенционного лечения.

Ключевые слова: антикоагулянты; типичное трепетание предсердий; фибрилляция предсердий; радиочастотная абляция.

Для цитирования: Булавина И.А., Хамнагадаев И.А., Хамнагадаев И.И., Коков М.Л., Троицкий А.В., Зотов А.С., Коков Л.С., Школьникова М.А. Антикоагулянтная терапия при интервенционном лечении типичного трепетания предсердий. *Клиническая практика*. 2023;14(1):In Press. doi: <https://doi.org/10.17816/clinpract112089>

Поступила 25.10.2022

Принята 17.01.2023

Опубликована ????.2023

Список сокращений

КТИ — кавотрикуспидальный истмус
РЧА — радиочастотная абляция

ТП — трепетание предсердий
ФП — фибрилляция предсердий

ANTICOAGULATION AFTER TYPICAL ATRIAL FLUTTER ABLATION

I.A. Bulavina¹, I.A. Khamnagadaev^{2,3}, I.I. Khamnagadaev⁴, M.L. Kokov⁵, A.V. Troitskiy⁶,
A.S. Zotov⁶, L.S. Kokov^{7,8}, M.A. Shkolnikova³

¹ Buyanov City Clinical Hospital, Moscow, Russian Federation

² Endocrinology Research Centre, Moscow, Russian Federation

³ The Russian National Research Medical University named after N.I. Pirogov, Moscow, Russian Federation

⁴ Belgorod State National Research University, Belgorod, Russian Federation

⁵ Russian State Agrarian University — Moscow Timiryazev Agricultural Academy, Moscow, Russian Federation

⁶ Federal Scientific and Clinical Center for Specialized Medical Assistance and Medical Technologies of the Federal Medical Biological Agency, Moscow, Russian Federation

⁷ Sklifosovsky Research Institute of Emergency Medicine, Moscow, Russian Federation

⁸ Moscow State University of Medicine and Dentistry named after A.I. Evdokimov, Moscow, Russian Federation

The specifics of the anticoagulant therapy after radiofrequency ablation of the cavotricuspid isthmus have not been sufficiently studied, therefore, the recommendations for prescribing the anticoagulant therapy usually do not distinguish between atrial flutter and atrial fibrillation. In contrast to the case of atrial fibrillation, the effectiveness of the interventional treatment for typical atrial flutter reaches 90%. This procedure may save the patient from a long-term anticoagulant therapy in the absence of recurrence of typical atrial flutter. The decision to stop the anticoagulant therapy after successful radiofrequency ablation of the cavotricuspid isthmus should take into account the potential induction of atrial fibrillation in patients undergoing the interventional treatment. In addition to the CHA₂DS₂-VASc scale, which characterizes the patient's comorbidity, it is important to take into account the echocardiographic morphofunctional criteria to assess the risk of atrial fibrillation. Currently, this protocol is not regulated in the clinical guidelines. The analysis of the literature data and the authors' own experience allow us to conclude that the optimal time for stopping the anticoagulant therapy is a relapse-free period of 3–4 months after the radiofrequency ablation of the cavotricuspid isthmus, since it is at this time that the effectiveness of the interventional treatment can be objectified.

Keywords: anticoagulants; typical atrial flutter; atrial fibrillation; radiofrequency ablation.

For citation: Bulavina IA, Khamnagadaev IA, Khamnagadaev II, Kokov ML, Troitskiy AV, Zotov AS, Kokov LS, Shkolnikova MA. Anticoagulation after Typical Atrial Flutter Ablation. *Journal of Clinical Practice*. 2023;14(1):In Press. doi: <https://doi.org/10.17816/clinpract112089>

Submitted 25.10.2022

Revised 17.01.2023

Published ????.2023

ВВЕДЕНИЕ

Типичное трепетание предсердий (ТП) является наиболее распространенным нарушением ритма сердца в реальной клинической практике врачей кардиологов и сердечно-сосудистых хирургов. Ежегодно в мире выявляется более 200 000 новых случаев типичного ТП. По данным эпидемиологических исследований, распространенность типичного ТП в США составляет 88 случаев на 100 000 населения [1]. Частота встречаемости данной аритмии в 2,5 раза выше у больных мужского пола и увеличивается с возрастом. В возрастной группе до 50 лет встречаемость типичного ТП достигает 5 случаев, а в возрастной группе старше 80 лет — до 587 случаев на 100 000 населения [1]. Истинную частоту встречаемости данной патологии в Российской Фе-

дерации установить крайне затруднительно из-за особенностей кодирования законченных случаев [2].

Наличие длительной тахисистолии у пациентов с типичным ТП приводит к нарушению систоло-диастолической функции сердца и сопровождается расширением его полостей, увеличивая, как следствие, вероятность развития кардиогенных тромбоэмболий. Ежегодно в нашей стране регистрируется более 450 000 новых случаев инсульта, при этом смертность от него в России, в отличие от США, Японии и стран Западной Европы, не снижается. Так, в Российской Федерации заболеваемость инсультом и смертность от него остаются одними из высоких в мире [3].

Первой линией лечения типичного ТП является радиочастотная абляция (РЧА) кавотрикуспидаль-

ного истмуса (КТИ), при этом клинические решения по тактике антикоагулянтной терапии после успешно проведенной процедуры основаны на оценке риска инсульта и кардиогенных тромбоэмболических осложнений по шкале CHA2DS2-VASc, разработанной для больных с фибрилляцией предсердий (ФП). Важно отметить, что данный подход не учитывает потенциальную эффективность интервенционного вмешательства у больных типичным ТП. Оптимальная стратегия антикоагулянтной терапии при интервенционном лечении типичного ТП однозначно не определена, в связи с чем клиницист всегда встает перед выбором: отменять или продолжать антикоагулянтную терапию после успешной РЧА КТИ, учитывая ее высокую, достигающую 90%, эффективность [4].

Учитывая отсутствие клинических рекомендаций по этому вопросу, целью данного обзора является освещение современных тенденций, позволяющих клиницисту принять решение об отмене антикоагулянтной терапии после успешной РЧА КТИ.

ВОПРОСЫ ТЕРМИНОЛОГИИ И КЛАССИФИКАЦИИ

Ж.А. McWilliam в работе «Фибрилляция сердца» (1886 г.) [5], описывая результаты своих опытов на животных, впервые показал возможность предсердий быстро и ритмично сокращаться в ответ на стимуляцию, отмечая при этом различия в частоте активации предсердий и активации желудочков. Так автор впервые ввел термин «трепетание предсердий». Дальнейшее развитие этих исследований связано с именами английских ученых W. Jolly и W. Ritchie [6], которые в клинической практике зарегистрировали ТП и дифференцировали данные нарушения от ФП, сумев обосновать необходимость их оценки во II и III стандартных отведениях. В настоящее время эти волны принято называть волнами типичного истмусзависимого трепетания предсердий (рис. 1).

Дальнейшее изучение электрофизиологического субстрата ТП привело к появлению различных

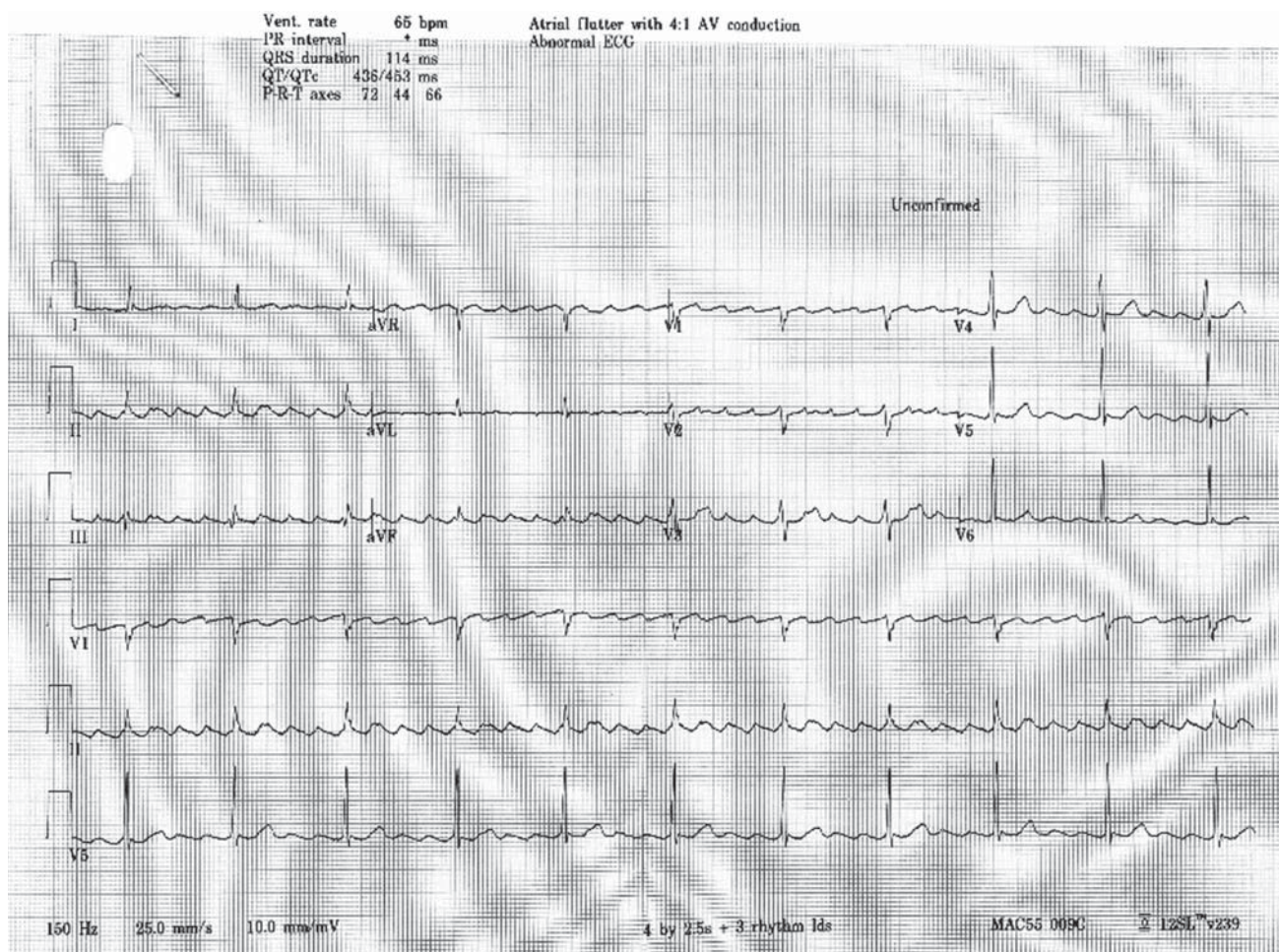


Рис. 1. Электрокардиограмма (25 мм/с). Типичное трепетание предсердий. FF-волны отчетливо видны в отведении II, III и aVF. Цикл тахикардии — 240 мс (FF), коэффициент проведения ритма на желудочки — 3:1.

Fig. 1. Electrocardiogram (25 mm/s). Typical atrial flutter. FF-waves are clearly seen in leads II, III and aVF. Tachycardia cycle length — 240 ms (FF), 3:1 conduction.

классификаций данного нарушения ритма сердца. В 1979 г. J.L. Wells и соавт. [7] классифицировали ТП, разделив их на два типа в зависимости от возможности купирования сверхчастой стимуляцией и частоты активации предсердий. Так, было отмечено, что ТП I типа чаще удается купировать сверхчастой стимуляцией в сравнении с ТП II типа. Авторы отметили также, что цикл тахикардии при ТП I типа короче, чем при ТП II типа.

Последующее изучение электрофизиологии сердца при ТП позволило, с одной стороны, установить критическую зону тахикардии при типичном ТП, с другой — доказать возможность хирургического лечения типичного ТП путем РЧА КТИ [8]. Важно отметить, что среди всех типов тахиаритмий типичное ТП встречается в 90% случаев, атипичное — в 10% [9, 10]. Таким образом, в отличие от ФП, при типичном ТП найден четкий анатомический субстрат, при воздействии на который радиочастотной энергией можно добиться купирования тахикардии и стойкого удержания синусового ритма в отдаленном периоде.

ПРИЧИНЫ РАЗВИТИЯ КАРДИОГЕННЫХ ТРОМБОЭМБОЛИЙ У ПАЦИЕНТОВ С ТИПИЧНЫМ ТРЕПЕТАНИЕМ ПРЕДСЕРДИЙ

Чаще всего ТП встречается у людей со структурной патологией сердца [1]. ТП может диагностироваться также у пациентов с заболеваниями щитовидной железы, легких, воспалительными заболеваниями соединительной ткани, поражающими сердечно-сосудистую систему, в том числе у лиц со стенозом митрального клапана [11]. Угроза ТП состоит в значительном риске тромбоэмболий у данной категории пациентов. В связи с этим особое внимание уделяется антикоагулянтной терапии при типичном ТП [12]. Тромбоз ушка левого предсердия у пациентов с изолированным типичным ТП фиксируется в 1–11% случаев [11, 13], при этом частота патологии коррелирует с возрастом и чаще выявляется у больных с нарушением систолической функции левого желудочка [4].

Несмотря на то, что лечению типичного ТП посвящено значительное количество работ, вопросы антикоагулянтной терапии у пациентов с типичным ТП остаются нерешенными. Так, в настоящее время при длительности пароксизма типичного ТП более 48 ч рекомендован прием антикоагулянтной терапии в течение 4 недель перед восстановлением синусового ритма, однако рандомизированные исследования, рассматривающие целесообразность

такой терапии, в настоящее время отсутствуют, поэтому лечение проводится по аналогии с ФП, несмотря на принципиальные отличия электрофизиологического механизма этих нарушений ритма сердца [13]. Выбор оптимальной стратегии антикоагулянтной терапии при интервенционном лечении типичного ТП является ключевым моментом для этой группы пациентов [14].

Таким образом, развитие кардиогенных тромбоэмболий у пациентов с типичным ТП обусловлено как электрофизиологическим механизмом аритмии, так и коморбидностью, что следует учитывать при решении вопроса об отмене или продолжении антикоагулянтной терапии после успешной РЧА КТИ.

ПЕРИОПЕРАЦИОННЫЙ РЕЖИМ ПРИЕМА АНТИКОАГУЛЯНТНОЙ ТЕРАПИИ ПРИ ИНТЕРВЕНЦИОННОМ ЛЕЧЕНИИ ТИПИЧНОГО ТРЕПЕТАНИЯ ПРЕДСЕРДИЙ

Существуют две стратегии режима антикоагулянтной терапии после выполнения РЧА КТИ:

- 1) продолжение постоянного приема антикоагулянтной терапии;
- 2) отмена антикоагулянтной терапии после успешной РЧА КТИ.

Вопрос об отмене антикоагулянтной терапии после успешного интервенционного лечения типичного ТП в настоящее время остается дискуссионным. Решение базируется на рекомендациях по лечению ФП и обусловлено неоднозначностью результатов отмены постоянного приема антикоагулянтов [15–19], при этом информации о безопасности отмены пероральных антикоагулянтов после интервенционного лечения ТП в настоящее время недостаточно. Подходы к назначению антикоагулянтов лицам, перенесшим РЧА в левых отделах сердца по поводу атипичного ТП или ФП, в настоящее время применяются и для лечения больных после интервенционного лечения типичного ТП. Важно отметить, что для проведения РЧА КТИ используется венозный доступ, отсутствует необходимость транссептальной пункции и катетеризации левых отделов сердца, как при лечении атипичного ТП и ФП, в связи с чем риски тромбоэмболии и кровотечения при выполнении РЧА КТИ ниже, чем при интервенционном лечении ФП [20].

При наличии персистирующего типичного ТП у пациента, не принимающего пероральные антикоагулянты и которому планируется проведение интервенционного лечения, необходимо назначить

их не позднее чем за 3 недели до операции [21]. Противопоказанием к оперативному вмешательству может являться тромбоз левых отделов сердца, поэтому перед хирургическим этапом следует рассмотреть возможность проведения трансэзофагеальной эхокардиографии, как и при лечении ФП [22]. При этом важно учитывать, что электрофизиологический механизм данных аритмий отличается принципиально, а значит, нельзя установить тождество между данными заболеваниями, в том числе в части показаний к проведению антикоагулянтной терапии. Так, по данным метаанализа А. Nunes-Ferreira и соавт. [23], риск развития кардиогенных эмболий после РЧА КТИ не зависит от выбора режима антикоагулянтной терапии. Важным результатом данного исследования является доказательство, что прием антикоагулянтной терапии характеризуется более благоприятным профилем безопасности с аналогичным риском кровотечения и более низкой смертностью от всех причин по сравнению с пациентами, не получавшими антикоагулянты после операции [23].

Причиной отмены антикоагулянтной терапии чаще всего является снижение риска кровотечения [24–26]. Так, по данным В.М. Alqam и соавт. [26], прекращение приема антикоагулянтов после успешной РЧА КТИ существенно снижает риски жизнеугрожающих кровотечений, что коррелирует с аналогичными работами, посвященными интервенционному лечению ФП [24–26]. Одной из возможных причин продолжения антикоагулянтной терапии является риск возникновения ФП. В частности, в работе W. Maskoun и соавт. [27] до 50% пациентов без анамнестических указаний после операции имели риск развития ФП. В связи с этим важным аспектом, на который следует обращать внимание при отмене антикоагулянтной терапии после успешного интервенционного лечения типичного ТП, является оценка предикторов развития ФП, среди которых наиболее доступной в клинической практике является эхокардиографическая оценка морфофункционального состояния левого предсердия [28]. Так, в исследовании SUITA [29] было доказано, что увеличение переднезаднего размера левого предсердия ассоциировано с риском развития ФП. Аналогичные данные были получены в исследовании F.J. Olsen и соавт. [30], в котором было доказано, что эхокардиографическая оценка функции левого предсердия также позволяет установить предикторы возникновения ФП в общей популяции.

Сроки возможной отмены антикоагулянтной терапии после успешной РЧА КТИ, по данным разных исследователей, варьируют от 1 до 13 месяцев, при этом чаще отмена антикоагулянтной терапии проводится в интервале 3–4 месяцев после операции, что обусловлено окончанием так называемого слепого периода, необходимого для формирования гомогенной зоны повреждения в области КТИ [23, 31]. В случае отказа пациента от дальнейшего приема антикоагулянтной терапии целесообразно выполнять длительное (в течение нескольких суток) мониторирование электрокардиограммы с целью исключения ФП или рецидива ТП ввиду отсутствия клинических проявлений [22].

ЗАКЛЮЧЕНИЕ

После успешной РЧА КТИ при типичном ТП возможны следующие стратегии режима проведения антикоагулянтной терапии: продолжение постоянного приема антикоагулянтной терапии или ее отмена спустя 3–4 месяца после интервенционного лечения. При решении об отмене антикоагулянтной терапии следует принимать во внимание не только стратификацию риска кардиогенных тромбоемболий по шкале CHA₂DS₂-VASc, но и учитывать вероятность индукции ФП в послеоперационном периоде, опираясь, в том числе, на эхокардиографические характеристики морфофункционального состояния левого предсердия. Данный аспект важен ввиду значительного влияния принимаемых решений на качество жизни и риска инвалидизации пациентов вследствие развития кардиогенных тромбоемболий.

ДОПОЛНИТЕЛЬНАЯ ИНФОРМАЦИЯ

Вклад авторов. А.С. Зотов — обработка и обсуждение результатов исследования; И.И. Хамнагадаев, М.Л. Коков, И.А. Булавина, Л.С. Коков, М.А. Школьникова, И.А. Хамнагадаев — поисково-аналитическая работа, написание текста статьи; А.В. Троицкий — обсуждение результатов исследования, редактирование. Авторы подтверждают соответствие своего авторства международным критериям ICMJE (все авторы внесли существенный вклад в разработку концепции, проведение исследования и подготовку статьи, прочли и одобрили финальную версию перед публикацией).

Author contribution. A.S. Zotov — processing and discussion of the results of the study, manuscript writing; I.I. Khamnagadaev, M.L. Kokov, I.A. Bulavina, L.S. Kokov, M.A. Shkolnikova, I.A. Khamnagadaev —

search and analytical work, processing and discussion of the results of the study; A.V. Troitsky — discussion of the results of the study, manuscript editing. The authors made a substantial contribution to the conception of the work, acquisition, analysis, interpretation of data for the work, drafting and revising the work, final approval of the version to be published and agree to be accountable for all aspects of the work.

Источник финансирования. Исследование и публикация статьи финансируются из бюджета Федерального научно-клинического центра специализированных видов медицинской помощи и медицинских технологий ФМБА России.

Funding source. The study was funded by Federal Scientific and Clinical Centre of Specialized Medical Care and Medical Technologies, Federal Biomedical Agency.

Конфликт интересов. Авторы декларируют отсутствие явных и потенциальных конфликтов интересов, связанных с публикацией настоящей статьи.

Competing interests. The authors declare that they have no competing interests.

ЛИТЕРАТУРА / REFERENCES

- Granada J, Uribe W, Chyou PH, et al. Incidence and predictors of atrial flutter in the general population. *J Am College Cardiol.* 2000;36(7):2242–2246. doi: 10.1016/s0735-1097(00)00982-7
- Колбин А.С., Татарский Б.А., Бисерова И.Н., и др. Социально-экономическое бремя мерцательной аритмии в Российской Федерации // Клиническая фармакология и терапия. 2010. Т. 19, № 4. С. 17–22. [Kolbin AS, Tatarsky BA, Biserova IN, et al. Socio-economic burden of atrial fibrillation in the Russian Federation. *Clinical pharmacology and therapy.* 2010;19(4):17–22. (In Russ).]
- Прокаева Т.А., Жигаев Г.Ф., Прокаев Е.М., и др. Медико-экономическая оценка оказания стационарной помощи при мозговом инсульте // Бюллетень Восточно-Сибирского научного центра Сибирского отделения Российской академии медицинских наук. 2015. Т. 2, № 102. С. 122–125. [Prokaeva TA, Zhigaev GF, Prokaev EM, et al. Medico-economic assessment of inpatient care for cerebral stroke. *Bulletin East Siberian Scientific Center Siberian Branch Russian Academy Medical Sciences.* 2015;2(102):122–125. (In Russ).]
- Expósito V, Rodríguez-Entem F, González-Enríquez S, et al. Stroke and systemic embolism after successful ablation of typical atrial flutter. *Clin Cardiol.* 2016;39:347–351. doi: 10.1002/clc.22538
- McWilliam JA. Fibrillar contraction of the heart. *J Physiology.* 1887;8(5):296–310. doi: 10.1113/jphysiol.1887.sp000261
- Jolly WA, Ritchie WT. Auricular flutter and fibrillation. *Heart.* 1911;2:177–221.
- Wells JL, MacLean WA, James TN, et al. Characterization of atrial flutter. Studies in man after open heart surgery using fixed atrial electrodes. *Circulation.* 1979;60(3):665–673. doi: 10.1161/01.cir.60.3.665
- Scheinman MM, Cheng J, Yang Y. Mechanisms and clinical implications of atypical atrial flutter. *J Cardiovascular Electrophysiol.* 1999;10(8):1153–1157. doi: 10.1111/j.1540-8167.1999.tb00288
- Shah SR, Luu SW, Calestino M, et al. Management of atrial fibrillation-flutter: Uptodate guideline paper on the current evidence. *J Community Hosp Intern Med Perspect.* 2018; 8(5):269–275. doi: 10.1080/20009666.2018.1514932
- Gula LJ, Redfearn DP, Jenkyn KB, et al. Elevated incidence of atrial fibrillation and stroke in patients with atrial flutter: A population-based study. *Can J Cardiol.* 2018;34(6):774–783. doi: 10.1016/j.cjca.2018.01.001
- Attanasio P, Budde T, Lacour P, et al. Catheter ablation of atrial flutter: A survey focusing on post ablation oral anticoagulation management and ECG monitoring. *Pacing Clin Electrophysiol.* 2017;40(7):788–793. doi: 10.1111/pace.13122
- Krisai P, Roten L, Zeljkovic I, et al. Prospective evaluation of a standardized screening for atrial fibrillation after ablation of cavotricuspid isthmus dependent atrial flutter. *J Clin Med.* 2021;10(19):4453. doi: 10.3390/jcm10194453
- Escobar C, Castrejón S, de Oca RM, et al. Common atrial flutter catheter ablation without discontinuing oral anticoagulation. *Future Cardiol.* 2017;13(5):429–432. doi: 10.2217/fca-2017-0007
- Ревিশвили А.Ш., Рзаев Ф.Г., Горев М.В., и др. Диагностика и лечение фибрилляции предсердий. Клинические рекомендации. Москва, 2017. 211 с. [Revishvili AS, Rzaev FG, Gorev MV, et al. Diagnosis and treatment of atrial fibrillation. Clinical recommendations. Moscow; 2017. 211 p. (In Russ).]
- Hindricks G, Potpara T, Dagres N, et al. ESC Guidelines for the diagnosis and management of atrial fibrillation developed in collaboration with the European Association of Cardio-Thoracic Surgery (EACTS). The task force for the diagnosis and management of atrial fibrillation of the European Society of Cardiology (ESC) Developed with the special contribution of the European Heart Rhythm Association (EHRA) of the ESC. *Eur Heart J.* 2021;42(5):373–498. doi: 10.1093/eurheartj/ehab648
- Verma A, Ha AC, Kirchhof P, et al. The optimal anti-coagulation for enhanced-risk patients post-catheter ablation for atrial fibrillation (OCEAN) trial. *Am Heart J.* 2018;197:124–132. doi: 10.1016/j.ahj.2017.12.007
- Romero J, Cerrud-Rodriguez RC, Diaz JC, et al. Oral anti-coagulation after catheter ablation of atrial fibrillation and the associated risk of thromboembolic events and intracranial hemorrhage: A systematic review and meta-analysis. *J Cardiovasc Electrophysiol.* 2019;30(8):1250–1257. doi: 10.1111/jce.14052
- Själänder S, Holmqvist F, Smith JG, et al. Assessment of use vs discontinuation of oral anticoagulation after pulmonary vein isolation in patients with atrial fibrillation. *JAMA Cardiol.* 2017; 2(2):146–152. doi: 10.1001/jamacardio.2016.4179
- Proietti R, Al-Turki A, Di Biase L, et al. Anticoagulation after catheter ablation of atrial fibrillation: an unnecessary evil? A systematic review and meta-analysis. *J Cardiovascular Electrophysiology.* 2019;30(4):468–478. doi: 10.1111/jce.13822
- Warchoń CI, Bińkowski BJ, Kucejko T, et al. A retrospective study of atrial fibrillation following cavotricuspid isthmus ablation for atrial flutter. *Med Sci Monit.* 2019;25:3316. doi: 10.12659/MSM.912918
- Calkins H, Hindricks G, Cappato R, et al. HRS/EHRA/ECAS/APHRS/SOLAECE expert consensus statement on catheter and surgical ablation of atrial fibrillation. *Heart Rhythm.* 2017; 14(10):275–444. doi: 10.1016/j.hrthm.2017.05.012
- Голицын С.П., Панченко Е.П., Кропачева Е.С., и др. Евразийские клинические рекомендации по диагностике и лечению фибрилляции предсердий. 2020. [Golitsyn SP, Panchenko EP, Kropacheva ES, et al. Eurasian Clinical Guidelines for the diagnosis and treatment of atrial fibrillation. 2020. (In Russ).]
- Nunes-Ferreira A, Alves M, Lima da Silva G, et al. Anticoagulation after typical atrial flutter ablation: Systematic review and meta-analysis. *Pacing Clin Electrophysiol.* 2021;44(10): 1701–1710. doi: 10.1111/pace.14342
- Calkins H, Willems S, Gerstenfeld EP, et al. Uninterrupted dabigatran versus warfarin for ablation in atrial fibrillation. *New Eng J Med.* 2017;376(17):1627–1636. doi: 10.1056/NEJMc1707247
- Celikyurt U, Knecht S, Kuehne M, et al. Incidence of new-onset atrial fibrillation after cavotricuspid isthmus ablation

- for atrial flutter. *Ep Europace*. 2017;19(11):1776–1780. doi: 10.1093/europace/euw343
26. Alqam BM, von Edwins KN, Devabhaktuni S, et al. Oral anti-coagulation discontinuation following catheter ablation of typical atrial flutter. *J Innov Card Rhythm Manag*. 2021;12(7):4595. doi: 10.19102/icrm.2021.120703
 27. Maskoun W, Pino MI, Ayoub K, et al. Incidence of atrial brillation after atrial utter ablation. *JACC Clin Electrophysiol*. 2016;2(6):682–690. doi: 10.1016/j.jacep.2016.03.014
 28. Jin MN, Song C, Kim TH, et al. CHA2DS2-VASCs core in the prediction of ischemic stroke in patients after radiofrequency catheter ablation of typical atrial flutter. *Yonsei Med J*. 2018; 59:236–242. doi: 10.3349/yjm.2018.59.2.236
 29. Higashiyama A, Kokubo Y, Watanabe M, et al. Echocardiographic parameters and the risk of incident atrial fibrillation: The SUITA study. *J Epidemiol*. 2020;30(4):183–187. doi: 10.2188/jea.JE20180251
 30. Olsen FJ, Møgelvang R, Jensen GB, et al. Relationship between left atrial functional measures and incident atrial fibrillation in the general population: The Copenhagen City Heart Study. *Cardiovascul Imaging*. 2019;12(6):981–989. doi: 10.1016/j.jcmg.2017.12.016
 31. Giehm-Reese M, Johansen MN, Kronborg MB, et al. Discontinuation of oral anticoagulation and risk of stroke and death after ablation for typical atrial flutter: A nation-wide Danish cohort study. *Int J Cardiol*. 2021;333:110–116. doi: 10.1016/j.ijcard.2021.02.057

ОБ АВТОРАХ

Автор, ответственный за переписку:

Зотов Александр Сергеевич, к.м.н.;

адрес: Россия, 115682, Москва, Ореховый бульвар, д. 28;
e-mail: zotov.alex.az@gmail.com; eLibrary SPIN: 9315-6570;
ORCID: <https://orcid.org/0000-0003-0494-0211>

Соавторы:

Булавина Ирина Андреевна;

e-mail: doctoroibr@yandex.ru;
ORCID: <https://orcid.org/0000-0002-6267-3724>

Хамнагадаев Игорь Алексеевич, к.м.н.;

e-mail: i@khamnagadaev.ru; eLibrary SPIN: 6338-4990;
ORCID: <https://orcid.org/0000-0002-9247-4523>

Хамнагадаев Игорь Иосифович, д.м.н., профессор;

e-mail: khamnaga@yandex.ru; eLibrary SPIN: 6883-5175;
ORCID: <https://orcid.org/0000-0001-8541-0364>

Коков Михаил Леонидович;

e-mail: mikhailkokov@gmail.com;
ORCID: <https://orcid.org/0000-0003-4766-5213>

Троицкий Александр Витальевич, д.м.н.;

e-mail: dr.troitskiy@gmail.com; eLibrary SPIN: 2670-6662;
ORCID: <https://orcid.org/0000-0003-2143-8696>

Коков Леонид Сергеевич, д.м.н., профессор,

академик РАН;
e-mail: lskokov@mail.ru; eLibrary SPIN: 1655-5794;
ORCID: <https://orcid.org/0000-0002-3167-3692>

Школьникова Мария Александровна, д.м.н., профессор;

e-mail: Arrhythmolog@gmail.com; eLibrary SPIN: 9051-7107;
ORCID: <https://orcid.org/0000-0001-7115-0186>

AUTHORS' INFO

The author responsible for the correspondence:

Aleksandr S. Zotov, MD, PhD;

address: 28, Orekhovy blvd, Moscow, 115682, Russia;
e-mail: zotov.alex.az@gmail.com; eLibrary SPIN: 9315-6570;
ORCID: <https://orcid.org/0000-0003-0494-0211>

Co-authors:

Irina A. Bulavina;

e-mail: doctoroibr@yandex.ru;
ORCID: <https://orcid.org/0000-0002-6267-3724>

Igor A. Khamnagadaev, MD, PhD;

e-mail: i@khamnagadaev.ru; eLibrary SPIN: 6338-4990;
ORCID: <https://orcid.org/0000-0002-9247-4523>

Igor I. Khamnagadaev, MD, PhD, Professor;

e-mail: khamnaga@yandex.ru; eLibrary SPIN: 6883-5175;
ORCID: <https://orcid.org/0000-0001-8541-0364>

Mikhail L. Kokov;

e-mail: mikhailkokov@gmail.com;
ORCID: <https://orcid.org/0000-0003-4766-5213>

Aleksandr V. Troitskiy, MD, PhD;

e-mail: dr.troitskiy@gmail.com; eLibrary SPIN: 2670-6662;
ORCID: <https://orcid.org/0000-0003-2143-8696>

Leonid S. Kokov, MD, PhD, Professor,

academician of the Russian Academy of Sciences;
e-mail: lskokov@mail.ru; eLibrary SPIN: 1655-5794;
ORCID: <https://orcid.org/0000-0002-3167-3692>

Maria A. Shkolnikova, MD, PhD, Professor;

e-mail: Arrhythmolog@gmail.com; eLibrary SPIN: 9051-7107;
ORCID: <https://orcid.org/0000-0001-7115-0186>