

# МАЛОИНВАЗИВНОЕ ЛЕЧЕНИЕ ОСТЕОАРТРИТА ТАЗОБЕДРЕННОГО СУСТАВА МЕТОДОМ РАДИОЧАСТОТНОЙ ДЕНЕРВАЦИИ: КЛИНИЧЕСКИЙ СЛУЧАЙ

М.А. Горохов<sup>1</sup>, Н.В. Загородний<sup>2, 3</sup>, В.И. Кузьмин<sup>1</sup>, Т.Г. Шарамко<sup>1</sup>

<sup>1</sup> Многопрофильный медицинский центр Банка России, Москва, Российская Федерация

<sup>2</sup> Национальный медицинский исследовательский центр травматологии и ортопедии имени Н.Н. Приорова, Москва, Российская Федерация

<sup>3</sup> Российский университет дружбы народов, Москва, Российская Федерация

**Обоснование.** В настоящее время наблюдается все большая тенденция к распространению остеоартрита среди населения всего мира, в связи с чем поиск эффективного и малотравматичного метода купирования болевого синдрома при коксартрозе является актуальной и важной проблемой современной медицины. **Описание клинического случая.** Представлен клинический случай лечения пациента в возрасте 64 лет с жалобами на выраженный болевой синдром в левом тазобедренном суставе и клинической картиной коксартроза IV стадии по классификации Kellgren и Lawrence. Ранее пациенту были выставлены показания к плановому эндопротезированию сустава в связи с неэффективностью курсов консервативного лечения. Болевой синдром по визуальной-аналоговой шкале (ВАШ) составлял 9 баллов, по системе оценки Харриса (Harris Hip Score) — 32 балла (неудовлетворительный результат). В связи с развитием острого сопутствующего заболевания выполнена радиочастотная денервация левого тазобедренного сустава с положительным исходом в виде снижения болевого синдрома на длительный период. Оценка по ВАШ и Harris Hip Score через 6 мес наблюдения соответствовала удовлетворительным результатам. **Заключение.** Радиочастотная денервация является альтернативой для пациентов с остеоартритом тазобедренного сустава, которым противопоказано тотальное эндопротезирование, а консервативное лечение не дает длительных положительных результатов при выраженном болевом синдроме.

**Ключевые слова:** радиочастотная денервация; тазобедренный сустав; остеоартрит; болевой синдром.

**Для цитирования:** Горохов М.А., Загородний Н.В., Кузьмин В.И., Шарамко Т.Г. Малоинвазивное лечение остеоартрита тазобедренного сустава методом радиочастотной денервации: клинический случай. *Клиническая практика*. 2022;13(4):93–98. doi: <https://doi.org/10.17816/clinpract112285>

Поступила 01.11.2022

Принята 03.12.2022

Опубликована 29.12.2022

## ОБОСНОВАНИЕ

Коксартроз является наиболее частой и тяжелой формой остеоартрита [1, 2]. В настоящее время дегенеративные процессы тазобедренных суставов наблюдаются не только у людей пенсионного возраста, но и среди трудоспособного населения, что обусловлено некоторым «омоложением» заболевания, а также совершенствованием диагностических возможностей.

По разным данным, на долю коксартроза приходится от 10 до 12% всех нозологий опорно-двигательного аппарата человека с высоким приростом показателя, в том числе в России, за последние годы [1–3], при этом именно коксартроз остается наиболее частым основанием временной нетрудоспособности или причиной инвалидности (7–37%) у лиц с поражением опорно-двигательной системы [4–6]. В связи с этим лечение больных остео-

артритом тазобедренного сустава является актуальной медицинской, экономической и социальной проблемой [7].

К наиболее частым жалобам при любой стадии остеоартрита тазобедренного сустава относится болевой синдром, который и служит причиной первичного обращения к врачу [8, 9]. Боль в суставе при коксартрозе усиливается при нагрузке или движении и определяется в паховой области, а также может распространяться по передней и боковой поверхности бедра в ягодичную область и даже в коленный сустав.

Методы лечения остеоартрита тазобедренного сустава и, соответственно, боли как основного симптома подразделяются на два основных направления — консервативное и хирургическое. Длительные сроки консервативного лечения (применение нестероидных противовоспалительных препара-

# MINIMALLY INVASIVE TREATMENT OF OSTEOARTHRITIS OF THE HIP JOINT BY RADIOFREQUENCY DENERVATION: A CLINICAL CASE

M.A. Gorokhov<sup>1</sup>, N.V. Zagorodniy<sup>2, 3</sup>, V.I. Kuzmin<sup>1</sup>, T.G. Sharamko<sup>1</sup>

<sup>1</sup> General Medical Center of the Bank of Russia, Moscow, Russian Federation

<sup>2</sup> Priorov Central institute for Trauma and Orthopedics, Moscow, Russian Federation

<sup>3</sup> Peoples' Friendship University of Russia, Moscow, Russian Federation

**Background:** At present, there is a growing trend towards osteoarthritis spreading among the population of Russia and the entire world, therefore, the search for an effective and low-traumatic method of the pain syndrome relief in coxarthrosis is an important problem of modern medicine. **Clinical case description:** A clinical case of treatment of a 64-year-old patient, a working pensioner, with the complaints of severe pain in the left hip joint and a clinical picture of stage IV coxarthrosis according to the Kellgren and Lawrence classification, is presented. Previously, indications for planned joint arthroplasty were found for this patient due to the ineffectiveness of a conservative treatment. The pain syndrome was estimated as 9 points on the visual analogue scale (VAS), 32 points according to the Harris Hip Score (unsatisfactory result). Due to the development of an acute concomitant disease, radiofrequency denervation of the left hip joint was performed. The patient was discharged the next day after the surgery, and a positive outcome was achieved in the form of pain reduction for a long period. VAS: 1st day — 3 points, 1 month — 2 points, 6 months — 6 points, 12 months — 7 points. The Harris Hip Score: 1 month — 82 points (good result), 6 months — 76 points (satisfactory result). **Conclusion:** As this clinical case has shown, radiofrequency denervation is a promising alternative for patients with osteoarthritis of the hip joint, for whom total arthroplasty is contraindicated, and a conservative treatment does not give long-term positive results for severe pain syndrome.

**Keywords:** radiofrequency denervation; hip joint; osteoarthritis; pain syndrome.

**For citation:** Gorokhov MA, Zagorodniy NV, Kuzmin VI, Sharamko TG. Minimally Invasive Treatment of Osteoarthritis of the Hip Joint by Radiofrequency Denervation: A Clinical Case. *Journal of Clinical Practice*. 2022;13(4):93–98. doi: <https://doi.org/10.17816/clinpract112285>

Submitted 01.11.2022

Revised 03.12.2022

Published 29.12.2022

тов, хондропротекторов, блокады с глюкокортикоидными препаратами, введение гиалуроновой кислоты, физиотерапия, лечебная физкультура) и малая эффективность при III–IV стадии, травматичность и высокий риск осложнений после высокотехнологичных оперативных вмешательств (эндопротезирование) при дегенеративных заболеваниях тазобедренных суставов [10–12] диктуют необходимость поиска эффективных и малоинвазивных методов направленного воздействия на боль, одним из которых является радиочастотная денервация (РЧД) тазобедренного сустава.

Внедрение технологии РЧД подразумевает снижение травматизации окружающих сустав тканей, отсутствие кровопотери, минимум возможных осложнений и противопоказаний, восстановление трудоспособности в короткие сроки у работающего населения, что находит свое подтверждение в нижепредставленном клиническом случае.

## КЛИНИЧЕСКИЙ ПРИМЕР

### О пациенте

Пациент Р., 64 года, работающий пенсионер, обратился к травматологу-ортопеду с жалобами на ограничение движений, боли в левом тазобедренном суставе.

Из анамнеза известно, что выраженный болевой синдром в левом тазобедренном суставе отмечает более 5 лет, травмы отрицает. Неоднократно проводился курс консервативного лечения левостороннего коксартроза у травматолога-ортопеда по месту жительства (прием нестероидных противовоспалительных препаратов, пероральные хондропротекторы, физиотерапия, лечебная физкультура). Пациент наблюдался также у ревматолога с диагнозом «Подагра, острый подагрический полиартрит, непрерывно рецидивирующее течение. Осложнения: Подагрическая нефропатия: хронический подагрический тубулоинтерстициальный

нефрит». В связи с отсутствием за последний год положительной динамики от проводимого лечения рекомендовано тотальное эндопротезирование левого тазобедренного сустава в плановом порядке. Однако через 2 нед пациент был экстренно госпитализирован в урологическое отделение с диагнозом «Подагра, хронический подагрический полиартрит вне обострения. Подагрическая нефропатия. Хронический тубулоинтерстициальный нефрит. Мочекаменная болезнь. Коралловидные камни обеих почек. Камень средней трети левого мочеточника. Уретеропиелозэкстазия слева. Осложнения: Хроническая почечная недостаточность, терминальная стадия. Гемодиализ. Анемия тяжелой степени. Вторичный гиперпаратиреоз». Выполнено экстренное оперативное лечение в объеме дренирования мочевых путей. После купирования симптомов уремии и стабилизации гемодинамических показателей в связи с сохраняющимся выраженным болевым синдромом и с учетом возникших на данном отрезке времени противопоказаний к эндопротезированию тазобедренного сустава принято решение о проведении РЧД.

Через 2 нед пациенту выполнено РЧД левого тазобедренного сустава по нашей методике.

#### Физикальная, лабораторная и инструментальная диагностика

На момент первичного осмотра передвигался самостоятельно, прихрамывая на левую нижнюю конечность с дозированной опорой на трость под противоположную конечность. Движения в левом тазобедренном суставе резко болезненны, ограничены: сгибание 90°, разгибание 10°, отведение 5°, внутренняя и наружная ротация до 10°. Относительное укорочение левой нижней конечности 2 см.

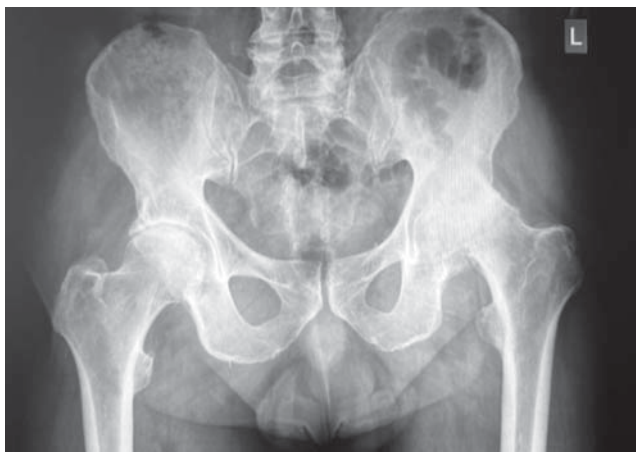

Рис. 1. Рентгенограмма тазобедренных суставов.

Fig. 1. Radiography of the hip joints.

Острых сосудистых и неврологических расстройств в нижних конечностях не выявлено.

Для оценки функции тазобедренного сустава и исхода остеоартрита нами использована модифицированная шкала Харриса (Harris Hip Score), мониторинг болевого синдрома осуществлялось с помощью визуально-аналоговой шкалы (ВАШ). До проведения РЧД результаты по шкале Harris Hip Score составили 32 балла (неудовлетворительно), по ВАШ — 9 баллов.

Инструментальная диагностика включала рентгенографию костей таза и тазобедренных суставов.

#### Диагноз

Двусторонний коксартроз слева IV стадии, справа III стадии; асептический некроз головки левого бедра (по классификации Kellgren и Lawrence); рис. 1.

#### Лечение: этапы радиочастотной денервации

РЧД тазобедренного сустава выполнена в условиях операционного блока стационара многопрофильного медицинского центра Банка России.

1. Пациента укладывали на операционный стол в положение на спине с обработкой передней поверхности тазобедренного сустава растворами антисептиков (рис. 2).
2. В бедренную артерию, которую находили методом пальпации, и медиальнее ее, ниже паховой связки, после местной инфильтрации кожи (по типу лимонной корочки) 0,5% раствором Новокаина в дозе 2,0 мл, под контролем электронно-оптического преобразователя вводили иглу, продвигали ее перпендикулярно через кожу до верхней ветви лобковой кости и устанавливали в область запирающей борозды.

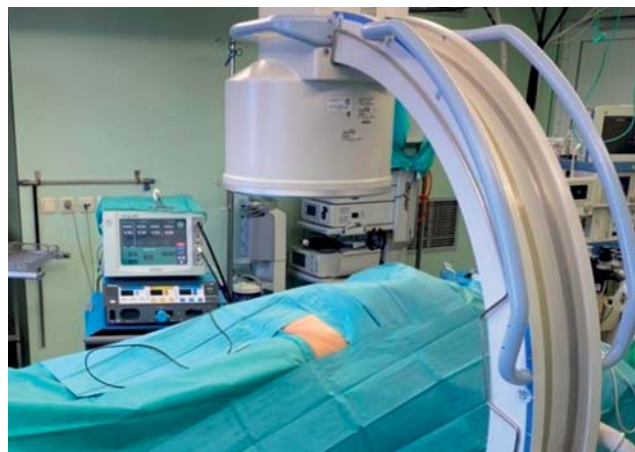

Рис. 2. Положение пациента на операционном столе.

Fig. 2. Position of the patient on the operating table.

3. Правильное положение иглы проверяли электрической стимуляцией нерва с помощью радиочастотного генератора Stryker Interventional Spine MultiGen RF Console (рис. 3). При распространении боли в переднемедиальную область тазобедренного сустава мы полагали, что положение пациента — правильное.
4. Зону деструкции орошали анестетиком и выполняли деструкцию нерва путем нагревания рабочего кончика иглы до 90°C с выдержкой 180 сек. Далее с целью профилактики местного воспалительного процесса вводили глюкокортикостероид Дипроспан в дозе 0,5 мл, разведенный в 5,0 мл 0,5% раствора Новокаина.
5. Воздействие на суставную ветвь бедренного нерва отличалось только анатомическим расположением иглы и выполнялось в месте его выхода из капсулы сустава. Проведение иглы осуществляли антеролатеральным доступом, при этом электрод находился ниже передней подвздошной ости рядом с переднелатеральным краем тазобедренного сустава (рис. 4).

#### Динамика и исходы

Пациент наблюдался в отделении в течение 1 сут с целью предупреждения развития осложнений, после чего получил выписку из стационара с заключением о своей работоспособности.

Дальнейшее наблюдение пациента показало достоверно высокую эффективность лечения методом РЧД с сохранением длительного анальгетического действия при коксартрозе IV стадии: оценка по ВАШ в первые сутки после РЧД 3 балла, через 1 мес — 2 балла, через 6 мес — 6 баллов, через 12 мес — 7 баллов; оценка по Harris Hip Score через

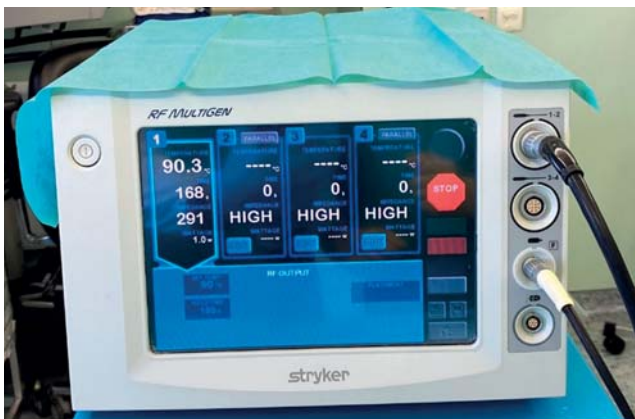1 мес после РЧД 82 балла (хороший результат), через 6 мес — 76 баллов (удовлетворительный результат).

РЧД позволила купировать боль на долгий период (около 1,5 лет), что оказалось достаточным для стабилизации сопутствующих заболеваний и проведения тотального эндопротезирования тазобедренного сустава.

#### ОБСУЖДЕНИЕ

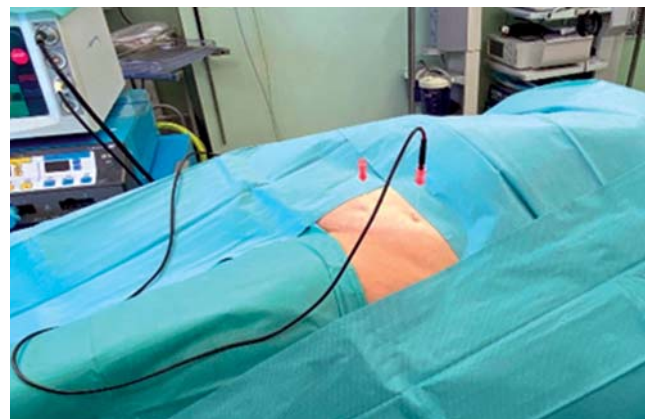В отечественной литературе отсутствуют сообщения о случаях лечения болевого синдрома при остеоартрите тазобедренного сустава у пациентов с противопоказанием к эндопротезированию сустава методом РЧД путем воздействия на суставную ветвь запирающего и бедренного нервов одновременно. Так, еще в 1998 году коллектив авторов кафедры нейрохирургии РМАПО под руководством О.В. Акатова разработали и запатентовали метод радиочастотной термической деструкции только запирающего нерва [13, 14], впервые выставив в качестве одного из показаний к операции наличие социальных и медицинских противопоказаний к эндопротезированию сустава с оценкой результата только по ВАШ. В нашем клиническом случае также имелись противопоказания к эндопротезированию тазобедренного сустава в виде хронической почечной недостаточности, терминальной стадии; гемодиализа; анемии тяжелой степени; вторичного гиперпаратиреоза, что и определило выбор воздействия на боль методикой РЧД.

Вместе с тем, согласно данным иностранных источников, лучшие результаты в контексте эффективности и безопасности с оценкой по ВАШ, Harris Hip Score, WOMAC, OME, OHS отмечаются



**Рис. 3.** Радиочастотный генератор Stryker Interventional spine MultiGen RF Console (США).

**Fig. 3.** A Stryker Interventional spine MultiGen RF Console Radio frequency generator (USA).



**Рис. 4.** Радиочастотная денервация запирающего и бедренного нервов.

**Fig. 4.** Radiofrequency denervation of the obturator and femoral nerves.

при воздействии на два нерва тазобедренного сустава — запирательный и бедренный (рис. 5) [15, 16].

Группа канадских ученых в 2019 году опубликовала первый систематический обзор [17], где подчеркивает важность использования канюль-электродов размером 21–22G с рабочим наконечником от 4 до 10 мм, температурой абляции 75–90°, экспозицией от 1 до 3 мин и необходимость оценки проводимого лечения РЧД функциональными шкалами и опросниками, в том числе Harris Hip Score. А в ретроспективном исследовании 2021 года 136 пациентов из США [18] авторы отмечают необходимость применения чувствительной стимуляции с частотой 50 Гц для воспроизведения привычной боли для проверки корректного положения электродов. В приведенном случае мы использовали сопоставимые параметры электродов и настройки радиочастотного генератора при воздействии на нервные волокна.

### ЗАКЛЮЧЕНИЕ

Малоинвазивный метод РЧД показал хорошие клинические результаты у пациента с тяжелой сопутствующей патологией в лечении болевого синдрома при остеоартрите тазобедренного сустава. Таким образом, РЧД является альтернативой воздействия на боль, когда противопоказано тотальное эндопротезирование, а консервативное лечение не дает длительных положительных результатов.

### ИНФОРМИРОВАННОЕ СОГЛАСИЕ

От пациента получено добровольное письменное информированное согласие на публикацию его данных в медицинском журнале, включая электронную версию (дата подписания 01.10.2022).

### INFORMED CONSENT

A voluntary written informed consent was obtained from the patient for publication in a medical journal, including its electronic version (date of signing 01.10.2022).

### ДОПОЛНИТЕЛЬНАЯ ИНФОРМАЦИЯ

**Вклад авторов.** М.А. Горохов — лечение пациента, проведение операции; М.А. Горохов, Т.Г. Шарамко — сбор и анализ инструментальных исследований; М.А. Горохов, Н.В. Загородний, В.И. Кузьмин, Т.Г. Шарамко — обработка и обсуждение результатов исследования, написание текста статьи; М.А. Горохов, В.И. Кузьмин, Т.Г. Шарамко — поисково-аналитическая работа,

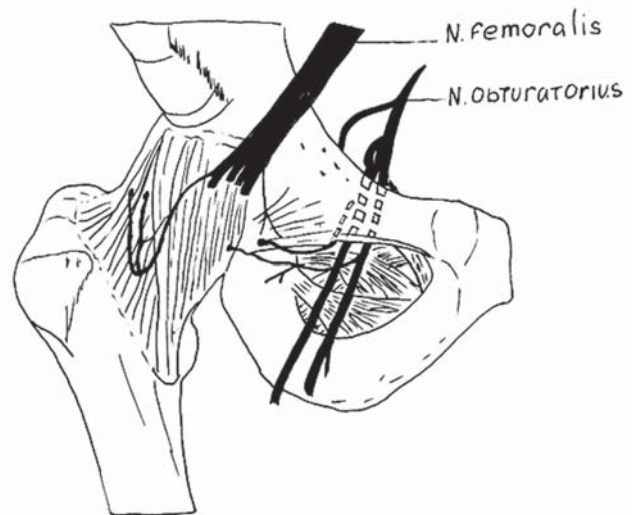


Рис. 5. Иннервация тазобедренного сустава.

Fig. 5. Innervation of the hip joint.

обсуждение результатов исследования, написание текста статьи. Авторы подтверждают соответствие своего авторства международным критериям ICMJE (все авторы внесли существенный вклад в разработку концепции, проведение исследования и подготовку статьи, прочли и одобрили финальную версию перед публикацией).

**Author contribution.** M.A. Gorokhov — patient treatment, operation; M.A. Gorokhov, T.G. Sharamko — collection and analysis of instrumental studies; M.A. Gorokhov, N.V. Zagorodny, V.I. Kuzmin, T.G. Sharamko — processing and discussion of the research results, writing the text of the article; M.A. Gorokhov, V.I. Kuzmin, T.G. Sharamko — search and analytical work, discussion of the results of the study, writing the text of the article. The authors made a substantial contribution to the conception of the work, acquisition, analysis, interpretation of data for the work, drafting and revising the work, final approval of the version to be published and agree to be accountable for all aspects of the work.

**Источник финансирования.** Авторы заявляют об отсутствии внешнего финансирования при проведении исследования.

**Funding source.** This study was not supported by any external sources of funding.

**Конфликт интересов.** Авторы декларируют отсутствие явных и потенциальных конфликтов интересов, связанных с публикацией настоящей статьи.

**Competing interests.** The authors declare that they have no competing interests.

## ЛИТЕРАТУРА / REFERENCES

1. Branco JC. Prevalence of rheumatic and musculoskeletal diseases and their impact on health-related quality of life, physical function and mental health in Portugal: results from EpiReumaPt: A national health survey. *RMD Open*. 2016;2(1): e000166. doi: 10.1136/rmdopen-2015-000166
2. Балабанова Р.М. Динамика распространенности ревматических заболеваний, входящих в XIII класс МКБ-10, в популяции взрослого населения Российской Федерации за 2000–2010 гг. // *Научно-практическая ревматология*. 2012. Т. 50, № 3. С. 10–2. [Balabanova RM. Dynamics of the prevalence of rheumatic diseases included in the XIII class of ICD-10 in the adult population of the Russian Federation for 2000-2010. *Scientific Practical Rheumatology*. 2012;50(3): 10–12. (In Russ).] doi: 10.14412/1995-4484-2012-702
3. Балабанова Р.М., Дубинина В., Демина А.Б., Кричевская О.А. Заболеваемость болезнями костно-мышечной системы в Российской Федерации за 2015–2016 // *Научно-практическая ревматология*. 2018. Т. 56, № 1. С. 15–21. [Balabanova RM, Dubinina V, Demina AB, Krichevskaya OA. The incidence of musculoskeletal diseases in the Russian Federation over 2015-2016. *Scientific Practical Rheumatology*. 2018;56(1):15–21. (In Russ).] doi: 10.14412/1995-4484-2018-15-21
4. Петрунько И.Л. Остеоартроз: возрастные особенности первичной инвалидности // *Забайкальский медицинский вестник*. 2018. № 2. С. 41–47. [Petrunko IL. Osteoarthritis: Age-related features of primary disability. *Zabaikalsky Medical Bulletin*. 2018;(2):41–47. (In Russ).] doi: 10.52485/19986173\_2018\_2\_41
5. Thomas EG, Peat P, Croft P. Defining and mapping the person with osteoarthritis for population studies and public health. *Rheumatology (Oxford)*. 2014;53(2):338–345. doi: 10.1093/rheumatology/ket346
6. Vina ER, Kwok CK. Epidemiology of osteoarthritis: literature update. *Curr Opin Rheumatol*. 2018;30(2):160. doi: 10.1097/BOR.0000000000000479
7. Лапшина С.А., Мухина Р.Г., Мясоутова Л.И. Остеоартроз: современные проблемы терапии // *Российский медицинский журнал*. 2016. Т. 24, № 2. С. 95–101. [Lapshina SA, Mukhina RG, Myasoutova LI. Osteoarthritis: modern problems of therapy. *Russ Med J*. 2016;24(2):95–101. (In Russ).]
8. Tran A, Reiter D, Wong PK, et al. Alternative treatment of hip pain from advanced hip osteoarthritis utilizing cooled radiofrequency ablation: single institution pilot study. *Skeletal Radiol*. 2022;51(5):1047–1054. doi: 10.1007/s00256-021-03927-0
9. Patel A, Pavlou G, Mújica-Mota RE. The epidemiology of revision total knee and hip arthroplasty in England and Wales: a comparative analysis with projections for the United States. A study using the National Joint Registry dataset. *Bone Joint J*. 2015;97B(8):1076–1081. doi: 10.1302/0301-620X.97B8.35170
10. Grayson CW, Decker RC. Total joint arthroplasty for persons with osteoarthritis. *PM R*. 2012;4(5 Suppl.):S97–S103.v. doi: 10.1016/j.pmrj.2012.02.018
11. Xu HF, White RS, Sastow DL, et al. Medicaid insurance as primary payer predicts increased mortality after total hip replacement in the state inpatient databases of California, Florida and New York. *J Clin Anesth*. 2017;43:24–32. doi: 10.1016/j.jclinane.2017.09.008
12. Портянникова О.О., Цвингер С.М., Говорин А.В., Романова Е.Н. Анализ распространенности и факторов риска развития остеоартрита в популяции // *Современная ревматология*. 2019. Т. 13, № 2. С. 105–111. [Portyannikova OO, Zwinger SM, Govorin AV, Romanova EN. Analysis of the prevalence and risk factors of osteoarthritis in the population. *Modern Rheumatology*. 2019;13(2):105–111. (In Russ).] doi: 10.14412/1996-7012-2019-2-105-111
13. Шпилевой В.В., Худяев А.Т., Шатохин В.Д. Отдаленные результаты лечения хронического болевого синдрома при коксартрозе методом чрескожной радиочастотной деструкции запирательного нерва // *Гений ортопедии*. 2001. № 3. С. 72–75. [Shpilevoy VV, Khudyaev AT, Shatokhin VD. Long-term results of treatment of chronic pain syndrome in coxarthrosis by percutaneous radiofrequency destruction of the occlusive nerve. *Genius Orthopedics*. 2001;(3):72–75. (In Russ).]
14. Акатов О.В., Древаль О.Н., Гринев А.В. Новый метод лечения болевого синдрома при коксартрозе // *Вопросы нейрохирургии*. 1998. № 1. С. 37–39. [Akatov OV, Dreval ON, Grinev AV. A new method of treating pain syndrome in coxarthrosis. *Questions Neurosurgery*. 1998;(1):37–39. (In Russ).] doi: 10.1159/000099888
15. Vanaclocha V. Percutaneous radiofrequency denervation in the treatment of hip pain secondary to osteoarthritis. *Orthopaedics*. 2016;4(6):657–680.
16. Kapural L, Naber J, Neal K, Burchell M. Cooled radiofrequency ablation of the articular sensory branches of the obturator and femoral nerves using fluoroscopy and ultrasound guidance: A large retrospective study. *Pain Physician*. 2021;24(5):E611–E617.
17. Kumar P, Hoydonckx Y, Bhatia A. A review of current denervation techniques for chronic hip pain: anatomical and technical considerations. *Current Pain Headache Rep*. 2019;23(6):1–12. doi: 10.1007/s11916-019-0775-z
18. Kapural L, Jolly S, Mantoan J, et al. Cooled radiofrequency neurotomy of the articular sensory branches of the obturator and femoral nerves-combined approach using fluoroscopy and ultrasound guidance: Technical report, and observational study on safety and efficacy. *Pain Physician*. 2018;21(3):279–284.

## ОБ АВТОРАХ

Автор, ответственный за переписку:

**Горохов Михаил Аркадьевич;**

адрес: Россия, 117593, Москва, Севастопольский пр-т, д. 66;

e-mail: docgorohov@yandex.ru; eLibrary SPIN: 5493-3566;

ORCID: <https://orcid.org/0000-0002-2279-023X>

Соавторы:

**Загородний Николай Васильевич, д.м.н.,** чл.-корр. РАН;

e-mail: zagorodny51@mail.ru; eLibrary SPIN: 6889-8166;

ORCID: <https://orcid.org/0000-0002-6736-9772>

**Кузьмин Вячеслав Иванович, д.м.н.;**

e-mail: drkuzmin@inbox.ru; eLibrary SPIN: 1669-2625;

ORCID: <https://orcid.org/0000-0002-5329-6314>

**Шарамко Тарас Георгиевич, к.м.н.;**

e-mail: sharamko\_t@mail.ru; eLibrary SPIN: 4481-8526;

ORCID: <https://orcid.org/0000-0003-0508-8593>

## AUTHORS' INFO

The author responsible for the correspondence:

**Mikhail A. Gorokhov, MD;**

address: 66, Sevastopol'skiy prospekt, Moscow, 117593, Russia;

e-mail: docgorohov@yandex.ru; eLibrary SPIN: 5493-3566;

ORCID: <https://orcid.org/0000-0002-2279-023X>

Co-authors:

**Nikolay V. Zagorodniy, MD, PhD, Correspondent member** of the Russian Academy of Sciences;

e-mail: zagorodny51@mail.ru; eLibrary SPIN: 6889-8166;

ORCID: <https://orcid.org/0000-0002-6736-9772>

**Vyacheslav I. Kuzmin, MD, PhD;**

e-mail: drkuzmin@inbox.ru; eLibrary SPIN: 1669-2625;

ORCID: <https://orcid.org/0000-0002-5329-6314>

**Taras G. Sharamko, MD, PhD;**

e-mail: sharamko\_t@mail.ru; eLibrary SPIN: 4481-8526;

ORCID: <https://orcid.org/0000-0003-0508-8593>