

## РЕДКИЙ КЛИНИЧЕСКИЙ СЛУЧАЙ ХИРУРГИЧЕСКОГО ЛЕЧЕНИЯ ПЕРИАРТИКУЛЯРНОЙ КИСТЫ ФАСЕТОЧНОГО СУСТАВА ПОЯСНИЧНОГО ОТДЕЛА ПОЗВОНОЧНИКА

В.Э. Потапов<sup>1</sup>, З.В. Кошкарёва<sup>1</sup>, А.П. Животенко<sup>1</sup>,  
О.В. Скляренко<sup>1</sup>, А.В. Горбунов<sup>1</sup>, С.Д. Глотов<sup>1</sup>, В.А. Сороковиков<sup>1, 2</sup>

<sup>1</sup> Иркутский научный центр хирургии и травматологии, Иркутск, Российская Федерация

<sup>2</sup> Иркутская государственная медицинская академия последипломного образования – филиал ФГБОУ ДПО

«Российская медицинская академия непрерывного профессионального образования», Иркутск, Российская Федерация

**Обоснование.** В связи с редкой встречаемостью периартикулярных кист позвоночного канала настоящая работа имеет цель заострить внимание клиницистов на данной проблеме. Формирование и развитие патологических полостей в динамике вызывают компрессию сосудисто-невральных структур с последующими проявлениями грубых клинико-неврологических нарушений. **Описание клинического случая.** Представлен редкий клинический случай хирургического лечения периартикулярной кисты фасеточного сустава. При комплексном обследовании больной С. установлен диагноз: «Дорсопатия. Дегенеративный стеноз позвоночного канала на уровне L<sub>5</sub>-S<sub>1</sub>. Спондилоартроз. Периартикулярная фасеточная киста на уровне L<sub>5</sub>-S<sub>1</sub> слева. Радикулопатия L<sub>5</sub> слева. Стадия обострения. Выраженный болевой и мышечно-тонический синдром». Жалобы больной: постоянные боли в поясничном отделе позвоночника, распространяющиеся на левую нижнюю конечность и усиливающиеся при ходьбе на расстояние 50–100 м; чувство онемения при ходьбе по подошвенной поверхности стопы слева. При обследовании локального статуса отмечена вынужденная поза с наклоненной головой и туловищем вперед; сглаженность поясничного лордоза и анталгический правосторонний сколиоз; напряжение паравертебральных мышц. При неврологическом обследовании выявлены радикулопатия L<sub>5</sub> слева, умеренно выраженный парез мышц разгибателей стопы слева; положительный симптом Ласега слева. При магнитно-резонансном томографическом исследовании выявлен остеохондроз позвоночника — 3-й период, стеноз позвоночного канала, киста фасеточного сустава на уровне L<sub>5</sub>-S<sub>1</sub> размерами 14×8×8,5 мм. Неэффективность консервативной терапии явилась показанием к хирургическому лечению. Проведено оперативное вмешательство: реконструктивная декомпрессивно-стабилизирующая операция позвоночника с удалением единым блоком суставной фасетки с периартикулярной кистой на уровне L<sub>5</sub>-S<sub>1</sub> слева с последующей задней транспедикулярной фиксацией позвоночно-двигательного сегмента. Через 2 мес после операции достигнута полная медицинская и социальная реабилитация пациентки. Жалоб не предъявляет. **Заключение.** При компрессии периартикулярной кистой сосудисто-невральных структур и наличии клинико-неврологических нарушений рекомендовано хирургическое лечение на позвоночнике с удалением кисты.

**Ключевые слова:** позвоночник, остеохондроз, периартикулярная киста, фасеточный сустав, хирургическое лечение.

**(Для цитирования:** Потапов В.Э., Кошкарёва З.В., Животенко А.П., Скляренко О.В., Горбунов А.В., Глотов С.Д., Сороковиков В.А. Редкий клинический случай хирургического лечения периартикулярной кисты фасеточного сустава поясничного отдела позвоночника. *Клиническая практика*. 2019; 10(2):97–103. doi: 10.17816/clinpract10297–103)

## A RARE CLINICAL CASE OF SURGICAL TREATMENT OF A PERIARTICULAR CYST OF THE FACET JOINT OF THE LUMBAR SPINE

V.E. Potapov<sup>1</sup>, Z.V. Koshkareva<sup>1</sup>, A.P. Zhivotenko<sup>1</sup>, O.V. Sklyarenko<sup>1</sup>, A.V. Gorbunov<sup>1</sup>,  
S.D. Glotov<sup>1</sup>, V.A. Sorokovikov<sup>1, 2</sup>

<sup>1</sup> Irkutsk Scientific Centre of Surgery and Traumatology, Irkutsk, Russian Federation

<sup>2</sup> Irkutsk State Medical Academy of Postgraduate Education – Branch Campus of the Russian Medical Academy of Continuing Professional Education, Irkutsk, Russian Federation

**Background.** *Periarticular cysts of the facet joint, due to their rare occurrence, often slip away from the attention of clinicians. However their formation and progression may cause compression of vascular-neural structures with subsequent manifestations of severe neurological disorders.* **Description of the clinical case.** *We present a rare clinical case of surgical treatment of a periarticular cyst of the facet joint. A comprehensive examination of the patient S. revealed: Dorsopathy with degenerative spinal canal stenosis at L<sub>5</sub>-S<sub>1</sub> level; spondyloarthrosis; periarticular facet cyst at L<sub>5</sub>-S<sub>1</sub> level on the left; radiculopathy L<sub>5</sub> on the left, in the acute stage; pronounced pain and musculo-tonic syndrome. Complaints of the patient: constant pain in the lumbar spine, extending to the left lower extremity and aggravating when walking at a distance of 50–100 meters; feeling numb when walking on the plantar surface of the left foot. When examining the local status, a forced posture with a bowed head and torso forward was noted; smooth lumbar lordosis and antalgic right-sided scoliosis; tension of paravertebral muscles. Neurological examination revealed L<sub>5</sub> radiculopathy on the left with moderate paresis of the extensor muscles of the left foot and ipsilateral Lasègue's positive test. MRI examination revealed spinal canal stenosis, facet joint cyst at the level of L<sub>5</sub>-S<sub>1</sub> with dimensions of 14×8×8.5 mm. An operative intervention was performed: reconstructive decompressive-stabilizing spinal surgery with a single block removing the articular facet with a periarticular cyst at the left L<sub>5</sub>-S<sub>1</sub> level with subsequent posterior transpedicular fixation of the vertebral motor segment. Two months after the operation, complete medical and social rehabilitation of the patient was achieved. No complaints.* **Conclusion.** *In case of compression of a periarticular cyst of vascular-neural structures with severe neurological disorders, surgical treatment with the cyst removal is recommended.*

**Keywords:** *spine, osteochondrosis, periarticular cyst, facet joint, surgical treatment.*

**(For citation:** Potapov VE, Koshkareva ZV, Zhivotenko AP, Sklyarenko OV, Gorbunov AV, Glotov SD, Sorokovikov VA. A Rare Clinical Case of Surgical Treatment of A Periarticular Cyst of the Facet Joint of the Lumbar Spine. *Journal of Clinical Practice.* 2019; 10(2):97–103. doi: 10.17816/clinpract10297–103)

## ВВЕДЕНИЕ

Периартикулярная фасеточная киста — достаточно редко встречающаяся патология в структуре дегенеративно-дистрофических изменений поясничного отдела позвоночника. Кистозное перерождение тканей в области дугоотростчатых суставов позвоночника в большинстве случаев выявляется при обследовании пациента как рентгенологическая находка и протекает не всегда типично, а порой и бессимптомно. Тем не менее те редкие случаи выявления у пациентов периартикулярных кист в области фасеточного сустава представляют, на наш взгляд, научный и практический интерес в плане изучения патогенеза формирования и развития непосредственно самой кисты, выявляемых клинко-неврологических нарушений при данной патологии, а также определения хирургической тактики лечения.

В отечественной и зарубежной литературе довольно часто встречается термин «периартикулярная киста», которая располагается вблизи от фасеточного сустава, исходит из синовиальной оболочки фасеточного сустава с последующим вращением в желтую связку [1–6]. Первый случай клинического описания периартикулярных

кист датируется 1880 г., а результаты первого успешного оперативного лечения этой патологии опубликованы в 1950 г. [7]. По данным ряда авторов, распространенность корешкового болевого синдрома при периартикулярных кистах достигает 0,1–1% случаев [1] и выявляется чаще в возрасте старше 60 лет, в связи с чем их частота встречаемости имеет прямую взаимосвязь с возрастом пациента и считается болезнью пожилых людей [1, 7, 8].

Периартикулярные кисты по морфологическому строению делятся на ганглионарные и синовиальные, при этом основным дифференцирующим гистологическим критерием является наличие или отсутствие синовиального эпителия в полости кисты [1, 7]. Фасеточная киста образуется в результате выпячивания синовиальной сумки фасеточного сустава, а образовавшаяся полость в последующем заполняется синовиальной жидкостью. В процессе развития периартикулярной кисты утрачивается синовиальная выстилка с последующим возможным ее оссифицированием. В исследовании Г. Евзикова и соавт. кисты, лишённые внутренней синовиальной выстилки и утратившие связь с полостью сустава, названы ганглионарными

(узловыми) [1]. Многофакториальность их патогенеза и формирования включает воспалительные изменения тканей фасеточных суставов, врожденные дефекты развития капсулы сустава и синовиальной оболочки, муцинозную дегенерацию суставной сумки, пролиферацию полипотентных мезенхимальных клеток [1, 9]. Ряд авторов указывает на значимость в развитии периартикулярных кист дегенеративно-дистрофических изменений в позвоночно-двигательном сегменте: согласно наблюдениям, дегенерация межпозвоноковых дисков с гипертрофией желтой связки сочетается с артрозом фасеточных суставов, что и обуславливает перераспределение биомеханической нагрузки [1, 8, 10, 11].

Встречаемость периартикулярных кист на различных отделах позвоночника неодинакова. Так, в поясничном отделе позвоночника в связи с имеющимися анатомо-топографическими и биомеханическими особенностями наиболее часто патологические полости верифицируются на уровне  $L_{IV}-L_{V}$ , а в шейном отделе — на уровнях  $C_{V}-C_{VI}$  и  $C_{VII}-Th_1$  [11, 12]. В грудном отделе позвоночника, как в менее подвижном сегменте, периартикулярные кисты встречаются крайне редко [1, 4]. В динамике своего роста и прогрессирования киста может вызывать компрессию сосудисто-невральных структур позвоночного канала с характерными клиничко-неврологическими проявлениями и последующим формированием воспалительного и спаечного процессов [1, 7, 9].

Морфологические изменения в фасеточных суставах поясничного отдела позвоночника при формировании периартикулярных кист клинически проявляются корешковым компрессионным синдромом (61,7% случаев), локальным болевым синдромом в одноименной области (52%), синдромом каудогенной перемежающейся хромоты, коморбидным с дегенеративным стенозом позвоночного канала (23,6%). Острый болевой синдром, отмечаемый при кровоизлиянии в полость кисты, наблюдается редко — у 2% пациентов. Клиничко-неврологический осмотр пациентов дает картину двигательных (37,2% случаев) и чувствительных (38%) расстройств, включая выпадение рефлексов (35,2%) [1, 9].

Ведущим и наиболее информативным методом диагностики периартикулярных кист является магнитно-резонансное томографическое исследование

(МРТ): точность диагностики составляет 90% против 70% при мультиспиральной компьютерной томографии [5, 9]. Содержимое кисты при МРТ регистрируется гипоинтенсивным или изоинтенсивным сигналом на T1-взвешенных изображениях и гиперинтенсивным сигналом на T2-взвешенных изображениях, что зависит от содержания белка или наличия геморрагического компонента в патологической полости [5, 9].

Цель настоящей работы — заострить внимание клиницистов на одной из редких, трудно диагностируемых патологий позвоночника — периартикулярных фасеточных кистах, а также на неоднородности подходов к тактике лечения указанной патологии.

## КЛИНИЧЕСКИЙ СЛУЧАЙ

### О пациенте

Пациентка С., 1963 года рождения, после консультации нейрохирурга в поликлинике Иркутского научного центра хирургии и травматологии (далее ИНЦХТ) была госпитализирована в нейрохирургическое отделение данного учреждения для оперативного лечения.

Больная С. предъявляла жалобы на постоянные ноющие боли в поясничном отделе позвоночника, распространяющиеся в левую нижнюю конечность по задненаружной поверхности бедра, задней поверхности голени до наружной лодыжки. Пациентка отмечала чувство онемения при ходьбе по подошвенной поверхности левой стопы и всех пальцев. Усиление болей возникало в положении сидя, при наклонах и длительных осевых и физических нагрузках, а также при ходьбе на расстояние до 50–100 м.

### Анамнез заболевания

Установлено, что боли в поясничном отделе позвоночника появились в течение последних 1,5 лет. В период обострений пациентка получила консервативное лечение у невролога примерно 2–3 раза в год с курсом противовоспалительных эпидуральных блокад. В январе 2017 г. появилось онемение в области левой голени и стопы с усилением болевого синдрома. Положительного эффекта от проводимого консервативного лечения не отмечено.

### Диагностический поиск

Проведено МРТ поясничного отдела позвоночника: визуализирована и верифицирована периартикулярная фасеточная киста на уровне  $L_4-S_1$ .

**Заключение.** Учитывая неэффективность консервативного лечения на поликлиническом амбулаторном этапе, не купирующийся болевой синдром, больная госпитализирована в нейрохирургическое отделение ИНЦХТ с целью проведения оперативного лечения.

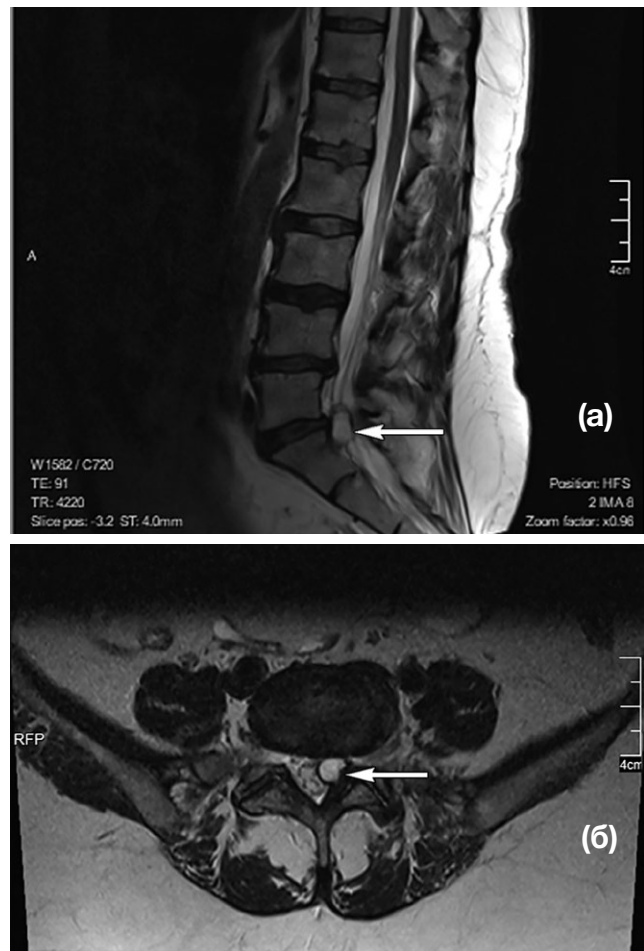
**Основной диагноз.** Дорсопатия. Дегенеративный стеноз позвоночного канала на уровне  $L_5-S_1$ . Спондилоартроз. Периартикулярная фасеточная киста на уровне  $L_5-S_1$  слева. Радикулопатия  $L_5$  слева. Стадия обострения. Выраженный болевой и мышечно-тонический синдром.

**Неврологический статус.** Сознание ясное, со стороны черепно-мозговых нервов — без особенностей. Выявлены радикулопатия  $L_5$  корешка слева по типу гипостезии; в проекции данного корешка умеренно выраженный парез разгибателей стопы слева (4 балла); вертеброгенная люмбагия; положительный симптом Ласега слева  $30^\circ$  (++) ; выраженный стойкий болевой и мышечно-тонический синдромы.

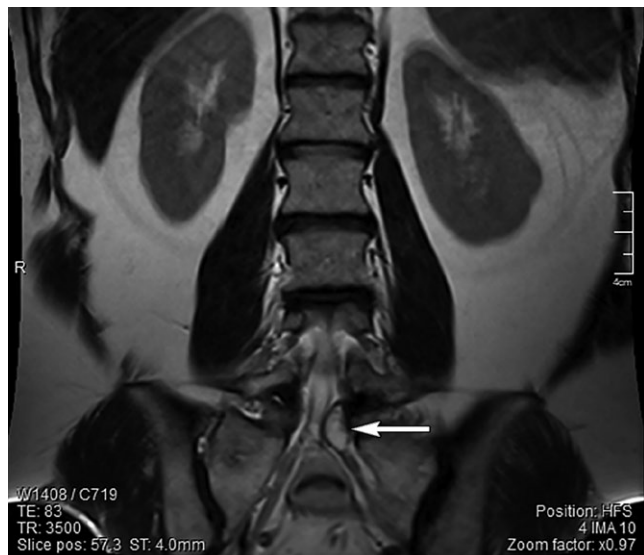**Локальный статус.** В вертикальном положении и при ходьбе пациентка принимает вынужденную позу с наклоненной головой и туловищем вперед. При осмотре грудного и поясничного отделов позвоночника отмечается сглаженность поясничного лордоза, правосторонний анталгический сколиоз. Наклоны и повороты в поясничном отделе ограничены из-за выраженного вертеброгенного болевого синдрома. Пальпаторно определяется напряжение паравертебральных мышц поясничного отдела позвоночника 2-й степени. Отмечается локальная болезненность слева от остистых отростков  $L_5-S_1$ .

**МРТ поясничного отдела позвоночника** (рис. 1, 2): дегенеративно-дистрофические изменения пояснично-крестцового отдела позвоночника — 3-й период. Позвоночный канал деформирован на уровне  $L_5-S_1$  слева с сужением резервного эпидурального пространства и стенозированием левых латеральных отделов позвоночного канала на ширину до 0,3 см. Слева в промежутке  $L_5-S_1$  визуализируется образование с ровными четкими контурами, гиперинтенсивного сигнала в T2- и гипоинтенсивного сигнала в T1-режимах, размером  $14 \times 8 \times 8,5$  мм. Прослеживается связь образования с дугоотростчатый суставом. Киста пролабирует из полости сустава в позвоночный канал по левому боковому карману, приводя к стенозу и компрессии спинномозговых корешков на уровне  $L_5-S_1$ .

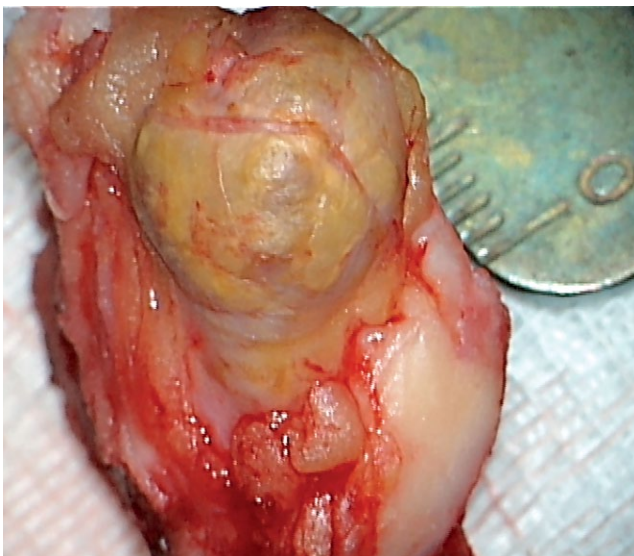
**Рис. 1.** Пациентка С.: МР-томограмма поясничного отдела позвоночника в T2-режиме в сагиттальной (а) и аксиальной (б) проекциях. Аксиальная проекция выполнена на уровне диска  $L_5-S_1$  (стрелкой указана периартикулярная фасеточная киста)



**Рис. 2.** Пациентка С.: МРТ поясничного отдела позвоночника во фронтальной проекции на уровне межпозвоночного диска  $L_5-S_1$  слева. Визуализируется киста фасеточного сустава в проекции спинномозгового корешка  $S_1$  (стрелка)



**Рис. 3.** Макропрепарат периартикулярной фасеточной кисты вместе с суставным отростком



Важно отметить, что на фронтальных МРТ-сканах периартикулярная киста компримирует спинномозговую корешок  $S_1$ . Прослеживается расположение кисты в латеральном канале, где отмечается щелевидная полость, которая сообщается с полостью фасеточного сустава.

Учитывая анамнез, данные обследования и клинико-неврологические проявления заболевания, у пациентки получено согласие на проведение хирургического лечения.

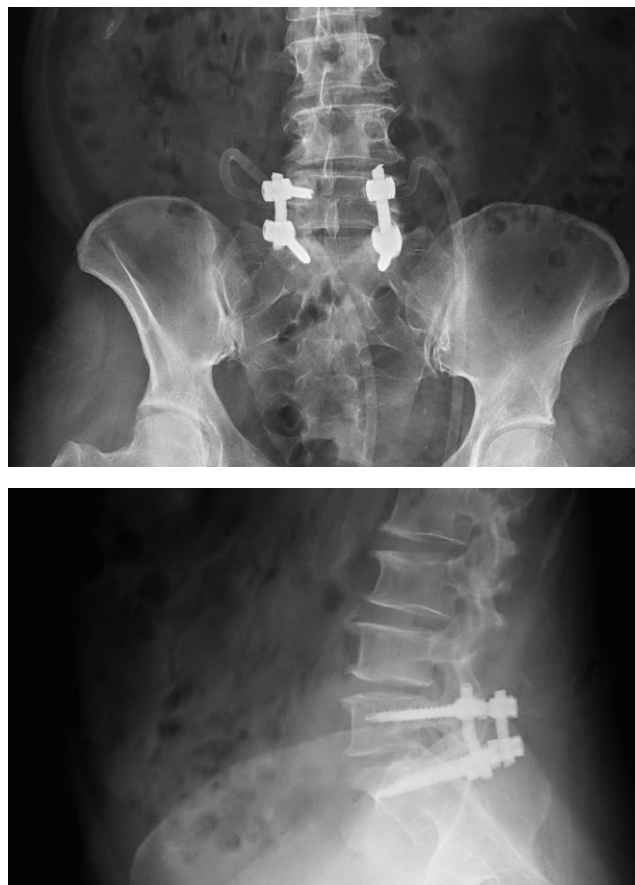#### **Оперативное вмешательство**

Проведена обработка операционного поля под эндотрахеальным наркозом в положении больной на животе (на нижние конечности наложены эластичные бинты с целью профилактики тромбозов легочной артерии). В проекции остистых отростков  $L_{IV}-S_1$  длиной 7 см выполнен разрез кожи и подкожной клетчатки. Края раны разведены ранорасширителями. Паравертебральные мышцы скелетированы до дужек слева по ходу оперативного доступа. Трансламинарным доступом слева осуществлен подход в позвоночный канал. Дальнейшая операция выполнена с применением микрохирургической техники, бинокулярной оптики с 6-кратным увеличением и микрохирургического инструментария. Визуализированы гипертрофия фасеточного сустава  $L_{IV}-S_1$  слева, гипертрофия суставной сумки, увеличение полости сустава вследствие ее заполнения студенистой тканью темного цвета. По боковой поверхности фасеточного сустава после резекции желтой связки визуализируется кистозное образование до 2 см в диаметре, округлой

формы, плотно сращенное с желтой связкой и переходящее из внутренней поверхности фасеточного сустава к твердой мозговой оболочке. Кистозное образование сдавливает спинномозговую корешок и деформирует дуральный мешок. Отмечается локальный спаечный процесс. После менингоорадикулолиза произведена резекция гипертрофированного фасеточного сустава с кистозным образованием единым блоком (рис. 3).

После этапа декомпрессии сосудисто-невральных структур визуально дуральный мешок на всем протяжении расправился, без признаков сдавления. В связи с тем, что резекция суставной фасетки приводит к нарушению биомеханики заднего опорного комплекса на уровне  $L_{IV}-S_1$ , с возникновением сегментарной нестабильности проведен этап ригидной задней транспедикулярной фиксации позвоночно-двигательного сегмента на уровне  $L_{IV}-S_1$  4-винтовой транспедикулярной системой под рентгеноконтролем. На контрольных интраоперационных рентгенограммах стояние металлоконструкции удовлетворительное (рис. 4). В зону хирургического вмешательства подведен активный дренаж. Рана послойно ушита наглухо. Асептическая наклейка.

**Рис. 4.** Контрольные спондилограммы пациентки С.



**ЗАКЛЮЧЕНИЕ**

Исходя из анализа литературы и собственных наблюдений, следует отметить, что в процессе своего развития и формирования периартикулярная фасеточная киста может приводить к развитию клинической картины компрессии дурального мешка и спинномозговых корешков с проявлениями неврологических нарушений. В процессе роста периартикулярной кисты не исключается формирование локального спаечного процесса в эпидуральном пространстве с вовлечением в асептический воспалительный процесс твердой мозговой оболочки и спинномозговых корешков. Консервативные методы лечения данной патологии не эффективны.

В тех случаях когда стенки фасеточной кисты эластичны, подвижны и не вызывают грубой деформации сосудисто-невральных структур, на наш взгляд, достаточно выполнить частичную медиальную резекцию фасетки сустава с иссечением стенок кисты. В данном случае опороспособность позвоночника не нарушается и стабилизация позвоночно-двигательного сегмента в зоне операции не показана. Удаление периартикулярной кисты должно быть радикальным во избежание последующего рецидива.

В случаях когда во время операции необходима резекция суставной фасетки с ее медиальной и латеральной частью, целесообразно заканчивать хирургическое вмешательство фиксацией позвоночно-двигательного сегмента металлоконструкцией с целью исключения в послеоперационном периоде возникновения сегментарной нестабильности.

**ИСТОЧНИК ФИНАНСИРОВАНИЯ**

Исследование не имело спонсорской поддержки.

**КОНФЛИКТ ИНТЕРЕСОВ**

Авторы заявляют об отсутствии конфликта интересов, который необходимо обнародовать.

**СПИСОК ЛИТЕРАТУРЫ**

1. Евзиков Г.Ю., Егоров О.Е., Горбачёва Ю.В. Поясничные периартикулярные кисты фасеточных суставов. Клинические наблюдения и обзор литературы // *Неврологический журнал*. — 2012. — Т.17. — №3. — С. 30–33. [Evizikov GYu, Egorov OE, Gorbacheva YuV. Lumbal peri-articularis cysts of facet joints. Series of case reports and literature review. *Journal of neurology*. 2012;17(3):30–33. (In Russ).]

2. Boviatsis EJ, Stavrinou LC, Kouyialis AT, et al. Spinal synovial cysts: pathogenesis, diagnosis and surgical treatment in a series of seven cases and literature review. *Eur Spine J*. 2008;17(6):831–837. doi: 10.1007/s00586-007-0563-z.

3. Finkelshtein SD, Sayegh R, Watson P, et al. Juxta-facet cysts. Report of two cases and review of the clinicopathologic features. *Spine (Phila Pa 1976)*. 1993;18(6):779–782. doi: 10.1097/00007632-199305000-00020.

4. Hodges SD, Frongzak S, Zindrick MR, et al. Extradural synovial thoracic cyst. *Spine (Phila Pa 1976)*. 1994;19(21):2471–2473. doi: 10.1097/00007632-199411000-00020.

5. Indar R, Tsiridis E, Morgan M, et al. Intraspinal lumbar synovial cysts: diagnosis and surgical management. *Surgeon*. 2004;2(3):141–144. doi: 10.1016/s1479-666x(04)80074-x.

6. Kao CC, Winkler SS, Turner JH. Synovial cyst of spinal facet. Case report. *J Neurosurg*. 1974;41(3):372–376. doi: 10.3171/jns.1974.41.3.0372.

7. Lyons MK, Atkinson JL, Wharen RE, et al. Surgical evaluation and management of lumbar synovial cysts: the Mayo clinic experience. *J Neurosurg*. 2000;93(1 Suppl):53–57. doi: 10.3171/spi.2000.93.1.0053.

8. Бывальцев В.А., Сороковиков В.А., Калинин А.А., Оконешникова А.К. Периартикулярные кисты дугоотростчатых суставов: этиопатогенез, диагностика, способы хирургического лечения. Клинический пример // *Acta Biomedica Scientifica*. — 2018. — Т.3. — №4. — С. 61–68. [Byvaltsev VA, Sorokovikov VA, Kalinin AA, Okoneshnikova AK. Periarticular cysts of facet joints: etiopathogenesis, diagnosis, methods of surgical treatment. A clinical example. *Acta Biomedica Scientifica*. 2018;3(4):61–68. (In Russ).] doi: 10.29413/ABS.2018-3.4.10.

9. Metellus P, Fuentes S, Adetchessi T, et al. Retrospective study of 77 patients harbouring lumbar synovial cysts: functional and neurological outcome. *Acta Neurochir (Wien)*. 2006;148(1):47–54; discussion 54. doi: 10.1007/s00701-005-0650-z.

10. Cohen-Gadol AA, White JB, Lynch JJ, et al. Synovial cysts of the thoracic spine. *J Neurosurg Spine*. 2004;1(1):52–57. doi: 10.3171/spi.2004.1.1.0052.

11. Miwa M, Doita M, Takayama H, et al. An expanding cervical synovial cyst causing acute cervical radiculopathy. *J Spinal Disord Tech*. 2004;17(4):331–333. doi: 10.1097/01.bsd.0000095892.46978.6e.

12. Song JK, Musleh W, Cristie SD, et al. Cervical juxtafacet cysts: case report and literature review. *Spine J*. 2006;6(3):279–281. doi: 10.1016/j.spinee.2005.09.006.

**КОНТАКТНАЯ ИНФОРМАЦИЯ*****Потапов Виталий Энгельсович***

канд. мед. наук, зав. нейрохирургическим отделением, ведущий науч. сотр. научно-клинического отдела нейрохирургии ФГБНУ «Иркутский научный центр хирургии и травматологии»;

**адрес:** 630091, Новосибирск, ул. Красный проспект, д. 52,

**e-mail:** pva454@yandex.ru, **ORCID:** <http://orcid.org/0000-0001-9167-637X>

***Кошкарёва Зинаида Васильевна***

канд. мед. наук, ведущий науч. сотр. научно-клинического отдела нейрохирургии ФГБНУ «Иркутский научный центр хирургии и травматологии»;

**e-mail:** zina.koshkareva1941@mail.ru, **ORCID:** <http://orcid.org/0000-0002-4387-5048>

***Животенко Александр Петрович***

мл. науч. сотр. научно-клинического отдела нейрохирургии ФГБНУ «Иркутский научный центр хирургии и травматологии»;

**e-mail:** sivotenko1976@mail.ru, **SPIN-код:** 8016-5626, **ORCID:** <http://orcid.org/0000-0002-4032-8575>

***Скляренко Оксана Васильевна***

канд. мед. наук, старший научный сотрудник научно-клинического отдела нейрохирургии, ФГБНУ «Иркутский научный центр хирургии и травматологии»;

**e-mail:** oханasklyarenko@mail.ru, **SPIN-код:** 7884-9030, **ORCID:** <http://orcid.org/0000-0003-1077-7369>

***Горбунов Анатолий Владимирович***

врач-нейрохирург нейрохирургического отделения, мл. науч. сотр. научно-клинического отдела нейрохирургии ФГБНУ «Иркутский научный центр хирургии и травматологии»;

**e-mail:** : a.v.gorbunov58@mail.ru, **ORCID:** <http://orcid.org/0000-0002-1352-0502>

***Глотов Сергей Дмитриевич***

врач-нейрохирург нейрохирургического отделения ФГБНУ «Иркутский научный центр хирургии и травматологии»;

***Сороковиков Владимир Алексеевич***

д-р мед. наук, профессор, директор ФГБНУ «Иркутский научный центр хирургии и травматологии»; зав. кафедрой травматологии, ортопедии и нейрохирургии Иркутской государственной медицинской академии последипломного образования – филиала ФГБОУ ДПО «Российская медицинская академия непрерывного профессионального образования» Минздрава России»;

**e-mail:** vasorokovikov@mail.ru, **ORCID:** <http://orcid.org/0000-0002-9008-6383>