

СРЕДНЕСРОЧНЫЕ РЕЗУЛЬТАТЫ ЛЕЧЕНИЯ ОСТРОЙ ЗАДНЕЛАТЕРАЛЬНОЙ РОТАЦИОННОЙ НЕСТАБИЛЬНОСТИ ЛОКТЕВОГО СУСТАВА

М.А. Хаж Хмаиди^{1, 2}, Ф.Л. Лазко^{1, 2}, А.П. Призов^{1, 2}, Н.В. Загородний^{1, 3}, Е.А. Беляк^{1, 2},
А.А. Ахпашев^{1, 4}, М.Ф. Лазко^{1, 2}, А.В. Кузнецов^{1, 2}, Г.А. Страшинский¹

¹ Российский университет дружбы народов имени Патриса Лумумбы, Москва, Российская Федерация

² Городская клиническая больница имени В.М. Буянова, Москва, Российская Федерация

³ Национальный медицинский исследовательский центр травматологии и ортопедии имени Н.Н. Приорова, Москва, Российская Федерация

⁴ Федеральный научно-клинический центр специализированных видов медицинской помощи и медицинских технологий, Москва, Российская Федерация

Обоснование. Вывихи костей предплечья относятся к редким травмам с ежегодной встречаемостью 5,2 случая на 100 000 населения. Заднелатеральная ротационная нестабильность является самым распространённым осложнением консервативного лечения вывихов костей предплечья. Для сохранения конгруэнтности и обеспечения ранних движений в локтевом суставе требуется первичное восстановление или реконструкция повреждённых связок локтевого сустава.

Цель исследования — оценить клинические и функциональные результаты локтевого сустава после оперативного восстановления связок при острой заднелатеральной ротационной нестабильности локтевого сустава. **Методы.** Исследование основано на проспективном анализе серии клинических случаев, включающей в общей сложности 17 пациентов с диагнозом острой заднелатеральной ротационной нестабильности, из них 5 простых вывихов костей предплечья, 9 переломовывихов костей предплечья и 3 перелома головки лучевой кости. Рефиксацию латеральной локтевой коллатеральной связки выполняли с использованием анкерного фиксатора или методом «костных туннелей». Оценка результатов проводили по клиническим аспектам (тест Lateral Pivot Shift — диапазон движений), шкале оценки функционального состояния локтевого сустава (MEPS), Оксфордской шкале оценки локтевого сустава (ОЕС), в том числе с учётом рентгенологических результатов. **Результаты.** Во всех случаях была достигнута стабильность локтевого сустава по рентгенологическим и клиническим аспектам. В 4 случаях потребовалась дополнительная пластика медиальной коллатеральной связки после восстановления латерального связочного комплекса. По шкале MEPS получено 58% отличных, 35% хороших и 5,8% удовлетворительных результатов. **Заключение.** Восстановление комплекса латеральной локтевой коллатеральной связки является безопасной и эффективной процедурой, которая обеспечивает стабильность локтевого сустава, позволяет пациентам вернуться к полноценной физической активности и избежать развития заднелатеральной ротационной нестабильности сустава.

Ключевые слова: локтевой сустав; нестабильность; латеральный коллатеральный связочный комплекс; латеральная локтевая коллатеральная связка; вывих костей предплечья.

Для цитирования: Хаж Хмаиди М.А., Лазко Ф.Л., Призов А.П., Загородний Н.В., Беляк Е.А., Ахпашев А.А., Лазко М.Ф., Кузнецов А.В., Страшинский Г.А. Среднесрочные результаты лечения острой заднелатеральной ротационной нестабильности локтевого сустава. *Клиническая практика*. 2023; 14(2):In Press. doi: <https://doi.org/10.17816/clinpract225840>

Поступила ????.2023

Принята ????.2023

Опубликована ????.2023

ОБОСНОВАНИЕ

Заднелатеральная ротационная нестабильность является наиболее распространённым исходом, вызванным несостоятельностью латеральной локтевой коллатеральной связки (ЛЛКС) после травмы локтевого сустава (рис. 1), в частности после вывиха. S.W. O'Driscoll и соавт. в 1991 году [2] описали

патологическую анатомию вывиха локтевого сустава и были первыми, кто подтвердил заднелатеральную ротационную нестабильность локтевого сустава после травмы ЛЛКС.

Нестабильность является менее распространённой патологией, чем тугоподвижность, но с тех пор, как были описаны анатомические основы зад-

MID-TERM RESULTS OF THE TREATMENT OF ACUTE POSTERO-LATERAL ROTATIONAL INSTABILITY OF THE ELBOW JOINT

M.A. Haj Hmaidī^{1, 2}, F.L. Lazko^{1, 2}, A.P. Prizov^{1, 2}, N.V. Zagorodniy^{1, 3}, E.A. Belyak^{1, 2}, A.A. Akhpashev^{1, 4}, M.F. Lazko^{1, 2}, A.V. Kuznetsov^{1, 2}, G.A. Strashinskiy¹

¹ Peoples' Friendship University of Russia, Moscow, Russian Federation

² Moscow City Clinical Hospital in honor of V.M. Buyanov, Moscow, Russian Federation

³ Priorov Central institute for Trauma and Orthopedics, Moscow, Russian Federation

⁴ Federal Research and Clinical Center of Specialized Medical Care and Medical Technologies, Moscow, Russian Federation

Background: Dislocations of the forearm are rare injuries with the annual incidence of 6.1 cases per 100 000 population. Postero-lateral rotational instability is the most common complication after the conservative treatment of forearm dislocations. To restore the congruency and provide early movements in the elbow joint, the primary repair or reconstruction of the damaged ligaments of the elbow are required. **Aim:** to evaluate the clinical and functional results after the surgical repair of the elbow joint ligaments in acute postero-lateral rotational instability. **Methods:** The study was based on a retrospective analysis of a series of clinical cases, including 17 patients with acute postero-lateral rotational instability, among them 5 simple forearm dislocations, 9 fracture-dislocations of the forearm and 3 fractures of the radial head. Refixation of the lateral ulnar ligament was performed with anchor fixation or bone tunnels. The evaluation was performed using the clinical aspects (the «lateral pivot shift» test, the range of motion), according to the scale for the evaluation of the elbow joint functional condition (MEPS), Oxford scale of the elbow joint evaluation (OEC), the X-ray results were also estimated. **Results:** In all the cases the elbow joint stability had been achieved, according to the X-ray and clinical aspects. In 4 cases, additional plasty of the medial collateral ligament was needed and performed after the restoration of the lateral ligament complex. According to the MEPS scale, 58% of the achieved results were excellent, 35% were good and 5.8% were satisfactory. **Conclusion:** The restoration of the lateral ulnar collateral ligament complex is a safe and effective procedure, which restores the elbow joint stability and allows the patients to return to full physical activity and avoid the development of postero-lateral rotational joint instability.

Keywords: elbow joint; instability; lateral collateral ligament complex; lateral ulnar collateral ligament; forearm dislocation.

For citation: Haj Hmaidī MA, Lazko FL, Prizov AP, Zagorodniy NV, Belyak EA, Akhpashev AA, Lazko MF, Kuznetsov AV, Strashinskiy GA. Mid-Term Results of the Treatment of Acute Postero-Lateral Rotational Instability of the Elbow Joint. *Journal of Clinical Practice*. 2023;14(2):In Press. doi: <https://doi.org/10.17816/clinpract225840>

Submitted ???.?.2023

Revised ???.?.2023

Published ???.?.2023

нелатеральной ротационной нестабильности, в литературе ей уделяется больше внимания [3–7]. По данным литературы [8], у 30% пациентов после консервативного лечения вывихов костей предплечья развивается субъективная нестабильность локтевого сустава, однако функциональная нестабильность будет зависеть от нагрузки на сустав, о чём сообщалось в 8% случаев [9]. Переломы головки лучевой кости, которые изначально проявляются как неосложнённые, также могут сочетаться с повреждением связочных структур сустава. По данным литературы, при переломах головки лучевой кости II–III типа по классификации Мэйсона разры-

вы латерального связочного комплекса встречаются в 80%, а медиальной коллатеральной связки — в 55% случаев [10].

Вывихи костей предплечья относятся к редким травмам с ежегодной заболеваемостью 5,2 на 100 000 населения [11]. Локтевой сустав находится на втором месте по частоте вывихов среди крупных суставов у молодых пациентов после плечевого сустава и на первом месте в педиатрической популяции, при этом вывихи составляют от 10 до 25% всех травм локтевого сустава. Как правило, они возникают в результате падения на вытянутую руку, около 40% — при спортивной травме [2].

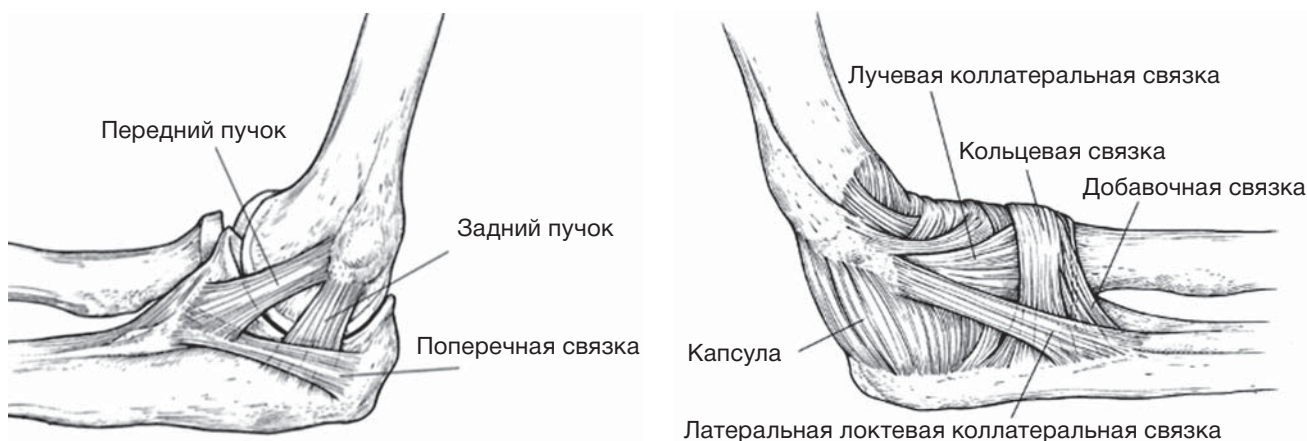


Рис. 1. Медиальный и латеральный коллатеральные связочные комплексы [1].

Fig. 1. Medial and lateral collateral ligament complex [1].

Традиционно травматологи-ортопеды отдают предпочтение консервативному лечению простого вывиха локтевого сустава [12–14]. Однако в исследовании, опубликованном R.E. Апаке с соавт. [9], из 110 пациентов, получавших консервативное лечение по поводу простого вывиха и наблюдаемых в среднем в течение 88 месяцев, 56% страдали от остаточной скованности, а 62% — от остаточной боли. В 2017 году P. Arrigoni с соавт. [15] сообщили, что более 85% пациентов с некупируемым латеральным эпикондилитом демонстрируют по крайней мере один патологический внутрисуставной признак, и почти 50% имеют по крайней мере один признак патологии латеральных коллатеральных связок; сообщалось также об остаточной нестабильности в суставе. Нестабильность, выявляемая при клиническом обследовании, в частности хроническая заднелатеральная ротационная нестабильность локтевого сустава, имеет диапазон встречаемости, по данным разных авторов, от 19% [16] до 35% [17].

Простые вывихи локтевого сустава обычно характеризуются отсутствием перелома. Незначительные повреждения костей иногда встречаются в сочетании с простыми вывихами и описаны в 10% случаев [18]. Обычно они включают отрывные переломы медиального или латерального надмыщелка, верхушки венечного отростка или небольшие костно-хрящевые повреждения, не всегда видимые на стандартных рентгенограммах. Значимость таких повреждений неизвестна и малоизучена [19, 20].

Хирургическое лечение нестабильного простого вывиха локтевого сустава включает наложение швов и реконструкцию как латерального связочно-го комплекса, так и передней порции медиальной

коллатеральной связки (МКС) [18, 20, 21]. Хотя многие специалисты и склоняются к консервативному лечению вывихов костей предплечья, но неудовлетворительные результаты такой терапии предполагают пересмотр данной тактики в пользу хирургического лечения, что объясняет актуальность данного исследования.

Цель исследования — оценить клинические и функциональные результаты локтевого сустава после оперативного восстановления связок при острой заднелатеральной ротационной нестабильности локтевого сустава.

МЕТОДЫ

Дизайн исследования

Ретроспективное.

Проведённое медицинское вмешательство — оперативное лечение с восстановлением связочно-го аппарата локтевого сустава. Результаты лечения оценивались клинически с использованием шкал-опросников и рентгенографии локтевого сустава.

Критерии соответствия

Критерии включения: пациенты с острой заднелатеральной ротационной нестабильностью на фоне травматической закрытой травмы локтевого сустава (вывих костей предплечья как без, так и с сопутствующим переломом; отрыв ЛЛКС с переломом головки лучевой кости).

Критерии не включения: открытые вывихи; осложнённые повреждениями нервов переломы и переломовывихи локтевого сустава; пациенты после удаления головки лучевой кости; сопутствующие переломы ипсилатеральной конечности; наличие в анамнезе болевого синдрома или нестабиль-

ности до получения травмы; ранее перенесённые операции на локтевом суставе.

Условия проведения

Исследование проведено на базе кафедры травматологии и ортопедии ФГАОУ ВО «Российский университет дружбы народов имени Патриса Лумумбы» и ГБУЗ «Городская клиническая больница имени В.М. Бянова» Департамента здравоохранения города Москвы.

Продолжительность исследования

Исследование выполнялось в период с 2020 по 2022 год.

Описание медицинского вмешательства

В исследование вошло 17 пациентов, которым была проведена пластика комплекса латеральной локтевой коллатеральной связки по поводу задне-латеральной ротационной нестабильности после простого закрытого вывиха костей предплечья, в том числе в сочетании с околосуставными переломами, а также закрытого перелома головки лучевой кости.

Рентгенологическое исследование проводилось до и после вправления вывиха во всех случаях. Окончательную оценку среднесрочных результатов проводили через 6 месяцев после операции.

Все вывихи первоначально были вправлены в приёмном отделении после внутрисуставной анестезии раствором 1% лидокаина и иммобилизованы задней гипсовой лонгетой. Заднелатеральных вывихов было 10, задних — 2, медиальный — 1. Подвывих или неконгруэнтность вправленного локтевого сустава наблюдали в 9 случаях, небольшой отрыв костного фрагмента в месте прикрепления ЛЛКС от плечевой кости — в 3, отрыв костного фрагмента в месте прикрепления медиальной коллатеральной связки от плечевой кости — в 1, перелом I и II типа венечного отростка — в 2, краевой перелом суставной поверхности головки лучевой кости — в 2, повреждение Осборна–Коттерилла (Osborne–Cotterill) — в 3 [22, 23]. Во всех случаях магнитно-резонансная томография показала отрыв ЛЛКС от места прикрепления к плечевой кости. Сухожилия разгибателей были повреждены в 6 случаях, МКС — в 12, плечевая мышца — в 3, сухожилия сгибателей — в 2, разрыв локтевой мышцы отмечен в 2 случаях.

Средняя продолжительность времени от травмы до операции — 9 [6; 13] суток.

Компьютерная томография была проведена 12 пациентам, магнитно-резонансная томография — 14.

Диагноз выставляли на основании рентгенологического подвывиха или неконгруэнтного сустава после вправления вывиха. У всех пациентов под анестезией был положительный тест Lateral Pivot Shift, или тест МакИнтоша (Mcintosh).

Локтевой сустав оценивали по амплитуде движений, стабильности при рентгеноскопии после анестезии.

Вальгусные и варусные стресс-тесты проводили при разгибании локтевого сустава до 30°. Во всех случаях обнаружено наличие подвывиха или неконгруэнтности при разгибании локтевого сустава.

Стабильность сустава оценивали также после рефиксации ЛЛКС под рентгеноскопическим контролем: при полной амплитуде движений и отсутствии подвывиха или суставной неконгруэнтности операцию заканчивали без пластики медиальных структур; если локтевой сустав оставался нестабильным при разгибании, то восстанавливали МКС путём рефиксации с помощью титанового анкерного фиксатора.

Оперативная техника. Хирургическая операция проводилась под общей и/или проводниковой анестезией плечевого сплетения подмышечным или надключичным доступом, под ультразвуковым контролем с использованием нейростимулятора Стимуплекс (STIMUPLEX, Германия), с наложением кровоостанавливающего жгута на верхнюю треть плеча в положении пациента на спине. Руку укладывали на приставной столик. Под контролем электронно-оптического преобразователя подтверждали диагноз заднелатеральной ротационной нестабильности с помощью теста Lateral Pivot Shift (Mcintosh) [4], варусного и вальгусного стресс-тестов, которые дали положительные результаты во всех случаях, кроме изолированных переломов головки лучевой кости. В случаях изолированного перелома головки лучевой кости варусный стресс-тест был отрицательным.

Хирургический доступ осуществляли доступом Кохера [12] между локтевым разгибателем запястья и локтевой мышцей. Общий разгибатель кисти отводился без его отсечения для визуализации места прикрепления ЛЛКС на латеральном надмыщелке плечевой кости. Во всех случаях отрыв происходил от места прикрепления на латеральном надмыщелке. На этом этапе производили санацию локтевого сустава и удаление внутрисуставной гематомы. ЛЛКС выделяли вместе с ЛКС, прошивали по Кракову и рефиксировали к месту прикрепления

при помощи анкерного фиксатора FASTIN (DePuy Sintes, США) диаметром 5,5 мм. Установка анкера проводилась на 0,5 см проксимальнее места прикрепления для более полноценного сопоставления повреждённого сухожилия. Окончательная рефиксация ЛЛКС проводилась в положении пронации предплечья и 45° сгибания в локтевом суставе. При переломах головки лучевой кости рефиксацию ЛЛКС выполняли из доступа Каплана.

В 7 (41%) случаях рефиксацию ЛЛКС проводили по методу «костных каналов»: нити проводили трансоссально через 3 канала, выполненных сверлом 2,7 мм в виде треугольника с вершиной в месте прикрепления сухожилия и основания, на 1 см выше надмыщелка и равноудалённых от него вентрально и дорзально.

При сохранении нестабильности после рефиксации ЛЛКС и наличия повреждения МКС выполняли рефиксацию МКС к внутреннему надмыщелку плечевой кости по схожей методике при помощи анкерного фиксатора FASTIN 5,5 мм (DePuy Sintes, США). Данную манипуляцию выполнили 10 (58,8%) пациентам. Рефиксацию МКС проводили из переднемедиального доступа без визуализации и транспозиции локтевого нерва. У 1 пациента в связи с выявленным по магнитно-резонансной томографии подвывихом локтевого нерва выполнили транспозицию локтевого нерва на переднюю поверхность, причём визуализация МКС и внутреннего надмыщелка в данном случае была более полноценной.

Послеоперационное ведение. Иммобилизацию локтевого сустава в положении сгибания 90° проводили в течение 2–3 дней. Далее иммобилизация продолжалась в специализированном шарнирном ортезе с целью обеспечения движений в локтевом суставе, при этом разгибание ограничивали до 30° в течение 2 недель после операции, а сгибание не ограничивали. Упражнения на укрепление мышц плеча, запястья и кисти разрешали при отсутствии выраженного болевого синдрома. Иммобилизацию прекращали через 4 недели после операции, после чего все пациенты проходили реабилитационное лечение (лечебная физкультура, физиотерапия). Все ограничения снимали к 6-й неделе после операции. Спортивные нагрузки позволялись через 2–3 месяца после операции.

Методы регистрации исходов

Результаты лечения оценивались клинически (диапазон движений в локтевом суставе; болевой синдром с использованием 10-балльной визуаль-

ной аналоговой шкалы, где «0» означает отсутствие боли, «10» — максимально сильную боль; уровень стабильности сустава) и по шкалам MEPS (Mayo Elbow Performance Score) [11] и OES (Oxford Elbow Score) [24, 25] через 6 месяцев после операции. Для MEPS была проведена категоризация исходов по Morrey [4] (≥ 90 баллов — отличный исход, от 75 до 89 — хороший, от 60 до 74 — удовлетворительный, < 60 — плохой). Стабильность локтевого сустава оценивали при помощи вальгусного и варусного стресс-тестов, а также теста Lateral Pivot Shift (Mcintosh). Рентгенологические исходы, включая посттравматические изменения, оценивали по контрольным рентгенограммам локтевого сустава в двух проекциях.

Этическая экспертиза

Протокол исследования одобрен комитетом по этике Медицинского института ФГАУ ВО «Российский университет дружбы народов» (Протокол № 3 от 12.11.2020).

Статистический анализ

Статистическая обработка данных проводилась при помощи программы Statistica 10 (StatSoft, США).

В связи с малой выборкой наши данные являлись ненормальными, поэтому статистический анализ проводился по критериям непараметрической статистики. При анализе выборки количественные данные описывали медианой (Me), интерквартильным размахом (25-й и 75-й процентиля), минимумом и максимумом (min, max). Для сравнения данных использовали критерий Краскела–Уоллиса (сравнение нескольких независимых выборок).

РЕЗУЛЬТАТЫ

Объекты (участники) исследования

В исследовании приняли участие 5 мужчин и 12 женщин, медиана возраста 44,5 [34; 52] (min 18; max 65) года (табл. 1).

Левый локоть был поражён в 11 случаях, правый — в 6. Переломовывихов было 9, простых вывихов — 5, переломов головки лучевой кости — 3. Причинами травм явились падение с высоты собственного роста (у 9), спортивная травма (у 4), падение с высоты (у 2), дорожно-транспортное происшествие (у 2); см. табл. 1.

Основные результаты исследования

Во всех случаях в момент окончания операции была получена полная стабильность локтевого сус-

Таблица 1 / Table 1

Характеристика пациентов по антропометрическим данным, физической активности, характеру травмы, времени до операции /
Characteristics of patients according to the anthropometric data, physical activity, character of injury, time before surgery

Данные по пациентам		Мужчины	Женщины	Всего
Число пациентов, <i>n</i>		5	12	17
Возраст, лет		41,5 [21; 50]	46 [30; 57]	44,5 [34; 52]
Характер травмы	Бытовая	2	7	9
	Спортивная	1	3	4
	Падение с высоты	1	1	2
	Дорожно-транспортное происшествие	1	1	2
Вид травмы	Простой вывих	0	5	5
	Переломовывих	4	5	9
	Перелом головки	1	2	3
Время до операции, сут		7 [6; 7,5]	10 [8; 13]	9 [8; 11]

Таблица 2 / Table 2

Послеоперационные результаты через 6 месяцев /
Post-op results after 6 months

Подгруппа	Вывихи	Переломовывихи	Перелом головки лучевой кости	Общее	<i>p</i> *
Число пациентов, <i>n</i>	5	9	3	17	-
Сгибание, град.	134	126	130	130	0,42
Разгибание, град.	10	15	4	9,6	0,38
Пронация, град.	84	75	80	79,5	0,4
Супинация, град.	80	70	76	75,3	0,39
ВАШ, балл	1	2	0	1	0,45
MEPS, балл	90	85	95	90	0,4
OES, балл	89	82	94	88,3	0,34

тава, что подтверждалось интраоперационными тестами и анатомической конгруэнтностью сустава.

Медиана времени от травмы до операции составила 9 [3; 12] суток. На последнем осмотре результаты теста Lateral Pivot Shift (Mcintosh) были отрицательными у всех пациентов.

Послеоперационные показатели представлены в табл. 2. MEPS: медиана 90 [76; 94] баллов (min 70; max 100); OES: медиана 88,3 [72; 93] балла (min 63; max 100); ВАШ: медиана 1 [1,4; 3] балл (min 0; max 6); разгибание: медиана 9,6° [5; 16] (min 0; max 30); сгибание: медиана 130° [119; 145] (min 115; max 140); пронация: медиана 79,5° [55; 78] (min 70; max 90); супинация 75,3° [51; 77] (min 65; max 90).

Медиана сроков возвращения к полной бытовой активности составила 3 [2,5; 4] недели.

С целью сравнения результатов всех пациентов разделили на 3 подгруппы: «Вывихи» (*n*=5), «Пере-

ломовывихи» (*n*=9), «Переломы головки лучевой кости» (*n*=3). При анализе различий по критерию Краскела–Уоллиса статистически достоверных отличий между подгруппами не получено (*p* > 0,05); см. табл. 2.

У 2 (11,7%) пациентов с невосстановленными разрывами МКС вальгусный стресс-тест был слабopоложительным, также у них отмечался умеренный болевой синдром (2 балла по ВАШ) при бытовой физической нагрузке.

Ни один пациент не сообщил о нестабильности в локтевом суставе, и все пациенты смогли вернуться к своему уровню физической активности. Все пациенты были удовлетворены результатом.

Нежелательные явления

В 2 (11,7%) случаях отмечали онемение IV–V пальцев кисти, которое купировалось через

3–6 недель после операции. У 1 (5,8%) пациента был выявлен псевдоартроз, который проявлялся ограничением движений (разгибание/сгибание — 30°/120°; пронация/супинация — 70°/65°); в 1 (5,8%) случае развился посттравматический артрит, который клинически практически не проявлялся.

ОБСУЖДЕНИЕ

Консервативное лечение остаётся золотым стандартом лечения подавляющего большинства простых вывихов локтевого сустава, и большинство пациентов в течение длительного времени удовлетворены результатом такого лечения. Однако, несмотря на объективные хорошие результаты консервативного лечения, многие пациенты описывают сохраняющиеся симптомы (скованность, остаточная боль). Так, например, в исследовании R.E. Anakwe и соавт. [9], посвящённом исходам консервативного лечения, 62% участников описали некоторую остаточную боль, а 56% сообщили о продолжающейся субъективной скованности на протяжении всего периода наблюдения, составившего 7 лет. Кроме того, как предположили H. Kesmezacar и соавт. [15], остаточная нестабильность может не представлять проблемы в обычной повседневной деятельности, но вызывать жалобы во время тяжёлой работы или занятий спортом.

S. Greiner с соавт. [26] сообщили о 17 пациентах с острой и подострой заднелатеральной ротационной нестабильностью, которая была пролечена открытой рефиксацией ЛЛКС. При краткосрочном наблюдении авторы отметили, что ни у одного из пациентов не было клинически выраженных признаков нестабильности или эпизодов повторного вывиха. Участникам исследования была проведена немедленная послеоперационная мобилизация без использования шарнирного фиксатора. Кроме того, все пациенты сообщили о полном возвращении к до-травматическому уровню активности. Наши результаты аналогичны результатам этого исследования.

Подобные результаты были получены в исследовании B.S. Kim и соавт. [27]. Авторы выполняли пластику латеральной локтевой коллатеральной связки по поводу острой заднелатеральной ротационной нестабильности и получили хорошие результаты по шкале MEPS (86,9 балла при норме от 65 до 100 баллов). По другим сообщениям [28], в 17 из 21 случая заднелатеральной ротационной нестабильности достаточно было одной комплексной пластики латерального связочного комплекса для восстановления стабильности сустава, а в осталь-

ных 4 случаях потребовалась дополнительная пластика МКС. Общий средний балл MEPS составил 91.

J. Sanchez-Sotelo и соавт. [29] наблюдали 45 пациентов с хронической заднелатеральной ротационной нестабильностью, из них 33 была выполнена реконструкция ЛЛКС сухожильным трансплантатом, 12 — рефиксация латерального связочного комплекса. Авторы получили лучшие клинические результаты в группе пластики ЛЛКС, что указывает на необходимость пластики ЛЛКС в отдалённом периоде после травмы (не стремиться рефиксировать изменённые связочные структуры). Одним из важных, на наш взгляд, моментов исследования являлось то, что в 10 случаях хроническая заднелатеральная ротационная нестабильность являлась следствием травм и перенесённых операций, что свидетельствует о необходимости первичной рефиксации повреждённого латерального связочного комплекса. Мы считаем, что после травматических событий, таких как переломы и/или вывихи, местные ткани имеют хорошее качество и поддаются непосредственному восстановлению (рефиксации).

В других исследованиях также отмечается необходимость первичной рефиксации ЛЛКС при острых травмах и её пластику при развитии хронической заднелатеральной ротационной нестабильности [21].

Наши предварительные данные не показали случаев рецидивирующей нестабильности, и все пациенты вернулись к прежнему уровню активности в среднем в течение 3,8 недель, при этом 16 (94,2%) пациентов достигли функциональной амплитуды движений через 3 недели после операции. Спустя 6 месяцев послеоперационного наблюдения не отмечалось значительного ограничения движений.

В нашем исследовании было 12 случаев повреждения МКС. Однако, хоть медиальная нестабильность и была подтверждена во время операции, только в 6 (50%) случаях потребовалось её восстановление для стабилизации сустава; в остальных случаях стабильность была достигнута восстановлением латерального связочного комплекса. При окончательном осмотре слабopоложительный вальгусный стресс-тест был выявлен у 2 пациентов, которым не восстанавливали МКС, однако клинических проявлений нестабильности и жалоб со стороны пациентов не было. Данный факт подтверждает гипотезу о том, что восстановление ЛЛКС без восстановления МКС у пациентов с острой заднелатеральной ротационной нестабильностью и повреждением обеих связок может быть достаточным с целью предотвращения разви-

тия заднелатеральной ротационной и вальгусной нестабильности. В ряде работ [30, 31] также демонстрируется возможность изолированного восстановления ЛЛКС без МКС, однако авторы отмечают необходимость фиксировать ЛЛКС в нейтральном ротационном положении или в супинации предплечья, чтобы избежать расширения медиальной суставной щели и тем самым профилировать развитие хронической медиальной нестабильности локтевого сустава.

В литературе нет стандартизированных протоколов послеоперационной реабилитации как после консервативного и хирургического лечения, так и в случаях острой и хронической заднелатеральной ротационной нестабильности. Необходимы дальнейшие исследования по этому вопросу для возможности полноценной оценки результатов и достижения лучших результатов лечения заднелатеральной ротационной нестабильности.

Мы считаем, что некоторым пациентам с высокими требованиями к функциям верхних конечностей при травматическом повреждении ЛЛКС как после простых вывихов, так и переломов головки лучевой кости и переломовывихов, необходимо восстановление в самые ранние сроки после травмы для максимально полноценного восстановления функции конечности. В нашем исследовании сроки наблюдения были достаточно короткими (до 6 месяцев после операции), однако к концу наблюдения мы получили практически полное восстановление функции прооперированного локтевого сустава. Требуется дальнейшее наблюдение за пациентами данной группы для оценки стабильности и функции сустава в отдалённом периоде.

Ограничения исследования

Исследование имеет несколько ограничений. Во-первых, оно включало случаи перелома головки лучевой кости, что было недостатком, поскольку сопутствующий перелом сам по себе может повлиять на стабильность локтевого сустава. Таким пациентам мы выполняли открытую репозицию и остеосинтез винтами для восстановления конгруэнтности и костной стабилизации сустава. После внутренней фиксации головки лучевой кости результат теста на смещение оси оставался положительным, что указывало на необходимость восстановления ЛЛКС. Во-вторых, согласно дизайну, исследование не имело контрольной группы. Мы основывались на данных международной литературы относительно консервативного лечения.

Мы также не использовали стандартной реабилитационной программы, что снижает ценность исследования. Наконец, количество включённых случаев было слишком мало для полноценного статистического анализа подгрупп.

ЗАКЛЮЧЕНИЕ

Реконструкция комплекса латеральной локтевой коллатеральной связки является безопасной и эффективной процедурой, которая восстанавливает стабильность локтевого сустава, позволяет пациентам быстрее вернуться к полноценной дотравматической активности и даёт хорошие результаты в среднесрочном периоде при острой заднелатеральной ротационной нестабильности. Восстановление медиальной коллатеральной связки является необходимой процедурой после травматических вывихов и переломовывихов лишь в случае остаточной нестабильности локтевого сустава после восстановления латерального связочного комплекса.

ДОПОЛНИТЕЛЬНАЯ ИНФОРМАЦИЯ

Вклад авторов. *Ф.Л. Лазко, Н.В. Загородний* — концепция и дизайн исследования; *М.Ф. Лазко, А.В. Кузнецов, Г.А. Страшинский* — сбор материалов; *А.П. Призов, Е.А. Беляк, А.А. Ахпашев* — лечение пациентов, обработка материалов; *М.А. Хаж Хмаиди* — лечение пациентов, написание текстовой части работы. Авторы подтверждают соответствие своего авторства международным критериям ICMJE (все авторы внесли существенный вклад в разработку концепции, проведение исследования и подготовку статьи, прочли и одобрили финальную версию перед публикацией).

Authors' contribution. *F.L. Lazko, N.V. Zagorodniy* — study concept and design; *M.F. Lazko, A.V. Kuznetsov, G.A. Strashinskiy* — material collection; *A.P. Prizov, E.A. Belyak, A.A. Akhpashev* — treatment of patients, material handling; *M.A. Haj Hmaid* — treatment of patients, writing the text part of the work. The authors made a substantial contribution to the conception of the work, acquisition, analysis, interpretation of data for the work, drafting and revising the work, final approval of the version to be published and agree to be accountable for all aspects of the work.

Источник финансирования. Исследование и публикация статьи осуществлены на личные средства авторского коллектива.

Funding source. The study had no sponsorship.

Конфликт интересов. Авторы декларируют отсутствие явных и потенциальных конфликтов интересов, связанных с публикацией настоящей статьи.

Competing interests. The authors declare that they have no competing interests.

ЛИТЕРАТУРА / REFERENCES

- Mehta JA, Bain GI. Posterolateral rotatory instability of the elbow. *J Am Acad Orthop Surg.* 2004;12(6):405–415. doi: 10.5435/00124635-200411000-00005
- O'Driscoll SW, Bell DF, Morrey BF. Posterolateral rotatory instability of the elbow. *J Bone Joint Surg Am.* 1991;(73):440–446. doi: http://dx.doi.org/10.2106/00004623-199173030-00015
- Camp CL, Smith J, O'Driscoll SW. Posterolateral rotatory instability of the elbow: Part II. Supplementary examination and dynamic imaging techniques. *Arthrosc Tech.* 2017;6(2):e407–e411. doi: 10.1016/j.eats.2016.10.012
- Kim JW, Yi Y, Kim TK, et al. Arthroscopic lateral collateral ligament repair. *J Bone Joint Surg Am.* 2016;98(15):1268–1276. doi: 10.2106/JBJS.15.00811
- Tauber M. Wintersportverletzungen des Ellenbogengelenks. (In German). *Orthopädie (Heidelb).* 2022;51(11):903–909. doi: 10.1007/s00132-022-04315-9
- Eyendaal D, Olsen BS, Jensen SL, et al. Kinematics of partial and total ruptures of the medial collateral ligament of the elbow. *J Shoulder Elbow Surg.* 1999;8(6):612–616. doi: 10.1016/s1058-2746(99)90099-x
- Bettuzzi C, Lucchesi G, Salvatori G, et al. Residual elbow instability in children with posterior or postero-lateral elbow dislocation. *J Pediatr Orthop B.* 2023;32(2):139–144. doi: 10.1097/BPB.0000000000001015
- Rodriguez MJ, Kusnezov NA, Dunn JC, Waterman BR, Kilcoyne KG. Functional outcomes following lateral ulnar collateral ligament reconstruction for symptomatic posterolateral rotatory instability of the elbow in an athletic population. *J Shoulder Elbow Surg.* 2018 Jan;27(1):112–117. doi: 10.1016/j.jse.2017.08.015. Epub 2017 Oct 31. PMID: 29100710.
- Anakwe RE, Middleton SD, Jenkins PJ, et al. Patient-reported outcomes after simple dislocation of the elbow. *J Bone Joint Surg Am.* 2011;93(13):1220–1226. doi: 10.2106/JBJS.J.00860
- Itamura J, Roidis N, Mirzayan R, et al. Radial head fractures: MRI evaluation of associated injuries. *J Shoulder Elbow Surg.* 2005;14(4):421–424. doi: 10.1016/j.jse.2004.11.003
- Stoneback JW, Owens BD, Sykes J, et al. Incidence of elbow dislocations in the United States population. *J Bone Joint Surg Am.* 2012;94(3):240–245. doi: 10.2106/JBJS.J.01663
- Krticka M, Ira D, Flek M, et al. A Comparative study of conservative functional treatment versus acute ligamentous repair in simple dislocation of the elbow in adults. *Indian J Orthop.* 2018;52(6):584–589. doi: 10.4103/ortho.IJOrtho_578_16
- Calderazzi F, Garzia A, Leigheb M, et al. Simple and stable elbow dislocations: Results after conservative treatment. *Acta Biomed.* 2020;91(4-S):224–231. doi: 10.23750/abm.v91i4-S.9637
- Biz C, Crimi A, Belluzzi E, et al. Conservative versus surgical management of elbow medial ulnar collateral ligament injury: A systematic review. *Orthop Surg.* 2019;11(6):974–984. doi: 10.1111/os.12571
- Arrigoni P, Cucchi D, D'Ambrosi R, et al. Intra-articular findings in symptomatic minor instability of the lateral elbow (SMILE). *Knee Surg Sports Traumatol Arthrosc.* 2017;25(7):2255–2263. doi: 10.1007/s00167-017-4530-x
- Kesmezacar H, Sarikaya IA. The results of conservatively treated simple elbow dislocations. *Acta Orthop Traumatol Turc.* 2010;44(3):199–205. doi: 10.3944/AOTT.2010.2400
- Mehlhoff TL, Noble PC, Bennett JB, et al. Simple dislocation of the elbow in the adult. Results after closed treatment. *J Bone Joint Surg.* 1988;70(2):244–249. PMID: 3343270
- Bell S. Elbow instability, mechanism and management. *Curr Orthop.* 2008;22(2):90–103. doi: 10.1016/j.cuor.2008.04.007
- Al-Ani Z, Tham JL, Ooi MW, et al. The radiological findings in complex elbow fracture-dislocation injuries. *Skeletal Radiol.* 2022;51(5):891–904. doi: 10.1007/s00256-021-03900-x
- Watts AC, Singh J, Elvey M, Hamoodi Z. Current concepts in elbow fracture dislocation. *Shoulder Elbow.* 2021;13(4):451–458. doi: 10.1177/1758573219884010
- Chang ES, Bishop ME, Dodson CC, et al. Management of elbow dislocations in the National Football League. *Orthop J Sports Med.* 2018;6(2):2325967118755451. doi: 10.1177/2325967118755451
- Rezaie N, Gupta S, Service BC, Osbahr DC. Elbow dislocation. *Clin Sports Med.* 2020;39(3):637–655. doi: 10.1016/j.csm.2020.02.009
- Vargas DG, Woodcock S, Porto GF, et al. Osborne-Coterril lesion a forgotten injury: Review article and case report. *Clin Shoulder Elb.* 2020;23(1):27–30. doi: 10.5397/cise.2019.00318
- Seo JB, Yi HS, Kim KB, Yoo JS. Clinical outcomes of arthroscopic lateral ulnar collateral ligament repair with or without intra-articular fracture. *J Orthop Surg (Hong Kong).* 2020;28(1):2309499020908348. doi: 10.1177/2309499020908348
- De Haan J, Goei H, Schep NW, et al. The reliability, validity and responsiveness of the Dutch version of the Oxford elbow score. *J Orthop Surg Res.* 2011;6(6):39. doi: 10.1186/1749-799X-6-39
- Greiner S, Koch M, Kerschbaum M, Bhide PP. Repair and augmentation of the lateral collateral ligament complex using internal bracing in dislocations and fracture dislocations of the elbow restores stability and allows early rehabilitation. *Knee Surg Sports Traumatol Arthrosc.* 2019;27(10):3269–3275. doi: 10.1007/s00167-019-05402-9
- Kim BS, Park KH, Song HS, Park SY. Ligamentous repair of acute lateral collateral ligament rupture of the elbow. *J Shoulder Elbow Surg.* 2013;22(11):1469–1473. doi: 10.1016/j.jse.2013.06.018
- Lee JH, Lee JH, Kim KC, et al. Treatment of posteromedial and posterolateral dislocation of the acute unstable elbow joint: A strategic approach. *J Shoulder Elbow Surg.* 2019;28(10):2007–2016. doi: 10.1016/j.jse.2019.05.029
- Sanchez-Sotelo J, Morrey BF, O'Driscoll SW. Ligamentous repair and reconstruction for posterolateral rotatory instability of the elbow. *J Bone Joint Surg.* 2005;87B:54–61.
- Cohen MS. Lateral collateral ligament instability of the elbow. *Hand Clin.* 2008;24(1):69–77. doi: 10.1016/j.hcl.2007.11.001
- Reichert IL, Ganeshamoorthy S, Aggarwal S, et al. Dislocations of the elbow: An instructional review. *J Clin Orthop Trauma.* 2021;(21):101484. doi: 10.1016/j.jcot.2021.101539

ОБ АВТОРАХ

Автор, ответственный за переписку:

Хаж Хмаиди Мохамед Ахмедович;

адрес: Россия, 117198, Москва,

ул. Миклухо-Маклая, д. 6;

ORCID: <https://orcid.org/0009-0000-0079-6350>;

e-mail: hajhmaidi@mail.ru

AUTHORS' INFO

The author responsible for the correspondence:

Mohamed A. Haj Hmaid;

address: 6 Miklukho-Maklaya street,

117198 Moscow, Russia;

ORCID: <https://orcid.org/0009-0000-0079-6350>;

e-mail: hajhmaidi@mail.ru

Соавторы:

Лазко Федор Леонидович, д.м.н.;
ORCID: <https://orcid.org/0000-0001-5292-7930>;
eLibrary SPIN: 8504-7290; e-mail: fedor_lazko@mail.ru

Призов Алексей Петрович, к.м.н.;
ORCID: <https://orcid.org/0000-0003-3092-9753>;
eLibrary SPIN: 6979-6480; e-mail: aprizov@yandex.ru

Загородний Николай Васильевич, д.м.н.,
профессор, член-корр. РАН;
ORCID: <https://orcid.org/0000-0002-6737-9772>;
eLibrary SPIN: 6889-8166; e-mail: zagorodniy51@mail.ru

Беляк Евгений Александрович, к.м.н.;
ORCID: <https://orcid.org/0000-0002-2542-8308>;
eLibrary SPIN: 7337-1214; e-mail: belyakevgen@mail.ru

Ахпасhev Александр Анатольевич, к.м.н.;
ORCID: <https://orcid.org/0000-0002-2938-5173>;
eLibrary SPIN: 9965-1828; e-mail: akhpashev@gmail.com

Лазко Максим Федорович;
ORCID: <https://orcid.org/0000-0001-6346-824X>;
e-mail: maxim_lazko@mail.ru

Кузнецов Александр Владимирович;
ORCID: <https://orcid.org/0009-0002-8596-3086>;
e-mail: dr.smith_a@icloud.com

Страшинский Георгий Андреевич;
ORCID: <https://orcid.org/0009-0002-7509-135X>;
e-mail: egorstr1996@gmail.com

Co-authors:

Fedor L. Lazko, MD, PhD;
ORCID: <https://orcid.org/0000-0001-5292-7930>;
eLibrary SPIN: 8504-7290; e-mail: fedor_lazko@mail.ru

Aleksey P. Prizov, MD, PhD;
ORCID: <https://orcid.org/0000-0003-3092-9753>;
eLibrary SPIN: 6979-6480; e-mail: aprizov@yandex.ru

Nikolai V. Zagorodniy, MD, PhD,
Corr. member of the Russian Academy of Sciences;
ORCID: <https://orcid.org/0000-0002-6737-9772>;
eLibrary SPIN: 6889-8166; e-mail: zagorodniy51@mail.ru

Evgeniy A. Belyak, MD, PhD;
ORCID: <https://orcid.org/0000-0002-2542-8308>;
eLibrary SPIN: 7337-1214; e-mail: belyakevgen@mail.ru

Alexander A. Akhpashev, MD, PhD;
ORCID: <https://orcid.org/0000-0002-2938-5173>;
eLibrary SPIN: 9965-1828; e-mail: akhpashev@gmail.com

Maxim F. Lazko;
ORCID: <https://orcid.org/0000-0001-6346-824X>;
e-mail: maxim_lazko@mail.ru

Aleksander V. Kuznetsov;
ORCID: <https://orcid.org/0009-0002-8596-3086>;
e-mail: dr.smith_a@icloud.com

Georgiy A. Strashinskiy;
ORCID: <https://orcid.org/0009-0002-7509-135X>;
e-mail: egorstr1996@gmail.com