

ОСОБЕННОСТИ КЛИНИЧЕСКИХ ПРОЯВЛЕНИЙ, ДИАГНОСТИКИ И ЛЕЧЕНИЯ СИНДРОМА БЕРТОЛОТТИ (КЛИНИЧЕСКИЙ СЛУЧАЙ)

О.В. Скляренко, С.Н. Ларионов, А.П. Животенко, В.Э. Потапов, А.В. Горбунов

Иркутский научный центр хирургии и травматологии, Иркутск, Российская Федерация

АННОТАЦИЯ

Обоснование. Одной из причин возникновения болей в области поясничного отдела позвоночника могут выступать врождённые пороки развития позвоночного столба. Синдром Бертолотти — клинико-рентгенологический симптомокомплекс, связанный с сакрализацией L_V позвонка, приводящей к нарушению биомеханики пояснично-крестцового отдела позвоночника и ускоренной дегенерации фасеточных суставов, межпозвонковых дисков с последующим фораминальным и центральным стенозированием позвоночного канала. В этой связи клинические проявления заболевания могут быть полиморфны, а их причина — многофакторна. Так, наряду с болевым синдромом в области поясничного отдела позвоночника пациентов с сакрализацией L_V позвонка беспокоят ощущения онемения, парестезий в нижних конечностях. Частота встречаемости патологии колеблется от 4 до 8%, преимущественно страдают люди пожилого и зрелого возраста. **Описание клинического случая.** Пациентка С. 1982 года рождения с длительным неспецифическим болевым синдромом в спине и нижней конечности обратилась в нейрохирургическое отделение Иркутского научного центра хирургии и травматологии. При клинико-неврологическом осмотре и на основе дополнительных интроскопических исследований поясничного отдела позвоночника установлен диагноз: «Дорсопатия. Дегенеративный спондилоартроз $L_{IV}-L_V$ III степени по D. Weishaupt. Сакрализация L_V позвонка, тип IIa по A.E. Castellvi. Синдром люмбоишалгии справа. Стойкий болевой и мышечно-тонический синдром». Проведено малоинвазивное интервенционное лечение — импульсная радиочастотная абляция дорзального ганглия и корешкового нерва на уровне фораминальных отверстий $L_{IV}-L_V$ справа и термальная радиочастотная абляция возвратного нерва Люшка на уровне $L_{IV}-L_V$ и L_V-S_I справа. В послеоперационном периоде интенсивность болевого синдрома снизилась, пациентка выписана из стационара в удовлетворительном состоянии. **Заключение.** Перспективным методом малоинвазивной хирургии при синдроме Бертолотти является радиочастотная абляция в области неартроза с целью денервации и купирования патологической болевой импульсации. Оценка жалоб пациента, тщательный сбор анамнеза, интерпретация данных клинико-неврологического осмотра и интроскопических методов исследования поясничного отдела позвоночника позволяют установить точный диагноз и выбрать наиболее эффективный способ лечения.

Ключевые слова: синдром Бертолотти; сакрализация L_V позвонка; минимально инвазивная хирургия; радиочастотная абляция; медикаментозная терапия.

Для цитирования:

Скляренко О.В., Ларионов С.Н., Животенко А.П., Потапов В.Э., Горбунов А.В. Особенности клинических проявлений, диагностики и лечения синдрома Бертолотти (клинический случай). Клиническая практика. 2024;15(2):89–97. doi: <https://doi.org/10.17816/clinpract629406>

Поступила 25.03.2024

Принята 20.05.2024

Опубликована online 25.06.2024

ОБОСНОВАНИЕ

Болевой синдром в области поясничного отдела позвоночника и крестца может быть проявлением большого спектра заболеваний, что обуславливает трудности дифференциальной диагностики. Одной из причин развития болевого синдрома

являются патологические изменения в структуре позвоночника, такие как сакрализация L_V позвонка [1]. Патология описана в 1917 году итальянским учёным Mario Bertolotti, он же впервые связал клинические проявления дисплазии с поясничными болями [2]. Аномалия характеризуется удлинени-

FEATURES OF CLINICAL MANIFESTATIONS, DIAGNOSIS AND TREATMENT OF BERTOLOTTI SYNDROME: A CLINICAL CASE

O.V. Sklyarenko, S.N. Larionov, A.P. Zhivotenko, V.E. Potapov, A.V. Gorbunov

Irkutsk Scientific Center of Surgery and Traumatology, Irkutsk, Russian Federation

ABSTRACT

BACKGROUND: One of the causes of pain in the lumbar spine may be congenital spinal column malformations. Bertolotti syndrome is a clinical and radiological symptom complex associated with sacralization of the L_V vertebra, leading to disruption of the biomechanics of the lumbosacral spine and accelerated degeneration of facet joints and intervertebral discs, followed by foraminal and central stenosis of the spinal canal. The clinical manifestations of the disease can be polymorphic, and their cause is multifactorial. Thus, along with pain in the lumbar spine, patients with sacralization of the L_V vertebra suffer from numbness and paresthesia in the lower extremities. The incidence of pathology ranges from 4% to 8%, mainly affecting elderly and mature people. **CLINICAL CASE DESCRIPTION:** Patient S was born in 1982 with long-term nonspecific pain in the back and lower limb; she presented to the Neurosurgical Department of the Irkutsk Scientific Center for Surgery and Traumatology. During a clinical neurological examination and additional introspective studies of the lumbar spine, dorsopathy diagnosed. Degenerative spondyloarthritis $L_{IV}-L_V$ grade III according to D. Weishaupt. Sacralization of the L_V vertebra type IIa according to Castellvi A.E. Syndrome of lumbar ischialgia on the right. Persistent pain and muscle-tonic syndrome. Minimally invasive interventional treatment was performed: pulsed radiofrequency ablation of the dorsal ganglion and radicular nerve at the level of the foraminal openings $L_{IV}-L_V$ on the right and thermal radiofrequency ablation of the recurrent nerve of Luschka at the level of $L_{IV}-L_V$ and L_V-S_I on the right. In the postoperative period, the intensity of the pain syndrome decreased, and the patient was discharged to work. **CONCLUSION:** A promising method of minimally invasive surgery is radiofrequency ablation in the area of neoarthrosis for denervation and relief of pathological pain impulses. Assessing the patient's complaints, carefully collecting anamnesis, interpreting data from a clinical and neurological examination, and introspective methods of examining the lumbar spine enables establishing an accurate diagnosis and selecting the most effective treatment method.

Keywords: Bertolotti syndrome; L_V vertebra sacralization; minimally invasive surgery; radiofrequency ablation; drug therapy.

For citation:

Sklyarenko OV, Larionov SN, Zhivotenko AP, Potapov VE, Gorbunov AV. Features of clinical manifestations, diagnosis and treatment of Bertolotti syndrome: a clinical case. *Journal of Clinical Practice*. 2024;15(2): 89–97. doi: <https://doi.org/10.17816/clinpract629406>

Submitted 25.03.2024

Revised 20.05.2024

Published online 25.06.2024

ем поперечного отростка V поясничного позвонка и его полным либо частичным сращением с первым сегментом крестца. Структурные изменения приводят к изменению биомеханики движений и перераспределению давления на позвонки и суставной комплекс, компрессии корешков и дегенерации суставов [2].

Патология программируется во внутриутробном периоде развития вследствие повреждающего влияния на плод эндогенных и экзогенных факторов [3]. Эпидемиологические исследования

показывают вариабельность распространённости синдрома Бертолотти в популяции. Частота встречаемости сакрализации L_V позвонка колеблется от 4 до 8% и чаще выявляется у женщин [4, 5].

Люди зрелого и пожилого возраста представляют значительную категорию пациентов, у которых выявляют эту аномалию развития. Одним из основных клинических проявлений сакрализации L_V позвонка является болевой синдром в области поясничного отдела позвоночника, который усиливается при физическом напряжении, длительной

статической нагрузке — стоянии, сидении, а также поворотах, наклонах туловища. Часто боль в спине сопровождается ощущением онемения, различными парестезиями в области поясницы, крестца. При пальпации выявляется болезненность, соответствующая проекции остистых отростков нижних поясничных позвонков и области гребня крестца [6]. Вследствие нарушения нормальных анатомических взаимоотношений и биомеханики пояснично-крестцового отдела позвоночника с течением времени может возникать и нарастать интенсивность болевого синдрома. Между поперечными отростками позвонка L₄ и крыльями подвздошных костей или боковыми массами крестца, формирующего «ложный сустав», прогрессируют такие дегенеративные изменения, как спондилоартроз, спондилёз, стеноз фораминальных каналов; возникают условия, способствующие компрессии нервного корешка L₄. Боль распространяется в одно из крестцово-подвздошных сочленений, паховую область, нижнюю конечность [7–9].

При выявлении патологии рекомендуют консервативное лечение — обезболивающую, противовоспалительную терапию, физиотерапевтические процедуры, иглорефлексотерапию [10]. В случае недостаточного эффекта от консервативной терапии проводят блокады в проекцию сочленения, образованного поперечными отростками позвонка L₄ и боковыми массами крестца, также выполняют трансфораминальные эпидуральные инъекции глюкокортикостероидов. Положительный эффект от проведённой местной анестезии расценивается как условие для реализации хирургического вмешательства на уровне врождённой патологии пояснично-крестцового перехода [11].

Одной из наиболее распространённых хирургических технологий, позволяющей достичь положительного результата для купирования болевого синдрома, является псевдоартроэктомия — резекция увеличенного в размерах поперечного отростка позвонка L₄ из заднего доступа. В лечении синдрома Бертолотти может использоваться также минимально инвазивная хирургия с использованием эндоскопического инструментария и интраоперационной трёхмерной 3D-навигации [12, 13]. Перспективным развивающимся методом интервенционной хирургии рассматривается радиочастотная абляция «ложного сустава» L₄-S₁ с целью денервации и уменьшения болевой импульсации от сустава [14, 15].

КЛИНИЧЕСКИЙ ПРИМЕР

О пациенте

Пациентка С. 1982 года рождения поступила на стационарное лечение в нейрохирургическое отделение Иркутского научного центра хирургии и травматологии 22.01.2024. При госпитализации основными жалобами были стойкие боли в поясничном отделе позвоночника с распространением в правую ногу по задненаружной поверхности бедра при физических нагрузках, наклонах, усиливающиеся при длительном вынужденном положении, а также в положении стоя, сидя, в том числе в ночное время при поворотах в постели, которые пациентка характеризовала как тянущие и периодически простреливающие.

Из анамнеза установлено, что заболела в июле 2023 года, когда после физического перенапряжения стала беспокоить боль в правой половине поясничной области. По этому поводу получала симптоматическое лечение у невролога по месту жительства без особого эффекта. Ввиду неудовлетворённости от проведённого лечения пациентка в январе 2024 года обратилась на консультацию к нейрохирургу в поликлинику ФГБНУ «Иркутский научный центр хирургии и травматологии», назначены интроскопические методы исследования поясничного отдела позвоночника.

Предварительный диагноз

Дорсопатия. Дегенеративно-дистрофические изменения поясничного отдела позвоночника. Синдром люмбоишалгии справа. Стойкий болевой и мышечно-тонический синдром.

Интроскопические методы исследования

Заключение мультиспиральной компьютерной томографии (МСКТ): «Дегенеративные изменения поясничного отдела позвоночника. Узел Шморля тел L₄ и S₁ позвонков. Остеохондроз 2–3-го периода. Умеренное сужение межпозвонокового отверстия L₄-S₁. Сакрализация L₄ справа» (рис. 1).

По данным магнитно-резонансной томографии (МРТ) поясничного отдела позвоночника сдавления спинномозговых корешков не выявлено (рис. 2).

Физикальная диагностика

При поступлении в стационар: состояние удовлетворительное; пациентка передвигается без

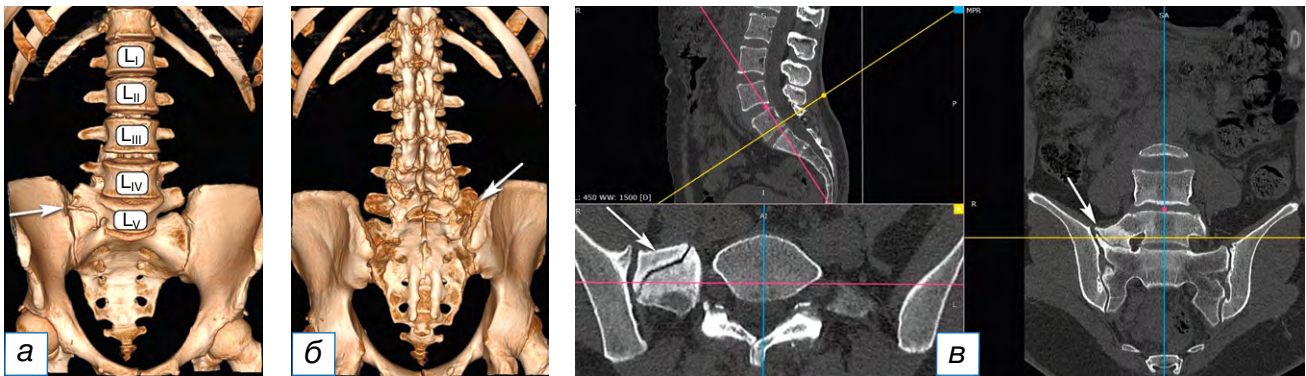


Рис. 1. Сакрализация по результатам мультиспиральной компьютерной томографии: 3D-МСКТ, передняя проекция (а); 3D-МСКТ, задняя проекция (б); МСКТ-реконструкция с полипроекционным сканом (в). На уровне L_5 позвонка определяется аномалия пояснично-крестцового перехода по типу асимметричной правосторонней сакрализации позвонка L_5 с формированием неоартроза между массивным поперечным отростком и боковой массой крестца (белые стрелки). Тело позвонка L_5 смещено вентрально на 0,45 см (антеспондилолистез I степени). Спондилоартроз L_5 - L_5 III степени по D. Weishaupt [14]. Сакрализация L_5 позвонка, тип IIa по A.E. Castellvi [15].

Fig. 1. Sacralization from a multispiral computer tomography scan: MSCT 3D front projection (a); MSCT 3D rear projection (б); MSCT reconstruction with a poly-projection scan (в). At the L_5 vertebra level, a lumbosacral junction anomaly is determined by the type of asymmetric right-sided sacralization of the L_5 vertebra with the formation of neoarthrosis between the massive transverse process and the lateral mass of the sacrum (white arrow). The body of the L_5 vertebra is displaced ventrally by 0.45 cm (grade I antespodylolisthesis). Spondyloarthrosis L_5 - L_5 III degree according to D. Weishaupt [14]. Sacralization of L_5 vertebra type II a according to A.E. Castellvi [15].

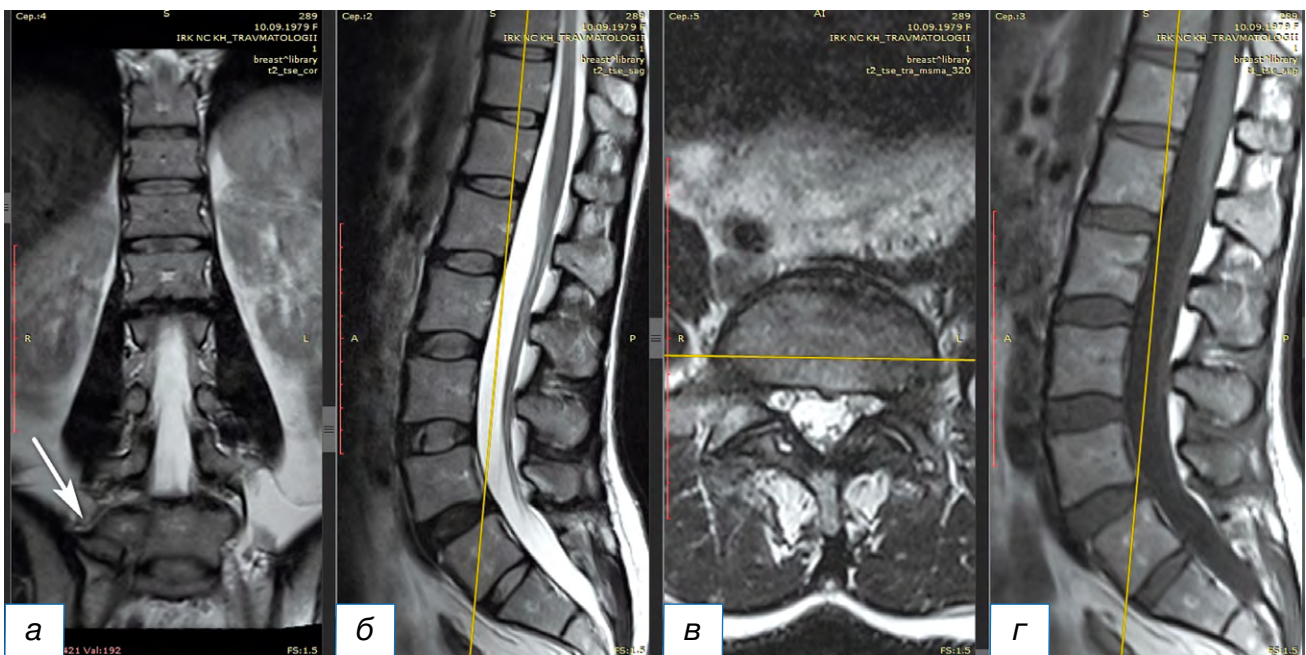


Рис. 2. Магнитно-резонансная томография, T2-взвешенное изображение, фронтальная (а), сагиттальная (б) и аксиальная (в) проекции; T1-взвешенное изображение, сагиттальная проекция (г). Неоартроз между поперечным отростком и боковой массой крестца (белая стрелка). Сдавдения спинномозговых корешков не определяется.

Fig. 2. Magnetic resonance imaging T2-weighted image, frontal projection (a), sagittal projection (б), and axial projection (в); T1-weighted image, sagittal projection (г). Neoarthrosis between the transverse process and lateral mass of the sacrum (white arrow). Compression of the spinal roots is not determined.

средств дополнительной опоры, щадит правую ногу, прихрамывает. Со стороны внутренних органов патологии не установлено.

Локальный статус. При осмотре поясничного отдела позвоночника отмечается сглаженность поясничного лордоза. Объем движений в поясничном

отделе резко ограничен. При пальпации определяется болезненность остистых отростков и паравертебральных областей в проекции $L_{IV}-L_V$, L_V-S_1 , боль распространяется по задней поверхности правого бедра. Интенсивность болевого синдрома усиливается при перемене положения тела и осевых нагрузках. Пальпаторно определяется напряжение паравертебральных мышц.

Неврологический статус. Со стороны черепно-мозговых нервов без особенностей. Тонус и мышечная сила в конечностях достаточная. Очаговой симптоматики, как и патологических рефлексов и чувствительных нарушений, не выявлено. Выявлен положительный симптом натяжения Ласега (40°). Интенсивность болевого синдрома по визуальной аналоговой шкале боли составила 7 баллов.

Заключительный диагноз

Дорсопатия. Дегенеративно-дистрофические изменения на фоне аномалии развития поясничного отдела позвоночника. Спондилоартроз $L_{IV}-L_V$ III степени по D. Weishaupt. Сакрализация L_V позвонка, тип IIa по A.E. Castellvi. Синдром люмбаго справа. Стойкий болевой и мышечно-тонический синдром.

Лабораторная диагностика

Общий анализ крови, биохимический анализ крови, общий анализ мочи — без патологии. С-реактивный белок — 4,1 мг/л.

После повторного осмотра и с учётом данных дополнительных исследований рекомендовано оперативное лечение — малоинвазивное хирургическое вмешательство на поясничном отделе позвоночника.

Лечение

Проведено оперативное лечение (24.01.2024) — импульсная радиочастотная абляция дорзального ганглия и корешкового нерва на уровне фораминальных отверстий $L_{IV}-L_V$ справа и термальная радиочастотная абляция возвратного нерва Люшка на уровне $L_{IV}-L_V$ и L_V-S_1 справа.

Хирургическое вмешательство. В положении больного на животе проведена местная инфильтрационная анестезия раствором ропивакаина 5 мг/мл в объеме 10 мл, отступя 10 см от средней линии на уровне $L_{IV}-L_V$ тел позвонков из бокового доступа с проколом кожи и подлежащих мягких

тканей. Под контролем электронно-оптического преобразователя в стерильном поле через прямую канюлю с острым кончиком проведён активный электрод с мандреном и тефлоновой изоляцией длиной 200 мм, диаметром 20 G, активным кончиком 10 мм к зоне деструкции (область нижнего треугольника межпозвоночного отверстия $L_{IV}-L_V$ справа, образованного дугоотростчатými суставами в месте прохождения корешкового нерва). Контроль расположения конца канюли с помощью контрастирования (1 мл йогексола 300). Введён электрод из термодпары для проведения сенсорной и моторной стимуляции. Импедансометрия — диапазон составил 220–230 Ом. Проведено импульсное радиочастотное воздействие в режиме нейромодуляции с использованием генератора Cosman G4 при 42°C в течение 120 секунд (вверх и медиально, затем вниз и медиально, чтобы увеличить размер воздействия на дорсальный ганглий корешка DRG). Электрод и игла удалены. Далее последовательно выполнена термальная радиочастотная абляция (деструкция) возвратного нерва Люшка (при температуре 90° в течение 1,5 минут) под контролем электронно-оптического преобразователя в проекции точки scotty dog на уровне дугоотростчатого сустава $L_{IV}-L_V$ и L_V-S_1 справа под местной инфильтрационной анестезией [14, 16]. Электрод и игла удалены. Асептическая повязка. Продолжительность операции 35 минут. Кровопотери нет (рис. 3).

Исходы и прогноз

В послеоперационном периоде пациентке проведена консервативная терапия, включающая кетопрофен (Кетонал) 2,0 мл внутримышечно 2 раза в сутки; тизанидин по 2 мг (1 таблетка) вечером; омепразол по 20 мг (1 капсула) утром; пиридоксин (витамин B_6) 1,0 мл подкожно; лазер+магнит на поясничный отдел позвоночника; цианокобаламин (витамин B_{12}) 500 г подкожно; массаж поясничного отдела позвоночника; иглорефлексотерапию.

В послеоперационном периоде состояние пациентки удовлетворительное, в течение 2 суток после оперативного вмешательства отмечен регресс вертеброгенного болевого синдрома. Оценка болевого синдрома по ВАШ при выписке — 1 балл. Активизация пациентки произведена на вторые сутки. Поясничный отдел позвоночника фиксирован ортопедическим корсетом.

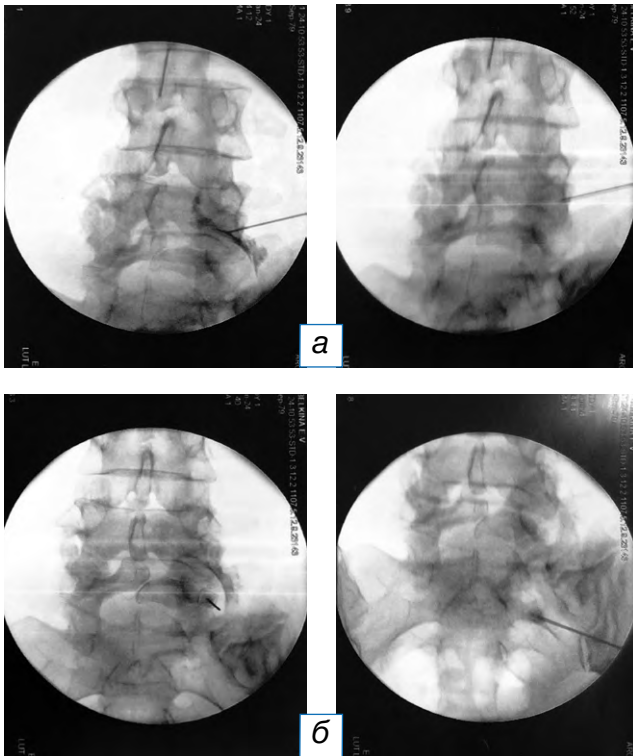


Рис. 3. Интраоперационные рентгенограммы: электрод установлен на уровне дорзального ганглия и корешкового нерва в проекции фораминального отверстия L_{IV} - L_V справа с целью верификации корешка и правильного положения иглы; контрастирован йогексолом 300 корешок и проведена импульсная радиочастотная абляция (а); электрод установлен в проекции дугоотростчатого сустава L_{IV} - L_V и L_V - S_I справа в проекции нерва Люшка, иннервирующего фасеточный сустав, для проведения термической радиочастотной абляции (б) [16].

Fig. 3. Intraoperative radiographs: the electrode is installed at the level of the dorsal ganglion and radicular nerve in the projection of the L_{IV} - L_V foramen on the right, to verify the root, contrast with iohexol 300 was performed to perform pulsed radiofrequency ablation (a); the electrode is installed in the projection of the facet joint L_{IV} - L_V and L_V - S_I on the right in the projection of the Luschka nerve innervating the facet joint for thermal radiofrequency ablation (b) [16].

ОБСУЖДЕНИЕ

Современные методы интроскопической диагностики, такие как мультиспиральная компьютерная томография, магнитно-резонансная томография, являются основными для выявления дисплазии поясничного отдела позвоночника. В то же время нельзя недооценивать роль рутинной рентгенографии. Такие аномалии развития, как сакрализация или люмбализация L_V -позвонка, могут выявляться случайно при проведении нейровизуа-

лизационных исследований (мультиспиральная компьютерная томография, магнитно-резонансная томография) и не всегда сопровождаются болевым синдромом или развитием неврологической симптоматики (рис. 4) [15, 17]. Усугубление клинической симптоматики у пациентов связано, как правило, с прогрессирующим течением дегенеративной патологии позвоночника, сопутствующим сколиозом, спондилолизным спондилолистезом, грыжей межпозвонкового диска, незаращением части дуг позвонков (spina bifida occulta) [18–20].

В зависимости от степени выраженности и характера конкреции поперечных отростков с крылом подвздошной кости, боковыми массами крестца А.Е. Castellvi и соавт. в своей классификации определяют семь типов сакрализации L_V позвонка [15]. В случаях односторонней сакрализации (типы Ia, IIa и IIIa) наблюдается более выраженная клиническая симптоматика, при этом локализация псевдоартрозов и конкреции чаще левосторонняя [18–20].

Представленное клиническое наблюдение демонстрирует характерные черты синдрома Бертолотти — заболевания позвоночника, которое сопровождается болевыми ощущениями вследствие сакрализации поперечного отростка пятого поясничного позвонка. Тщательное обследование и последующее лечение, включающее комбинацию импульсной радиочастотной абляции дорзальных ганглиев и корешковых нервов на уровне фораминальных отверстий L_{IV} - L_V справа и термальной радиочастотной абляции возвратного нерва Люшка и неоартроза на уровне L_V - S_I справа, позволили достичь хорошего клинического результата. Успешность терапии подчёркивает важность индивидуального подхода в лечении синдрома Бертолотти и подтверждает эффективность комплексных методов в восстановлении функции позвоночника.

ЗАКЛЮЧЕНИЕ

Синдром Бертолотти представляет собой аномалию развития позвоночника, обуславливающую возникновение боли в нижней части спины. Синдром следует рассматривать как основной диагноз при наличии у пациентов торпидного вертеброгенного болевого синдрома и рентгенологических данных переходных позвонков. Дифференциальная диагностика и точное определение источника боли являются ключевым

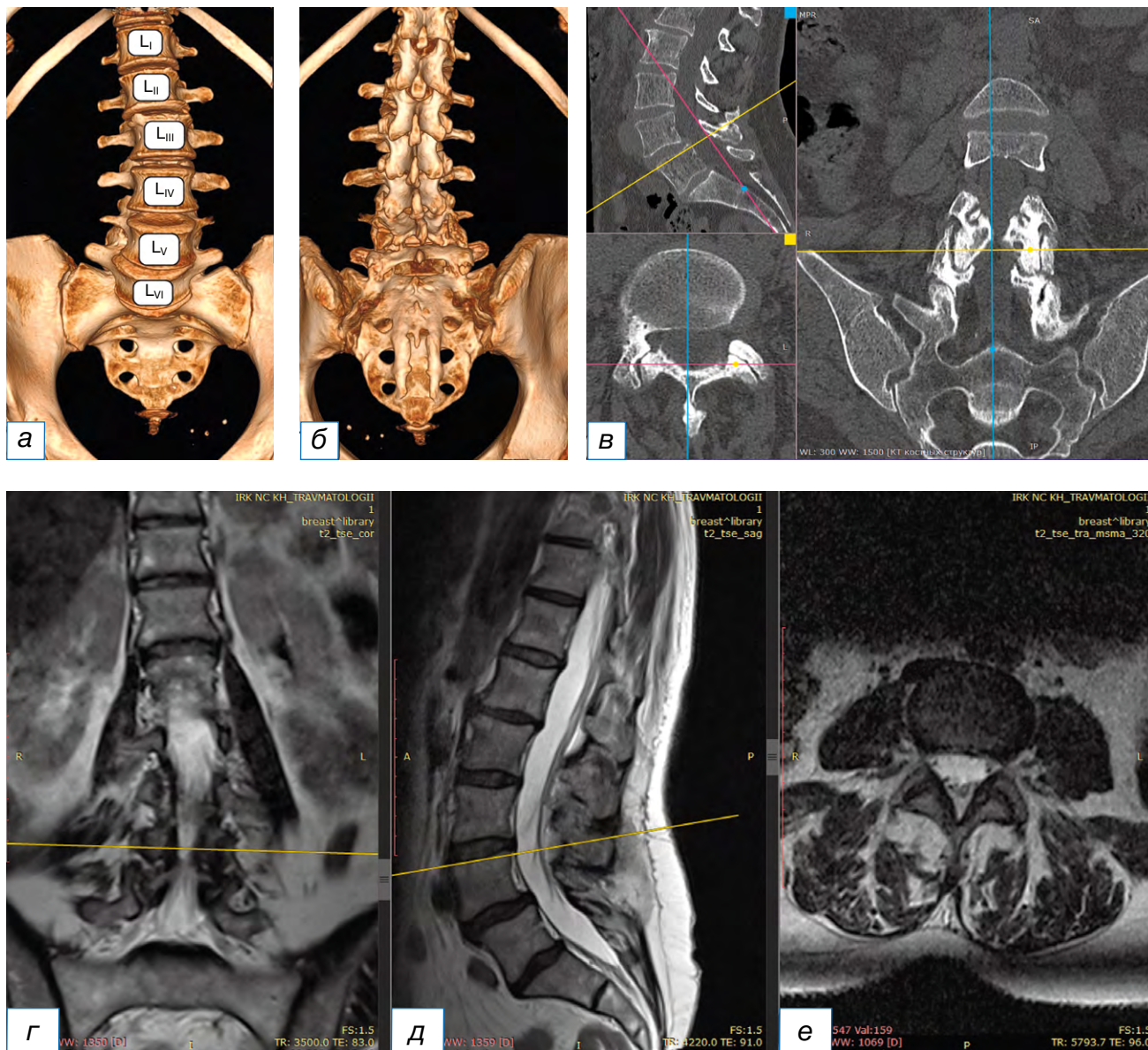


Рис. 4. Люмбализация по результатам мультиспиральной компьютерной томографии: 3D-МСКТ, передняя проекция (а), 3D-МСКТ, задняя проекция (б), МСКТ-реконструкция с полипроекционным сканом на уровне L_{IV}-L_{VI} (в). Показано шесть поясничных позвонков. Левосторонний сколиоз с искривлением позвоночника до 170°, с вершиной дуги на L_{IV}. Гиперлордоз. Тело позвонка L_V смещено вентрально на 0,46 см (антеспондилолистез I степени). Спондилоартроз L_{IV}-L_V, L_V-L_{VI}, III степень по D. Weishaupt [14]. Люмбализация по результатам магнитно-резонансной томографии, T2-взвешенное изображение: фронтальная (г), сагиттальная (д) и аксиальная (е) проекции с гиперинтенсивным сигналом в дугоотростчатых суставах L_{IV}-L_V, L_V-L_{VI}, III степень по A. Fujiwara [14].

Fig. 4. Lumbarization from a multispiral computer tomography scan: MSCT 3D front projection (a), MSCT 3D rear projection (б), and MSCT reconstruction with a projection scan at the L_{IV}-L_{VI} level (в). Six lumbar vertebrae are shown. Left-sided scoliosis with curvature of the spine up to 170° with the apex of the arch on L_{IV}. Hyperlordosis. The body of the L_V vertebra is displaced ventrally by 0.46 cm (grade 1 antesyndylolisthesis). Spondyloarthrosis L_{IV}-L_V, L_V-L_{VI} III degree according to D. Weishaupt [14]. Lumbarization from a magnetic resonance imaging, T2-weighted image: frontal projection (г), sagittal projection (д), and axial projection (e) with hyperintensive signal in arched joints L_{IV}-L_V, L_V-L_{VI} III degree according to A. Fujiwara [14].

аспектом в планировании эффективного лечения. Благодаря развитию современных интроскопических методик, в частности МСКТ и МРТ, и минимально инвазивных хирургических техно-

логий пациентам доступны безопасные, мало-травматичные способы лечения, направленные на минимизацию болевого синдрома и улучшение качества жизни.

ДОПОЛНИТЕЛЬНАЯ ИНФОРМАЦИЯ

Источник финансирования. Авторы заявляют об отсутствии внешнего финансирования при подготовке статьи.

Конфликт интересов. Авторы декларируют отсутствие явных и потенциальных конфликтов интересов, связанных с публикацией настоящей статьи.

Вклад авторов. О.В. Скляренко, В.Э. Потапов, А.В. Горбунов, С.Н. Ларионов, А.П. Животенко — лечение пациентки, А.В. Горбунов, О.В. Скляренко — обследование пациентки, О.В. Скляренко, С.Н. Ларионов, А.П. Животенко — поисково-аналитическая работа, обработка и обсуждение результатов исследования, написание текста статьи; С.Н. Ларионов — рентгенологическая диагностика. Авторы подтверждают соответствие своего авторства международным критериям ICMJE (все авторы внесли существенный вклад в разработку концепции, проведение поисково-аналитической работы и подготовку статьи, прочли и одобрили финальную версию перед публикацией).

Информированное согласие на публикацию.

От пациентки получено письменное добровольное информированное согласие на публикацию клинического случая (дата подписания 25.01.2024).

ADDITIONAL INFORMATION

Funding source. This study was not supported by any external sources of funding.

Competing interests. The authors declare that they have no competing interests.

Authors' contribution. О.В. Скляренко, В.Э. Потапов, А.В. Горбунов, С.Н. Ларионов, А.П. Животенко — treatment of the patient; А.В. Горбунов, О.В. Скляренко — examination of the patient; О.В. Скляренко, С.Н. Ларионов, А.П. Животенко — search and analytical work, processing and discussion of research results, writing the text of the article; С.Н. Ларионов — X-ray diagnostics. All authors made a substantial contribution to the conception of the work, acquisition, analysis, interpretation of data for the work, drafting and revising the work, final approval of the version to be published and agree to be accountable for all aspects of the work.

Consent for publication. Written consent was obtained from the patient for publication of relevant medical information and all of accompanying images within the manuscript (signature date 25.01.2024).

ЛИТЕРАТУРА / REFERENCES

1. Кабак С.Л., Заточная В.В., Жижко-Михасевич Н.О. Врожденные аномалии пояснично-крестцового отдела позвоночника // *Известия Национальной академии наук Беларуси. Серия медицинских наук*. 2020. Т. 17, № 4. С. 401–408. [Kabak SL, Zatochnaya VV, Zhizhko-Mikhasevich NO. Congenital anomalies of the lumbosacral spine. *Izvestiya Natsional'noi akademii nauk Belarusi. Seriya meditsinskikh nauk*. 2020;17(4):401–408]. EDN: CTGWPA doi: 10.29235/1814-6023-2020-17-4-401-408
2. Bertolotti M. Contributo alla conoscenza dei vizi di differenziazione regionale del rachide con speciale riguardo all'assimilazione sacrale della V. lombare. *Radiol Med*. 1917;(4):113–144.
3. Скрябин Е.Г., Яковлев Е.О., Галева О.В. Лучевая характеристика дисплазий и аномалий развития пояснично-крестцовой локализации у детей со спондилолистезом нижних поясничных позвонков // *Российский электронный журнал лучевой диагностики*. 2021. Т. 11, № 4. С. 75–83. [Skryabin EG, Yakovlev EO, Galeeva OV. Radiological characteristics of dysplasias and abnormalities of the development of lumbosacral localization in children with spondylolisthesis of the lower lumbar vertebrae. *Russ Electronic J Radiol Diagnost*. 2021;11(4):75–83]. EDN: FWIXU doi: 10.21569/2222-7415-2021-11-4-75-83
4. Скрябин Е.Г. Сакрализация позвонка L_v (синдром Бертолотти): обзор литературы // *Гений ортопедии*. 2022. Т. 28, № 5. С. 726–733. [Skryabin EG. Sacralization of the l5 vertebra (Bertolotti syndrome): Literature review. *Genii ortopedii*. 2022;28(5):726–733]. EDN: NGNQTZ doi: 10.18019/1028-4427-2022-28-5-726-733
5. Sugiura K, Morimoto M, Higashino K, et al. Transitional vertebrae and numerical variants of the spine: Prevalence and relationship to low back pain or degenerative spondylolisthesis. *Bone Joint J*. 2021;103B(7):1301–1308. doi: 10.1302/0301-620X.103B7.BJJ-2020-1760.R1
6. Правдюк Н.Г., Шостак Н.А., Новикова А.В. Боль в спине у молодых: клинико-инструментальная характеристика с учетом отдаленных наблюдений // *Лечебное дело*. 2021. № 3. С. 81–92. [Pravdyuk NG, Shostak NA, Novikova AV. Back pain in young people: Clinical and instrumental features considering long-term observations. *Lechebnoe delo*. 2021;(3):81–92]. EDN: KADAWK doi: 10.24412/2071-5315-2021-12363
7. Benvenuto P, Benvenuto N. Bertolotti's syndrome: A transitional anatomic cause of low back pain. *Internal Emergency Med*. 2018;13(8):1333–1334. doi: 10.1007/s11739-018-1915-x
8. De Almeida DB, Mattei TA, Sória MG, et al. Transitional lumbosacral vertebrae and low back pain. *Arq Neuropsiquiatr*. 2009;67(2-A):268–272. doi: 10.1590/s0004-282x2009000200018
9. Alonzo F, Cobar A, Cahueque M, Prieto JA. Bertolotti's syndrome: An underdiagnosed cause for lower back pain. *Case Rep J Sur Case Rep*. 2018;2018(10):rjy276. doi: 10.1093/jscr/rjy276
10. Воробьева О.В., Морозова Т.Е., Герцог А.А. Лечение острой боли в общей врачебной практике // *Медицинский совет*. 2021. № 10. С. 42–50. [Vorobyeva OV, Morozova TE, Duke AA. Treatment of acute pain in general medical practice. *Med Council*. 2021;(10):42–50]. EDN: GJMTUG doi: 10/21518/2079-701X-2021-10-42-50
11. Crane J, Cragon R, O'Neill J, et al. A comprehensive update of the treatment and management of Bertolotti's syndrome: A best practices review. *Orthopedic Rev (Pavia)*. 2021;13(2): 24980. doi: 10.52965/001c.24980
12. Jenkins AL, Chung RJ, O'Donnell J, et al. Redefining the treatment of lumbosacral transitional vertebrae for Bertolotti syndrome: Long-term outcomes utilizing the Jenkins classification to determine treatment. *World Neurosurg*. 2023;(175):e21–e29. EDN: VJLHPW doi: 10.1016/j.wneu.2023.03.012
13. McGrath KA, Rabah NM, Steinmetz MP, et al. Identifying treatment patterns in patients with Bertolotti syndrome: An elusive cause of chronic low back pain. *Spine J*. 2021;21(9): 1497–1503. doi: 10.1016/j.spinee.2021.05.008

14. Потапов В.Э., Сороковиков В.А., Ларионов С.Н., Животенко А.П. Фасет-синдром. Малоинвазивное хирургическое лечение. Клинический случай и обзор литературы // *Клиническая практика*. 2021;12(4):92–99. [Potapov VE, Sorokovikov VA, Larionov SN, Zhivotenko AP. Facet syndrome. Minimally invasive surgical treatment. clinical case with a literature review. *Klinicheskaya praktika*. 2021;12(4):92–99]. EDN: TDKXDL doi: 10.17816/clinpract81435
15. Castellvi AE, Goldstein L, Chan DP. Lumbosacral transitional vertebrae and their relationship with lumbar extradural defects. *Spine*. 1984;9(5):493–495. doi: 10.1097/00007632-198407000-00014
16. Manchikanti L, Schultz DM, Falco FJ, Singh V. *Lumbar facet joint interventions*. In: Manchikanti L, Kaye A, Falco F, Hirsch J, eds. *Essentials of interventional techniques in managing chronic pain*. Springer, Cham; 2018. doi: 10.1007/978-3-319-60361-2-19
17. Jenkins AL, O'Donnell J, Chung, RJ, et al. Redefining the classification for Bertolotti syndrome: Anatomical findings in lumbosacral transitional vertebrae guide treatment selection. *World Neurosurg*. 2023;(175):e303–e313. EDN: EHXPAT doi: 10.1016/j.wneu.2023.03.077
18. McGrath K, Schmidt E, Rabah N, et al. Clinical assessment and management of Bertolotti syndrome: A review of the literature. *Spine J*. 2021;21(8):1286–1296. doi: 10.1016/j.spinee.2021.02.023
19. Quinlan JF, Duke D, Eustace S. Bertolotti's syndrome. A cause of back pain in young people. *J Bone Joint Surg Br*. 2006;88(9):1183–1186. doi: 10.1302/0301-620X.88B9.17211
20. Ten B, Duce MN, Yüksek HH, et al. Symptomatic lumbosacral transitional vertebrae (Bertolotti syndrome) as a cause of low back pain: Classification and imaging findings. *Bone Arthrosc Sci*. 2023;(1):35–42. doi: 10.26689/bas.v1i1.4979

ОБ АВТОРАХ

Автор, ответственный за переписку:

Животенко Александр Петрович, мл. науч. сотр.;
адрес: Россия, 664003, Иркутск,
ул. Борцов Революции, д. 1;
ORCID: 0000-0002-4032-8575;
eLibrary SPIN: 8016-5626;
e-mail: sivotenko1976@mail.ru

Соавторы:

Скляренко Оксана Васильевна, канд. мед. наук;
ORCID: 0000-0003-1077-7369;
eLibrary SPIN: 7884-9030;
e-mail: oxanasklyarenko@mail.ru

Ларионов Сергей Николаевич, д-р мед. наук,
профессор;
ORCID: 0000-0001-9189-3323;
eLibrary SPIN: 6720-4117;
e-mail: snlar@mail.ru

Потапов Виталий Энгельсович, канд. мед. наук;
ORCID: 0000-0001-9167-637X;
eLibrary SPIN: 5349-8690;
e-mail: pva454@yandex.ru

Горбунов Анатолий Владимирович, мл. науч. сотр.;
ORCID: 0000-0002-1352-0502;
eLibrary SPIN: 6329-2590;
e-mail a.v.gorbunov58@mail.ru

AUTHORS' INFO

The author responsible for the correspondence:

Alexandr P. Zhivotenko, Junior Research Associate;
address: 1 Bortsov Revolyutsii street,
664003 Irkutsk, Russia;
ORCID: 0000-0002-4032-8575;
eLibrary SPIN: 8016-5626;
e-mail: sivotenko1976@mail.ru

Co-authors:

Oxana V. Sklyarenko, MD, PhD;
ORCID: 0000-0003-1077-7369;
eLibrary SPIN: 7884-9030;
e-mail: oxanasklyarenko@mail.ru

Sergey N. Larionov, MD, PhD,
Professor;
ORCID: 0000-0001-9189-3323;
eLibrary SPIN: 6720-4117;
e-mail: snlar@mail.ru

Vitaly E. Potapov, MD, PhD;
ORCID: 0000-0001-9167-637X;
eLibrary SPIN: 5349-8690;
e-mail: pva454@yandex.ru

Anatoly V. Gorbunov, Junior Research Associate;
ORCID: 0000-0002-1352-0502;
eLibrary SPIN: 6329-2590;
e-mail a.v.gorbunov58@mail.ru