

## ТОМОСИНТЕЗ В ПЕДИАТРИИ: РЕТРОСПЕКТИВА ПРИМЕНЕНИЯ В МИРОВОЙ ПРАКТИКЕ И СОБСТВЕННЫЕ ДАННЫЕ

Х.Ю. Симоновская<sup>1</sup>, Н.А. Шолохова<sup>1,2</sup>, О.В. Зайцева<sup>1</sup>

<sup>1</sup> Московский государственный медико-стоматологический университет имени А.И. Евдокимова, Москва, Российская Федерация

<sup>2</sup> Детская городская клиническая больница Святого Владимира, Москва, Российская Федерация

*Томосинтез — современная эффективная и информативная методика низкодозовой рентгенологической диагностики, позволяющая получать значительное количество послойных снимков с последующей объемной реконструкцией изображения. Использование томосинтеза обеспечивает единовременное обследование большой анатомической зоны без потери качества изображений и диагностику трудновизуализируемых патологических изменений, не определяемых при цифровой рентгенографии. Авторы посвятили обзор вопросам совершенствования низкодозовых вариантов визуализации в лучевой диагностике и представили собственный опыт использования метода томосинтеза в диагностике внебольничной пневмонии у детей.*

**Ключевые слова:** цифровой томосинтез; заболевания костей и суставов; заболевания легких; внебольничная пневмония.

**Для цитирования:** Симоновская Х.Ю., Шолохова Н.А., Зайцева О.В. Томосинтез в педиатрии: ретроспектива применения в мировой практике и собственные данные. *Клиническая практика*. 2021. Т. 12, № 3. С. XX–XX. doi: <https://doi.org/10.17816/clinpract77802>

Поступила 11.08.2021

Принята 30.08.2021

Опубликована XX.XX.2021

## TOMOSYNTHESIS IN PEDIATRICS: A RETROSPECTIVE OF ITS APPLICATION IN WORLD PRACTICE AND OWN DATA

H.Y. Simonovskaya<sup>1</sup>, N.A. Sholohova<sup>1,2</sup>, O.V. Zaytseva<sup>1</sup>

<sup>1</sup> Moscow State University of Medicine and Dentistry named after A.I. Evdokimov, Moscow, Russian Federation

<sup>2</sup> Children's City Clinical Hospital of St. Vladimir, Moscow, Russian Federation

*Tomosynthesis is a modern effective and informative method of low-dose X-ray diagnostics, which allows obtaining a significant number of layered images with subsequent volumetric image reconstruction. The use of tomosynthesis provides a one-time examination of a large anatomical area without loss of image quality and diagnostics of difficult-to-visualize pathological changes that are not detected by digital radiography. The article presents an overview of the problem of improving low-dose imaging options in radiation diagnostics, as well as the authors' own data on the use of tomosynthesis for the diagnosis of community-acquired pneumonia in children.*

**Keywords:** digital tomosynthesis; bones and joints diseases; lung diseases; common acquired pneumonia.

**For citation:** Simonovskaya HY, Sholohova NA, Zaytseva OV. Tomosynthesis in Pediatrics: A Retrospective of its Application in World Practice and Own Data. *Journal of Clinical Practice*. 2021;12(3):In Press. doi: <https://doi.org/10.17816/clinpract77802>

Submitted 11.08.2021

Revised 30.08.2021

Published XX.XX.2021

### ОБОСНОВАНИЕ

Лучевые методы обследования, в первую очередь рентгенография органов грудной клетки (ОГК), до настоящего времени удерживают статус золотого стандарта в диагностике широкого спектра патологических состояний, в том числе заболеваний

опорно-двигательной системы и внебольничной пневмонии. Согласно современным данным, 51,6% детей и подростков с тяжелым течением пневмонии при госпитализации имеют рентгеннегативное патологическое состояние [1], что обосновывает целесообразность дальнейшего совершенствова-

ния методик диагностики этого заболевания, в том числе путем внедрения новых, более эффективных вариантов исследования ОГК. К одной из таких методик следует отнести томосинтез.

Физические феномены, на которых базируются применяемые в настоящее время методы лучевой диагностики, известны медицине уже более 40 лет, однако до сих пор не достигнуто межэкспертное согласие по проблеме наиболее рационального их использования в решении повседневных диагностических задач в различных областях педиатрии. В ходе непрерывного совершенствования службы лучевой диагностики в нашей стране принцип «от простого к сложному» (подразумевающий постепенный переход от доступных и технически менее сложных исследований к более затратным и трудоемким) уступает место гибкой алгоритмизации обследования с опорой на синдромальные критерии. Указанный тренд способствует сокращению продолжительности диагностики и минимизации лучевой нагрузки на пациентов. В современных реалиях острая потребность в алгоритмизации диагностического этапа медицинской помощи связана в том числе с эпидемиологическими и ресурсными ограничениями, вызванными пандемией COVID-19.

### **ХАРАКТЕРИСТИКА МЕТОДИКИ ТОМОСИНТЕЗА**

Для проекционных лучевых снимков (при рентгенографии, рентгеноскопии, плоскостной сцинтиграфии, ангиографии) характерен так называемый суммационный эффект, представляющий собой наложение изображений, относящихся к тканям, расположенным вдоль пучка рентгеновского излучения. При этом на снимке в любой проекции область клинического интереса может оказаться частично перекрытой тенями рядом расположенных органов, что затрудняет визуализацию патологических изменений, маскируя их за рентгенографической тенью других органов. Более широкое применение методики томосинтеза, позволяющей получить послойное изображение и тем самым выполнить реконструкцию исследуемой области, способно во многом решить данную проблему [2, 3]. Методика позволяет одновременно обследовать обширную анатомическую зону без снижения качества получаемых изображений, а также изучать трудно определяемые при цифровой рентгенографии патологические изменения. В определенных клинических ситуациях такой подход дает возможность получить необходимые данные без приме-

ния мультиспиральной компьютерной томографии (МСКТ), благодаря чему лучевая нагрузка может быть снижена, по данным разных исследовательских групп, в 7–10 раз [4, 5].

В большинстве современных цифровых стационарных рентгеновских аппаратов отечественного и зарубежного производства уже предусмотрена возможность создания серии томограмм и компьютерной реконструкции изображения исследуемой зоны [6, 7]. Методика томосинтеза доказала свою эффективность в диагностике заболеваний костно-суставной системы [8] и ОГК [4, 8]. Исследования, касающиеся применения методики в пульмонологической практике, сфокусированы преимущественно на ранней диагностике очаговых изменений [9, 10], интерстициальных болезней легких [11], в том числе туберкулеза [12], пневмоний (в том числе развившихся на фоне COVID-19) [13–16], а также визуализации патологических изменений при хронических процессах (хроническая обструктивная болезнь легких, муковисцидоз и др.). Однако при обследовании детей и подростков томосинтез до сих пор применяют довольно узко.

### **ОСОБЕННОСТИ ОБСЛЕДОВАНИЯ ДЕТЕЙ С ПРИМЕНЕНИЕМ ТОМОСИНТЕЗА**

Среди ключевых преимуществ томосинтеза над альтернативными вариантами лучевой диагностики (например, МСКТ) следует упомянуть значимое сокращение лучевой нагрузки, что важно при обследовании детей, особенно при динамическом контроле эффективности терапии.

K. Vult von Steyern и соавт. [17] применили томосинтез в ходе обследования детей с очаговыми процессами в легких (38 с муковисцидозом и 36 с узловыми новообразованиями) определили усредненную эффективную дозу: так, в 169 исследованиях в заднепередней и 17 в переднезадней проекциях средняя эффективная доза не превышала 0,17 мЗв. Для педиатрической практики авторы предложили упрощенную схему пересчета лучевой нагрузки с ориентацией на возраст ребенка:

- 8–10 лет — 0,6 мЗв;
- 11–14 лет — 0,4 мЗв;
- 15–17 лет — 0,3 мЗв.

При использовании указанных упрощенных схем расчетная средняя эффективная доза не превышала 0,15 мЗв, а погрешность была определена как незначительная.

A. Blum и соавт. [18] подтвердили, что эффективная доза, получаемая пациентом при выполнении

томосинтеза, превышает свойственный цифровой рентгенографии показатель не более чем в 2–3 раза. Ранее выполненные работы демонстрируют перспективы дальнейшего снижения лучевой нагрузки и подтверждают, что значимой потери качества изображения при этом не происходит [19, 20]. Эти сведения ценны при сравнении диагностической ценности методики и новых протоколов МСКТ с минимальной дозой: так, использование томосинтеза для оценки успешности реабилитации запястья после травмы обеспечило почти 28-кратное снижение лучевой нагрузки на пациента [21].

Важным практическим нюансом следует считать возможность выполнения исследования у детей в положении стоя или лежа в зависимости от возраста, исследуемой области, тяжести состояния пациента и индивидуальных особенностей здоровья. Позвоночник и ОГК (в том числе при необходимости выполнения функциональных проб) предпочтительно исследовать в вертикальном положении, а для томосинтеза костей конечностей наиболее информативно положение лежа на спине [3].

#### **ВОЗМОЖНОСТИ ТОМОСИНТЕЗА ПРИ ИССЛЕДОВАНИИ КОСТЕЙ И СУСТАВОВ У ДЕТЕЙ**

Ценность методики томосинтеза наиболее очевидна при диагностике заболеваний костно-мышечной системы, особенно при нарушениях соотношений между шейными позвонками. Например, рентгенологическая верификация ротационного подвывиха С1–С2 у пациентов раннего возраста серьезно усложняется необходимостью специальной укладки и фиксации пациента (в положении с открытым ртом), что позволяет отчасти устранить суммационный эффект. Проведение функциональных проб предполагает выполнение серии снимков в различных проекциях. В то же время при томосинтезе можно рассчитывать на четкое определение патологических изменений в области С1–С2 при изучении серии томограмм, при этом укладки пациента с открытым ртом не требуется [7].

Высокое качество визуализации костно-трахекулярного аппарата при томосинтезе позволяет описывать даже минимальные статические и структурные изменения позвоночного столба. Для информативного исследования поясничного и грудного отделов позвоночника оптимально выполнение томосинтеза в боковой проекции.

Возможность объемной реконструкции костных структур стопы и кисти на фоне незавершенной оссификации скелета у детей имеет большую ценность в педиатрической травматологии и ортопедии, поскольку позволяет учитывать при оценке статуса пациента широкую вариабельность возрастной нормы минерализации. Во многих случаях томосинтез позволяет получить необходимые данные при обследовании детей и подростков с подозрением на доброкачественные опухоли костных и хрящевых структур [7]. Преимущества томосинтеза над проекционными методиками лучевой диагностики становятся максимально очевидны, если область исследования содержит несъемные металлосодержащие или рентгеноконтрастные элементы (имплантаты, спицы, пластины, скобы, аппараты внешней фиксации, кардиовертеры-дефибрилляторы и др.) [18].

#### **ВОЗМОЖНОСТИ ТОМОСИНТЕЗА ПРИ ИССЛЕДОВАНИИ ОРГАНОВ ГРУДНОЙ КЛЕТКИ**

При изучении патологических изменений в ОГК, верификация которых при рентгенографии может быть затруднена вследствие суммационного эффекта, методом выбора признана МСКТ, позволяющая оценивать различные изменения костных структур, органов средостения, тканей легких и плевральной полости. Однако применение данной диагностической стратегии в ряде случаев ограничено сравнительно высокой лучевой нагрузкой [22] и необходимостью седации у пациентов раннего возраста с целью обеспечения неподвижного положения в момент исследования. В то же время томосинтез позволяет достаточно эффективно обследовать область поражения, в том числе на фоне малоамплитудной двигательной активности бодрствующего пациента [23], что имеет большое значение для результативности диагностики у детей раннего возраста, не поддерживающих вербальную коммуникацию или находящихся в тяжелом состоянии, т.е. не способных произвольно задержать дыхание на время исследования.

Тени мышц, а также сосков и долек молочных желез уменьшают прозрачность легочных полей и в ходе наложения теней способны имитировать те или иные патологические процессы при рентгенографии ОГК в прямой проекции. В случае томосинтеза эти структуры практически не влияют на качество визуализации легочной ткани и органов средостения. С учетом существенных различий

в размере и маммографической плотности молочных желез методика томосинтеза может обеспечить значимое преимущество при обследовании ОГК у пациенток подросткового возраста [5].

Диагностическая ценность томосинтеза для верификации интерстициальных болезней легких значимо выше, чем при рентгенографии ОГК ( $p < 0,05$ ). В ходе контролируемого исследования Т. Круатак и соавт. [11] было подтверждено, что чувствительность томосинтеза в определении этой группы нозологий составляет 83,3%, а отрицательная прогностическая ценность достигает 89% (при цифровой рентгенографии показатель составил 43,9 и 70,9% соответственно). Таким образом, достоверность диагноза, сформулированного с опорой на результаты томосинтеза, значительно выше, чем при рентгенографии ( $p < 0,001$ ). По мнению авторов работы, преимущества томосинтеза перед рентгенографией позволяют рекомендовать методику для первичного обследования пациентов с подозрением на интерстициальные болезни легких [11, 24].

В отечественных клинических рекомендациях, посвященных тактике обследования пациентов с внебольничной пневмонией [14], указано, что рентгенологическая картина внебольничной пневмонии у отдельных пациентов нетипична, а клинические проявления, напоминающие пневмонию, могут быть обусловлены иными патологическими процессами. В подобных случаях авторы документа называют полезным использование других методов лучевой диагностики [14]. При обследовании детей, особенно пациентов раннего возраста, такой альтернативой наряду с ультразвуком и МСКТ может стать томосинтез ОГК.

В публикации Н.Н. Боголеповой и соавт. [16] показано, что информативность томосинтеза при обследовании детей превышает таковую для цифровой рентгенографии и линейной томографии, однако несколько уступает МСКТ. При этом доза облучения при томосинтезе невелика и сопоставима с рентгенографией ОГК в боковой проекции, что подтверждает преимущества применения методики для обследования детей и подростков.

### **СОБСТВЕННЫЙ ОПЫТ ПРИМЕНЕНИЯ ТОМОСИНТЕЗА ДЛЯ ДИАГНОСТИКИ ВНЕБОЛЬНИЧНЫХ ПНЕВМОНИЙ**

В ходе исследования с участием 120 пациентов детского и подросткового возраста было выполнено дифференцированное изучение результатов об-

следования пациентов двух групп — раннего возраста и 3–18 лет.

В выборке пациентов раннего возраста доля совпадений диагноза внебольничной пневмонии по итогам томосинтеза ОГК в сравнении с цифровой рентгенографией ОГК в прямой проекции составила 50%. Диагноз внебольничной пневмонии, сформулированный по итогам рентгенографии, не подтвердился при изучении серии снимков, полученных при томосинтезе, у 20%. Несмотря на стандартизацию условий томосинтеза, доля неинформативных исследований, в том числе ввиду обилия артефактов от движения и дыхания (плача) пациента, неудовлетворительной визуализации легочной ткани и других структур ОГК, составила 30%. Предположительно, причинами недостаточной эффективности томосинтеза ОГК у детей раннего возраста стали обусловленные возрастом анатомо-физиологические особенности, а именно невозможность задержать дыхание и не двигаться во время исследования. Полученные данные позволяют говорить о том, что применение томосинтеза ОГК для уточняющего лучевого обследования после рентгенографии ОГК при наличии альтернативы в виде МСКТ нецелесообразно у детей младше 3 лет ввиду недостаточной эффективности. В то же время методика, позволившая получить 70% информативных серий томограмм, может быть рекомендована для обследования детей раннего возраста (в том числе находящихся в тяжелом состоянии), особенно если по состоянию здоровья им не показана седация, необходимая для проведения МСКТ ОГК.

В выборке пациентов группы 3–18 лет было проведено сопоставление ряда рентгеносемиотических признаков внебольничной пневмонии (затемнение в пределах анатомических границ, фокусная тень, очаговая тень, характеристики сосудисто-интерстициального рисунка, деструкция, реакция плевры, реакция лимфоузлов) при различных методиках лучевого обследования. Отдельно был проведен анализ параметра совпадения заключений томосинтеза и рентгенографии, в качестве эталонной методики были взяты результаты МСКТ.

По большинству рентгеносемиотических показателей и статистических критериев (точность, чувствительность, специфичность), проанализированных в исследовании, томосинтез ОГК достоверно превосходил стандартную рентгенографию в диагностике внебольничной пневмонии у детей и подростков старше 3 лет, однако для параметра «точность» различия не были статистически зна-

чимы. Указанный результат доказывает целесообразность включения томосинтеза ОГК в прямой проекции в алгоритм дополнительного лучевого обследования пациентов с внебольничной пневмонией старше 3 лет (после рентгенографии в прямой проекции вместо рентгенографии в боковой проекции). Указанное усовершенствование диагностического подхода позволит значительно (в 2,24 раза) снизить потребность в МСКТ для уточняющей визуализации патологических изменений в ОГК при внебольничной пневмонии.

При изучении рентгеносемиотических признаков методика томосинтеза ОГК позволила получить дополнительные данные по сравнению с рентгенографией у 25% обследованных, а при оценке совпадения заключений параметр составил 50,8%. Усредненный показатель «избыточность МСКТ» для всех изученных рентгеносемиотических признаков составил 23,8%. Полученные данные подтверждают вывод о том, что внедрение томосинтеза ОГК в алгоритм диагностики внебольничной пневмонии у детей и подростков может способствовать значимому (в 2,24 раза) снижению потребности в МСКТ у детей и подростков.

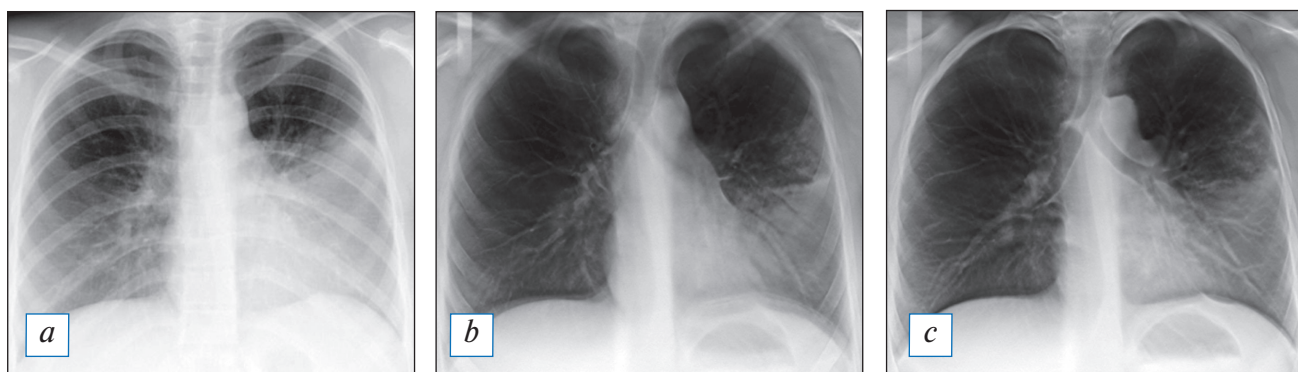
#### ПЕРСПЕКТИВЫ ВНЕДРЕНИЯ ДИАГНОСТИЧЕСКИХ АЛГОРИТМОВ С ИСПОЛЬЗОВАНИЕМ МЕТОДИКИ ТОМОСИНТЕЗА В ПЕДИАТРИЧЕСКУЮ КЛИНИЧЕСКУЮ ПРАКТИКУ

Наблюдательное исследование, в рамках которого были изучены результаты работы отделения

торакальной радиологии многопрофильного детского стационара, позволило установить, что томосинтез может стать частичной альтернативой менее информативной цифровой рентгенографии и высокодозовой МСКТ [25]. Авторы работы пришли к выводу, что рациональное внедрение томосинтеза в схемы диагностики снизит необходимость назначения цифровой рентгенографии более чем на 20% (преимущественно путем уменьшения доли снимков в боковой проекции) и МСКТ — на 25%. Широкое использование томосинтеза при исследовании ОГК у пациентов детского возраста (после анализа результатов ранее выполненной рентгенографии в прямой проекции) может обеспечить клинициста нужными сведениями (рис. 1–3) и способствовать снижению потребности в назначении МСКТ на 70–80% [22, 26].

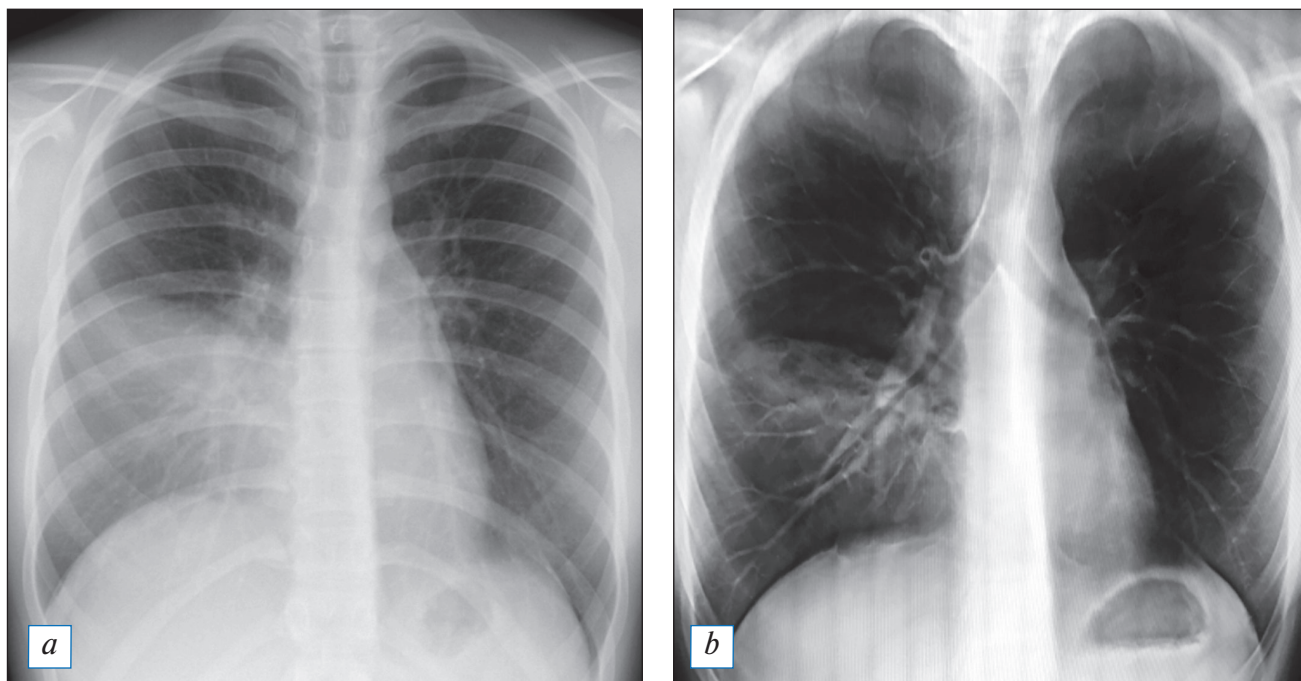
#### ЗАКЛЮЧЕНИЕ

Данные литературы и собственный опыт авторов показали, что методика томосинтеза обладает достоверно более высокой чувствительностью (93 против 82,6%), специфичностью (95,4 против 81,9%) и точностью (95,1 против 87,4%) по сравнению со стандартной цифровой рентгенографией в диагностике внебольничной пневмонии у детей старше 3 лет и подростков. Томосинтез позволяет своевременно и четко диагностировать либо уточнить характер патологических изменений в опорно-двигательной системе или ОГК у детей старше 3 лет без необходимости седации и использования высокодозовых и дорогостоящих методик обследования.



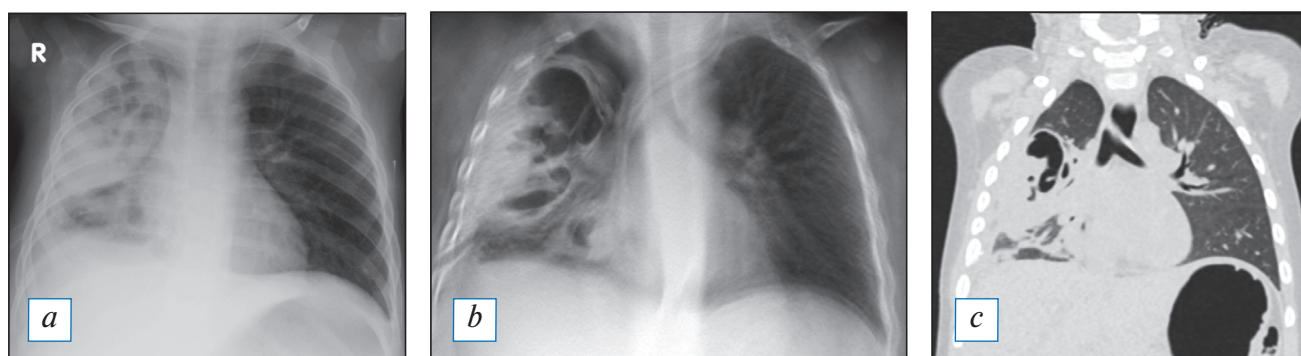
**Рис. 1.** Результаты лучевого обследования пациентки К., 16 лет, на 6-е сут заболевания. Первично рентгенографически (а) диагностирована верхнедолевая пневмония. По результатам томосинтеза (b, c), выполненного также на 6-е сут заболевания, зона затемнения захватывает всю нижнюю долю левого легкого; подозрение на формирование деструктивных очагов в сегментах 4 и 5 слева стало поводом для пересмотра (расширения) схемы эмпирической антибактериальной терапии.

**Fig. 1.** Results of X-ray examination of the patient K., 16 years old, 6th day of the onset of disease. Primary radiographically was diagnosed upper lobe pneumonia (a). According to the results of tomosynthesis (b, c), also performed on the 6th day of the disease, the zone of the blackout captures the entire lower lobe of the left lung; destructive foci in segments 4 and 5 of the left lung (under suspicion). These data were the reasons for the revision (expansion) of the empirical antibacterial therapy.



**Рис. 2.** Результаты лучевого обследования пациентки А., 16 лет. При рентгенографии (а) на 4-е сут заболевания диагностирована нижнедолевая пневмония справа. В ходе томосинтеза (b) визуализированы очаги деструкции в виде округлых очагов просветления в нижней и средней доле справа, число, размер и локализация которых были впоследствии подтверждены методом мультиспиральной компьютерной томографии.

**Fig. 2.** Results of the X-ray examination of the patient A., 16 years old. Radiographically on the 4th day of the onset of disease was diagnosed lower lobe pneumonia on the right (a). During tomosynthesis (b), foci of destruction were visualized round foci of enlightenment in the lower and middle lobes on the right lung. The number, size and localization of which were confirmed by multispiral computed tomography later.



**Рис. 3.** Результаты проведенного в сопоставимые сроки лучевого обследования пациента Д., 1 год 8 мес, с субтотальной правосторонней деструктивной пневмонией: а — рентгенография; b — томосинтез; c — мультиспиральная компьютерная томография.

**Fig. 3.** Results of the different examination in comparable periods of the patient D., 1 year 8 months, with subtotal right-sided destructive pneumonia: a — radiography; b — tomosynthesis; c — multispiral computed tomography.

Процедура томосинтеза относится к высокотехнологичным, в связи с чем требует несколько большего времени на исследование, чем скрининговые методы. Очевидно, что ее применение более целесообразно в качестве дополнительного метода для уточнения первично-неоднозначных рентгенологических данных.

Перспективность методики предполагает продолжение работы по сбору данных доказательной

медицины, обосновывающих целесообразность внедрения томосинтеза в практику, в том числе в педиатрическую.

#### ДОПОЛНИТЕЛЬНАЯ ИНФОРМАЦИЯ

**Вклад авторов.** Симоновская Х.Ю. — аналитическая и исследовательская работа, написание текста статьи; Шолохова Н.А. — контроль всех этапов исследовательской работы, написание и ре-

дактирование текста статьи; Зайцева О.В. — руководство группой исследователей, обсуждение и редактирование текста статьи. Авторы подтверждают соответствие своего авторства международным критериям ICMJE (все авторы внесли существенный вклад в разработку концепции, проведение исследования и подготовку статьи, прочли и одобрили финальную версию перед публикацией).

**Author contribution.** Simonovskaya N.Y. — analytical and research work, writing of the article; Sholokhova N.A. — monitoring of all steps of research work, writing and revision of the article; Zaytseva O.V. — leadership of a group of researchers; conversation and revision of the article. The authors made a substantial contribution to the conception of the work, acquisition, analysis, interpretation of data for the work, drafting and revising the work, final approval of the version to be published and agree to be accountable for all aspects of the work.

**Источник финансирования.** Авторы заявляют об отсутствии внешнего финансирования при проведении исследования.

**Funding source.** This study was not supported by any external sources of funding.

**Конфликт интересов.** Авторы декларируют отсутствие конфликта интересов.

**Competing interests.** The authors declare that they have no competing interests.

## ЛИТЕРАТУРА / REFERENCES

- Hassen M, Toma A, Tesfay M, et al. Radiologic diagnosis and hospitalization among children with severe community acquired pneumonia: a prospective cohort study. *Biomed Res Int*. 2019;2019:6202405. doi: 10.1155/2019/6202405
- Мирошниченко С.И., Урина Л.К. Томосинтез на базовой рентгенодиагностической системе. Киев: Медицина Украины, 2019. 42 с. [Miroshnichenko SI, Urina LK. Tomosynthesis on the basic X-ray diagnostic system. Kiev: Medicine of Ukraine; 2019. 42 p. (In Russ).]
- Томосинтез / под ред. А.Ю. Васильева. Москва: Икар, 2020. 224 с. [Tomosynthesis. Ed. by A.Yu. Vasiliev. Moscow: Ikar; 2020. 224 p. (In Russ).]
- Васильев А.Ю., Нечаев В.А., Блинов Н.Н., и др. Томосинтез в диагностике заболеваний органов грудной клетки. Учебное пособие. Москва, 2017. 35 с. [Vasiliev AYu, Nechaev VA, Blinov NN, et al. Tomosynthesis in the diagnosis of diseases of the chest organs. Training manual. Moscow, 2017. 35 p. (In Russ).]
- Боголепова Н.Н., Ростовцев М.В. Использование томосинтеза в детском лечебном учреждении // *Педиатрический вестник Южного Урала*. 2013. № 2. С. 49–56. [Bogolepova NN, Rostovtsev MV. The use of tomosynthesis in a children's medical institution. *Pediatric Bulletin of the Southern Urals*. 2013;(2):49–56. (In Russ).]
- Никитин М.М., Ратобильский Г.В. Цифровой томосинтез в диагностике и контроле эффективности лечения туберкулеза органов дыхания (обзор литературы) // *Медицинская визуализация*. 2016. № 3. С. 95–102. [Nikitin MM, Ratobylsky GV. Digital tomosynthesis in the diagnosis and control of the effectiveness of treatment of tuberculosis of the respiratory organs (literature review). *Medical Visualization*. 2016;(3):95–102. (In Russ).]
- Шолохова Н.А., Кульгускин И.Ю., Ганиева А.М., и др. Томосинтез в диагностике заболеваний костно-суставной системы у детей. Москва: Московский государственный медико-стоматологический университет им. А.И. Евдокимова, 2018. 38 с. [Sholokhova NA, Kulguskin IYu, Ganieva AM, et al. Tomosynthesis in the diagnosis of diseases of the bone and joint system in children. Moscow: Moscow State Medical and Dental University named after A.I. Evdokimov; 2018. 38 p. (In Russ).]
- Lee JM, Partridge SC, Liao GJ, et al. Double reading of automated breast ultrasound with digital mammography or digital breast tomosynthesis for breast cancer screening. *Clin Imaging*. 2019;55:119–125. doi: 10.1016/j.clinimag.2019.01.019
- Ferrari A, Bertolaccini L, Solli P, et al. Digital chest tomosynthesis: the 2017 updated review of an emerging application. *Ann Transl Med*. 2018;6(5):91. doi: 10.21037/atm.2017.08.18
- Zhang Y, Ren L, Vergalasova I, Yin FF. Clinical study of orthogonal-view phase-matched digital tomosynthesis for lung tumor localization. *Technol Cancer Res Treat*. 2017;16(6):866–878. doi: 10.1177/1533034617705716
- Kruamak T, Edwards R, Cheng S, et al. Accuracy of digital tomosynthesis of the chest in detection of interstitial lung disease comparison with digital chest radiography. Comparative study. *J Comput Assist Tomogr*. 2019;43(1):109–114. doi: 10.1097/RCT.0000000000000780
- Никитин М.М. Возможности цифрового томосинтеза в диагностике различных форм туберкулеза легких // *Russian Electronic Journal of Radiology (REJR)*. 2016. Т. 6, № 1. С. 35–47. [Nikitin MM. The possibilities of digital tomosynthesis in the diagnosis of various forms of pulmonary tuberculosis. *Russian Electronic Journal of Radiology (REJR)*. 2016;6(1):35–47. (In Russ).] doi: 10.18411/a-2016-004
- Andronikou S, Lambert E, Halton J, et al. Guidelines for the use of chest radiographs in community-acquired pneumonia in children and adolescents. *Pediatr Radiol*. 2017;47(11):1405–1411. doi: 10.1007/s00247-017-3944-4
- Внебольничная пневмония. Клинические рекомендации. Российское респираторное общество и Межрегиональная ассоциация по клинической микробиологии и антимикробной химиотерапии; 2018. 88 с. [Community-acquired pneumonia. Clinical recommendations. Russian Respiratory Society and Interregional Association for Clinical Microbiology and Antimicrobial Chemotherapy; 2018. 88 p. (In Russ).]
- Нечаев В.А., Васильев А.Ю. Возможности томосинтеза в диагностике заболеваний и повреждений органов грудной клетки // *Современные технологии в медицине*. 2016. Т. 8, № 2. С. 59–64. [Nechaev VA, Vasiliev AY. Capabilities of tomosynthesis in diagnosing chest diseases and injuries. *Modern Technologies in Medicine*. 2016;8(2):59–64. (In Russ).] doi: 10.17691/stm2016.8.2.08
- Боголепова Н.Н., Ростовцев М.В. Опыт использования томосинтеза в детском лечебном учреждении // *Медицинская визуализация*. 2010. № 2. С. 67. [Bogolepova NN, Rostovtsev MV. Experience of using tomosynthesis in a children's medical institution. *Medical Imaging*. 2010;(2):67. (In Russ).]
- Vult von Steyern K, Björkman-Burtscher IM, Weber L, et al. Effective dose from chest tomosynthesis in children. *Radiat Prot Dosimetry*. 2014;158(3):290–298. doi: 10.1093/rpd/nct224
- Blum A, Noël A, Regent D, et al. Tomosynthesis in musculoskeletal pathology. *Diagn Interv Imaging*. 2018;99(7-8):423–441. doi: 10.1016/j.diii.2018.05.001
- Miyata K, Nagatani Y, Ikeda M, et al. A phantom study for ground-glass nodule detectability using chest digital tomosynthesis with iterative reconstruction algorithm by ten observers: association with radiation dose and nodular characteristics. *Br J Radiol*. 2017;90(1071):20160555. doi: 10.1259/bjr.20160555
- Asplund SA, Johnsson AA, Vikgren J, et al. Effect of radiation dose level on the detectability of pulmonary nodules

in chest tomosynthesis. *Eur Radiol.* 2014;24(7):1529–1536. doi: 10.1007/s00330-014-3182-1

21. Noel A, Ottenin MA, Germain C, et al. Comparison of irradiation for tomosynthesis and CT of the wrist. (In French). *J Radiol.* 2011;92(1):32–39. doi: 10.1016/j.jradio.2010.11.001

22. Johnsson AA, Vikgren J, Bath M. A retrospective study of chest tomosynthesis as a tool for optimizing the use of computed tomography resources and reducing patient radiation exposure. *Acad Radiol.* 2014;21(11):1427–1433. doi: 10.1016/j.acra.2014.06.002

23. Rakowski JT. Model evaluation of rapid 4-dimensional lung tomosynthesis. *Adv Radiat Oncol.* 2018;3(3):431–438. doi: 10.1016/j.adro.2018.03.001

#### ОБ АВТОРАХ

Автор, ответственный за переписку:

**\*Симоновская Хильда Юрьевна**, ассистент кафедры педиатрии; адрес: Российская Федерация, 127473, Москва, ул. Делегатская, д. 20, стр. 1; e-mail: hildas@yandex.ru; eLibrary SPIN: 9100-2773; ORCID: <https://orcid.org/0000-0001-6636-3371>

Соавторы:

**Шолохова Наталия Александровна**, к.м.н., доцент; e-mail: sholohova@bk.ru; eLibrary SPIN: 6865-2462; ORCID: <https://orcid.org/0000-0002-0412-4938>

**Зайцева Ольга Витальевна**, д.м.н., профессор; e-mail: olga6505963@yandex.ru; eLibrary SPIN: 3090-4876; ORCID: <https://orcid.org/0000-0003-3426-3426>

24. Kim JH, Lee KH, Kim KT, et al. Comparison of digital tomosynthesis and chest radiography for the detection of pulmonary nodules: systematic review and meta-analysis. *Br J Radiol.* 2016;89(1068):20160421. doi: 10.1259/bjr.20160421

25. Petersson C, Bath M, Vikgren J, Johnsson AA. An analysis of the potential role of chest tomosynthesis in optimising imaging resources in thoracic radiology. *Radiat Prot Dosimetry.* 2016;169(1-4):165–170. doi: 10.1093/rpd/ncw040

26. Quaia E, Baratella E, Cernic S, et al. Analysis of the impact of digital tomosynthesis on the radiological investigation of patients with suspected pulmonary lesions on chest radiography. *Eur Radiol.* 2012;22(9):1912–1922. doi: 10.1007/s00330-012-2440-3

#### AUTHORS INFO

The author responsible for the correspondence:

**\*Hilda Y. Simonovskaya**, Assistant Lecturer; address: 20/1, Delegatskaya street, Moscow, 127473, Russia; e-mail: hildas@yandex.ru; eLibrary SPIN: 9100-2773; ORCID: <https://orcid.org/0000-0001-6636-3371>

Co-authors:

**Nataliya A. Sholokhova**, MD, Cand. Sci. (Med.), Associate Professor; e-mail: sholohova@bk.ru; eLibrary SPIN: 6865-2462; ORCID: <https://orcid.org/0000-0002-0412-4938>

**Olga V. Zaytseva**, MD, Dr. Sci. (Med.), Professor; e-mail: olga6505963@yandex.ru; eLibrary SPIN: 3090-4876; ORCID: <https://orcid.org/0000-0003-3426-3426>