

ФАСЕТ-СИНДРОМ. МАЛОИНВАЗИВНОЕ ХИРУРГИЧЕСКОЕ ЛЕЧЕНИЕ. КЛИНИЧЕСКИЙ СЛУЧАЙ И ОБЗОР ЛИТЕРАТУРЫ

В.Э. Потапов¹, В.А. Сороковиков^{1, 2}, С.Н. Ларионов¹, А.П. Животенко¹

¹ Иркутский научный центр хирургии и травматологии, Иркутск, Российская Федерация

² Иркутская государственная медицинская академия последипломного образования — филиал ФГБОУ ДПО «Российская медицинская академия непрерывного профессионального образования», Иркутск, Российская Федерация

Обоснование. Дегенеративная патология дугоотростчатых суставов поясничного отдела позвоночника остается значимой медико-социальной проблемой в связи со стойким болевым синдромом, высокой частотой встречаемости и нередкой инвалидизацией пациентов в исходе заболевания. **Описание клинического случая.** В нейрохирургическом отделении Иркутского научного центра хирургии и травматологии выполнено оперативное лечение в объеме дерезеции дугоотростчатых суставов L_{II}-L_{III}, L_{III}-L_{IV}, L_{IV}-L_V пациенту с жалобами на боли и дискомфорт в пояснично-крестцовом отделе позвоночника справа, возникающие в вертикальном положении и усиливающиеся при наклонах и сгибании-разгибании туловища с периодическим распространением в правую ягодичную область и по задней поверхности бедра. В послеоперационном периоде пациент отметил снижение интенсивности болевого синдрома в пояснично-крестцовом отделе позвоночника до 3 баллов по визуальной аналоговой шкале и был выписан из отделения на 5-е сут после операции в удовлетворительном состоянии. **Заключение.** Патологии фасеточных суставов — наиболее распространенная нозологическая форма дегенеративно-дистрофического процесса (спондилоартроз), потенциальный источник боли с формированием нестабильности позвоночно-двигательного сегмента и, соответственно, хронического болевого синдрома. Сложные анатомо-топографические взаимоотношения дугоотростчатых суставов, межпозвонковых дисков и корешковых нервов заставляют клиницистов обратить внимание на патологию фасет-синдрома. Понимание морфологических, клинических и рентгенологических особенностей течения дегенеративного поражения фасеточных суставов позволяет повышать диагностические возможности выявления фасет-синдрома поясничного отдела позвоночника и эффективно применять транскутанные хирургические технологии для лечения хронических болевых синдромов.

Ключевые слова: дугоотростчатый сустав; фасет-синдром; анатомия; болевой синдром в спине; спондилоартроз.

Для цитирования: Потапов В.Э., Сороковиков В.А., Ларионов С.Н., Животенко А.П. Фасет-синдром. Малоинвазивное хирургическое лечение. Клинический случай и обзор литературы. Клиническая практика. 2021;12(4):In Press. doi: <https://doi.org/10.17816/clinpract81435>

Поступила 30.09.2021

Принята 03.11.2021

Опубликована 26.11.2021

ОБОСНОВАНИЕ

Боли в поясничном отделе — распространенная патология позвоночника, которая достигает 65% от числа всех заболеваний нервной системы и нарастает пропорционально увеличению продолжительности жизни населения и его старению [1, 2]. Одной из основных причин развития боли в поясничном отделе позвоночника является дегенеративная патология дугоотростчатых суставов, приводящая к развитию хронического болевого синдрома [3, 4]. Результаты комплексных клиничко-диагностических исследований выявили, что частота постоянных болей при патологии

зигапофизарных суставов колеблется от 27 до 40% [3, 5, 6], а при спондилоартрозах достигает 50–70% [7].

Сложное анатомо-функциональное строение позвоночно-двигательного сегмента и возникающие в нем морфологические изменения дегенеративно-дистрофического характера позволяют ряду авторов утверждать, что генез болевого синдрома в значительном количестве случаев является не только полиэтиологичным, но и полипатогенетичным [8–10]. Очевидно, проблема дегенеративно-дистрофических заболеваний позвоночника является медико-социальной как по причине высокой

FACET SYNDROME. MINIMALLY INVASIVE SURGICAL TREATMENT. CLINICAL CASE WITH A LITERATURE REVIEW

V.E. Potapov¹, V.A. Sorokovikov^{1, 2}, S.N. Larionov¹, A.P. Zhivotenko¹

¹ Irkutsk Scientific Centre of Surgery and Traumatology, Irkutsk, Russian Federation

² Irkutsk State Medical Academy of Postgraduate Education — Branch Campus of the Russian Medical Academy of Continuing Professional Education, Irkutsk, Russian Federation

Background: The problem of the pathology of the facet joints of the lumbar spine remains significant and is medical and social due to persistent pain syndrome, high incidence of morbidity and frequent disability outcomes. **Clinical case description:** In the neurosurgical department of the Irkutsk Scientific Center of Surgery and Traumatology, surgical treatment was performed in the volume of dereception of the arch-process joints L_{II}-L_{III}, L_{III}-L_{IV}, L_{IV}-L_V to a patient with complaints of pain and discomfort in the lumbosacral spine on the right, arising in an upright position and intensifying with bending and flexion-extension of the trunk with periodic spread to the right gluteal region and along the posterior surface of the thigh. In the postoperative period, the patient noted a decrease in the intensity of pain in the lumbosacral spine to 3 points on a visual analog scale and was discharged from the department on the 5th day after surgery in a satisfactory condition. **Conclusion:** Facet joint pathologies are the most common nosological form of degenerative-dystrophic process (spondyloarthrosis) and a potential source of pain with the formation of instability of the spinal motion segment and the formation of chronic pain syndrome. The complex anatomical and topographic relationships of the facet joints, intervertebral discs and radicular nerves force clinicians to pay attention to the pathology of facet syndrome. Understanding the morphological, clinical and radiological features of the course of degenerative lesions of the facet joints makes it possible to increase the diagnostic capabilities of detecting facet syndrome of the lumbar spine and effectively apply transcutaneous surgical technologies for the treatment of chronic pain syndromes.

Keywords: facet joint; facet syndrome; anatomy; back pain; spondyloarthrosis.

For citation: Potapov VE, Sorokovikov VA, Larionov SN, Zhivotenko AP. Facet Syndrome. Minimally Invasive Surgical Treatment. Clinical Case with a Literature Review. *Journal of Clinical Practice*. 2021;12(4):In Press. doi: <https://doi.org/10.17816/clinpract81435>

Submitted 30.09.2021

Revised 03.11.2021

Published 26.11.2021

частоты инвалидизации, так и длительной утраты трудоспособности [11, 12].

Известны различные малоинвазивные хирургические перкутанные технологии в лечении фасет-синдрома [1, 5, 6, 11], направленные на денервацию (нейротомию) зигапофизарных суставов, в частности путем воздействия на иннервирующий фасеточные суставы нерв Люшка, различными методами — химическими, механическими, термическими (крио- или термодеструкция). Цель данных методик — уменьшить болевую импульсацию от дугоотростчатых суставов при дегенеративно-дистрофических и патологических изменениях в них.

Полиморфная клиническая симптоматика, сложная дифференциальная диагностика хронического болевого синдрома предъявляют особые требования к методам интроскопии при дегенеративной патологии позвоночника, что находит свое под-

тверждение в ниже представленном клиническом случае.

КЛИНИЧЕСКИЙ ПРИМЕР

О пациенте

Пациент О., 1953 года рождения, поступил в нейрохирургическое отделение Иркутского научного центра хирургии и травматологии (ИНЦХТ) 09.06.2021 с жалобами на боли и дискомфорт в пояснично-крестцовом отделе позвоночника справа, возникающие в вертикальном положении и усиливающиеся при наклонах и сгибании-разгибании туловища с периодическим распространением в правую ягодичную область и по задней поверхности бедра.

Объективно. Положение вынужденное: в положении стоя отмечается наклон туловища влево; лежит на левом боку, поясничный лордоз сглажен. Интенсивность болевого синдрома уменьшается при

фиксации поясничного отдела позвоночника ортопедическим корсетом. Повороты и наклоны вызывают усиление локальных болей в поясничном отделе позвоночника и ограничивают активные движения.

Локальный статус. Пальпаторно определяется резкая болезненность паравертебрально в проекции дугоотростчатых суставов справа и усиливается при надавливании с распространением болей в область пояснично-крестцового сочленения и правую ягодичную область. Определяются анталгический левосторонний сколиоз с напряжением паравертебральных мышц поясничного отдела позвоночника и сглаженность поясничного лордоза. Симптомы натяжения нижних конечностей не выявлены. Нагрузочные провокационные тесты Асеево и Кемпа положительны [5]. Пациент оценил интенсивность болевого синдрома по визуально-аналоговой шкале (ВАШ) в 8 баллов.

Лабораторная и инструментальная диагностика

Исследование поясничного отдела позвоночника методом магнитно-резонансной томографии

(МРТ) не выявило компрессии невральных структур позвоночного канала и признаков фораминального стеноза (рис. 1). Определяются дегенеративно-дистрофические изменения в дугоотростчатых суставах: суставные щели неравномерной ширины, замыкательные пластинки неровные, склерозированы. Спондилоартроз больше выражен справа на уровне L_{III}-L_{IV}.

По результатам исследования поясничного отдела позвоночника методом мультиспиральной компьютерной томографии (МСКТ) выявлены дегенеративно-дистрофические изменения (рис. 2).

Диагноз: Спондилез. Спондилоартроз. Гипертрофия суставных фасеток L_{III}-L_{IV} и «вакуум-эффект», что соответствует IV степени по классификации D. Weishaupt.

Оперативное лечение

После подтверждения диагноза пациенту выполнена диагностическая блокада зигапофизарного сустава L_{III}-L_{IV} справа под рентген-контролем с использованием электронно-оптического преоб-

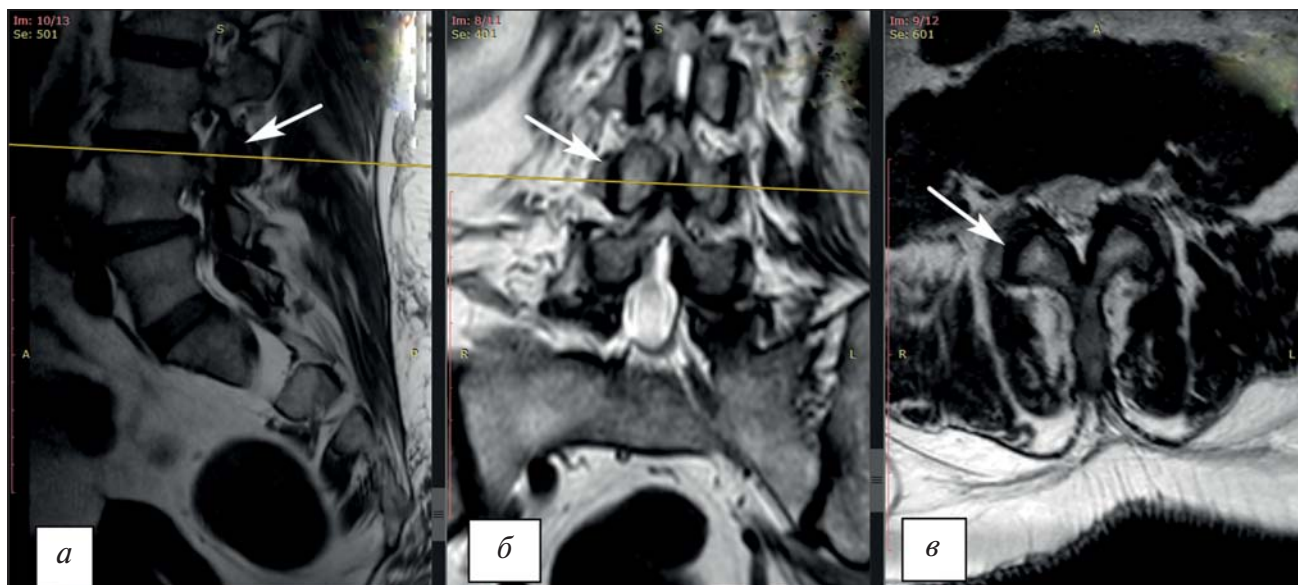


Рис. 1. Магнитно-резонансная томография поясничного отдела позвоночника: а — T₁-взвешенное изображение в сагиттальной проекции (гипоинтенсивный сигнал суставной щели гипертрофированных дугоотростчатых суставов L_{III}-L_{IV}, стрелка); б — T₂-взвешенное изображение во фронтальной проекции (гипоинтенсивный сигнал суставной щели гипертрофированных дугоотростчатых суставов L_{III}-L_{IV}, стрелка); в — T₁-взвешенное изображение в аксиальной проекции (гипоинтенсивный сигнал суставной щели гипертрофированных дугоотростчатых суставов L_{III}-L_{IV}, стрелка). Тяжесть дегенеративных изменений в зигапофизарном суставе L_{III}-L_{IV} справа соответствует IV степени по классификации A. Fujiwara.

Fig. 1. MRI magnetic resonance imaging of the lumbar spine: а — T₁-weighted image in sagittal projection (hypointensive signal of the articular gap of hypertrophied arch-process joints L_{III}-L_{IV}, arrow); б — T₂-weighted image in frontal projection (hypointensive signal of the articular gap of hypertrophied arch-process joints L_{III}-L_{IV}, arrow); в — T₁-weighted image in axial projection (hypointensive signal of the articular gap of hypertrophied arch-process joints L_{III}-L_{IV}, arrow). The severity of degenerative changes in the zygapophyseal joint L_{III}-L_{IV} on the right corresponds to the IV degree according to the classification of A. Fujiwara.

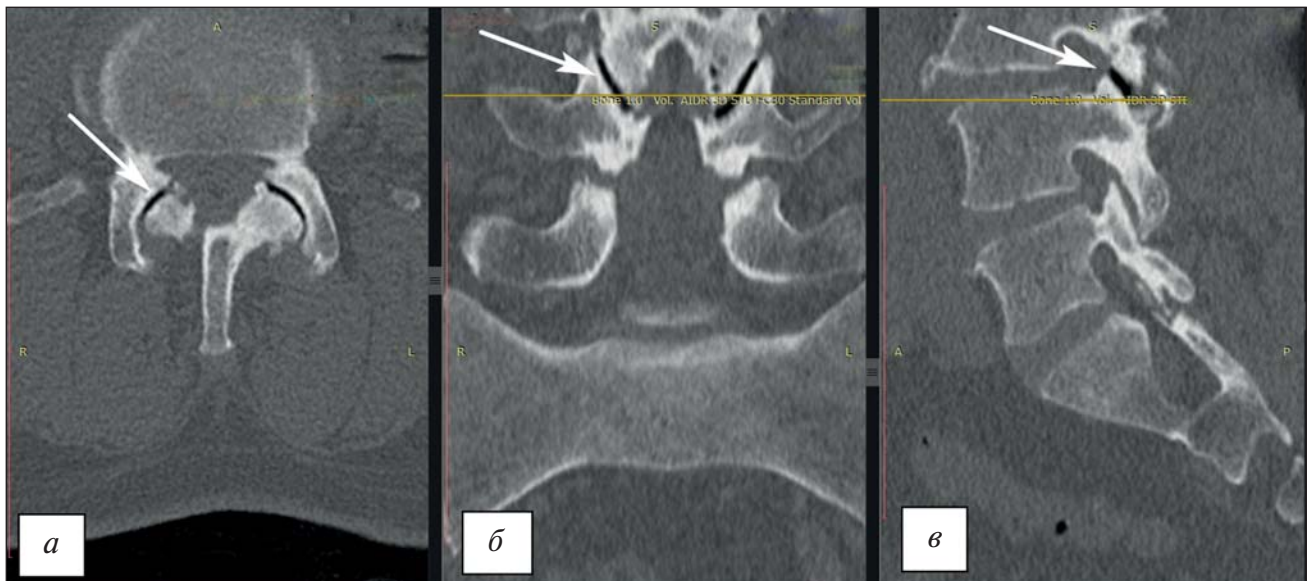


Рис. 2. Мультиспиральная компьютерная томография поясничного отдела позвоночника: а — аксиальная проекция; б — фронтальная проекция; в — сагитальная проекция. Стрелками указан гипертрофированный зигапофизарный сустав $L_{III}-L_{IV}$ справа с явлением «вакуум-эффекта».

Fig. 2. Multispiral computed tomography of the lumbar spine: а — axial projection; б — frontal projection; в — sagittal projection. The arrows indicate the hypertrophied zygapophyseal joint $L_{III}-L_{IV}$ on the right with the phenomenon of the “vacuum effect”.

разователя компании Siemens (Германия). Блокада проведена с применением анестетика ропивакаина (5 мг/1 мл, 10 мл) и суспензии для инъекций Кеналог (40 мг/мл, 1 мл). Болевой синдром в поясничном отделе позвоночника был купирован в течение 24 ч; интенсивность боли по ВАШ оценена пациентом в 1 балл. Пальпаторно: паравертебрально в проекции дугоотростчатых суставов справа триггерные точки не определяются.

Рекомендовано оперативное лечение в объеме дерезеции дугоотростчатых суставов $L_{II}-L_{III}$, $L_{III}-L_{IV}$, $L_{IV}-L_V$ справа.

Показания:

- 1) боль в поясничном отделе позвоночника или нерадикалярная продолжительностью не менее 3 мес;
- 2) отсутствие доказательств дискогенной этиологии боли;
- 3) положительный эффект на диагностические блокады со стандартным критерием снятия боли 75 или 80%.

Абсолютные противопоказания:

- 1) отказ пациента от лазерной нейротомии;
- 2) наркотическая зависимость или психические расстройства пациента;
- 3) инфекционные заболевания кожи в месте манипуляции;

- 4) соматические и системные заболевания в стадии декомпенсации;
- 5) отрицательный ответ на диагностическую блокаду.

Относительные противопоказания:

- 1) возраст пациента старше 75 лет;
- 2) коагулопатия (МНО $>1,5$ и количество тромбоцитов $<50 \times 10^3$) у пациентов на фоне антикоагулянтной терапии, при невозможности ее отменить на период до 3–7 дней.

Ход операции (11.06.2021). После обработки операционного поля под местной инфильтрационной анестезией раствором новокаина 0,25% в дозе 20,0 мл, в положении больного на животе, в проекции остистых отростков L_{III} , L_{IV} и L_V , отступя на 6,5 см правее и латеральнее средней линии, из заднебокового доступа произведены проколы кожи и подкожной клетчатки в трех точках — до задних структур L_{III} , L_{IV} , L_V поясничных позвонков к основанию поперечного отростка в проекции соединения его с верхним суставным отростком. Под контролем электронно-оптического преобразователя проведена установка игл в проекции фасеточных суставов $L_{II}-L_{III}$, $L_{III}-L_{IV}$ и $L_{IV}-L_V$, соответствующей точке «scotty dog»*. Фасеточный сустав иннерви-

* Радиологический признак (вид собаки Скотти сбоку) относится к появлению поясничного отдела позвоночника на рентгеновском снимке в косой проекции.

руется медиальной порцией задней ветви спинномозгового нерва, расположенной в дорсальной части корня поперечного отростка нижнего позвонка, и является ключевой точкой для нейротомии при фасет-синдроме [13]. В процедуре применяли диодный лазер «АЛОД-01» с длиной волны 810–1061 нм (сертификат соответствия № РОСС RU.АЮ40.В21418; регистрационное удостоверение № ФСР 2011/10343 от 18.03.2011; изготовитель ООО «АЛКОМ Медика», Россия). После установки игл в контрольные точки в их просвет введено 0,5 мл раствора лидокаина и установлено оптоволокно на 1 мм глубже среза иглы. Проведена дерецепция дугоотростчатых суставов в импульсном режиме (продолжительность импульса 0,5 сек с 0,3-секундным перерывом; 3 серии импульсов по 10 в серии; мощность 5,0; 5,5; 6,0 Вт). После завершения процедуры иглы с оптическим волокном последовательно удалены. Наложена асептическая повязка.

Динамика и исходы

В послеоперационном периоде пациент отметил снижение интенсивности болевого синдрома в пояснично-крестцовом отделе позвоночника до 3 баллов по ВАШ. Выписан из отделения в удовлетворительном состоянии на 5-е сут после дерецепции фасеточных суставов L_{II}–L_{III}, L_{III}–L_{IV}, L_{IV}–L_V справа.

ОБСУЖДЕНИЕ

В настоящее время остается открытым вопрос о взаимосвязи локальных структурных изменений в дугоотростчатых суставах и других анатомических единицах позвоночно-двигательного сегмента с клинико-неврологическими проявлениями заболевания [13, 14], что затрудняет и сдерживает возможность раскрытия механизмов патогенеза болевого синдрома при дегенеративных заболеваниях позвоночника [15, 16]. Деформация дугоотростчатых суставов и морфологические изменения в них обуславливают развитие спондилолистеза, нарушения тропизма фасеточных суставов, а в ряде случаев сакрализацию нижнего поясничного сегмента [8]. Рентгенологические исследования у пациентов с поясничным спондилолистезом выявляют «вакуум-феномен» в дугоотростчатых суставах и являются исходом дегидратации и потери эластичности окружающими тканями [8].

Проведенные исследования позволили выявить связь между наличием вакуумного феномена и нестабильностью в позвоночно-двигательном

сегменте поясничного отдела позвоночника у пациентов с дегенеративным поражением дугоотростчатых суставов. Доказано, что наличие газа в полости сустава, выявленного на КТ-изображениях, свидетельствует о сегментарной нестабильности [17–19]. Другими словами, дегенеративные изменения в дугоотростчатых суставах являются потенциальным фактором развития нестабильности в позвоночно-двигательном сегменте, усугубляя болевой синдром и утяжеляя состояние пациента [8, 20]. Слабость связочно-капсулярного аппарата дугоотростчатых суставов нередко сопровождается рефлекторным мышечно-тоническим и болевым синдромом вследствие нестабильности позвоночно-двигательного сегмента. Нестабильность сустава и его перегрузка стимулируют механизмы, которые индуцируют катаболическую фазу деградации и дегенерации суставного хряща [22–24].

Морфологические изменения в дугоотростчатых суставах с перестройкой клеточной микроархитектоники находятся и во взаимосвязи с тяжестью дегенерации межпозвонкового диска. Изменение толщины суставного хряща, склерозирование и нарушение взаимоотношений между хрящевыми и костными структурами фасеточного сустава обуславливают нарушение функции сустава и, как исход, анкилозирование [19, 21]. Все описанные выше морфологические изменения в дугоотростчатых суставах являются одной из частых причин болей в позвоночнике. Болевой синдром может быть вызван асептическим воспалением в спинномозговых корешках и ганглиях вследствие их компрессии в латеральных карманах и фораминальных отверстиях при спондилоартрозах, что нередко и является морфологическим субстратом боли. Компрессия корешка возникает при формировании остеофитов, гипертрофии фасеточных суставов с его капсулой, выпота в суставах с капсулярным отеком или образованием синовиальных кист [19, 21].

В течение последних десятилетий изучены и внедрены в клиническую практику диагностические признаки патологии дугоотростчатых суставов при визуализационных методах исследования (МРТ и МСКТ). Степень тяжести дегенеративных изменений в дугоотростчатых суставах отражена в МРТ-классификации А. Fujiwara [25]:

- I степень: отсутствие гипертрофии дугоотростчатых суставов с гипоинтенсивным сигналом в режимах T₁ и T₂;

- II степень: отсутствие гипертрофии дугоотростчатых суставов с гипоинтенсивным сигналом в режиме T_1 и гиперинтенсивным сигналом в режиме T_2 ;
- III степень: отсутствие гипертрофии дугоотростчатых суставов с гиперинтенсивным сигналом в режиме T_1 и/или гиперинтенсивным сигналом в режиме T_2 ;
- IV степень: гипертрофия дугоотростчатых суставов с гипоинтенсивным сигналом в режимах T_1 и T_2 .

Для объективизации выраженности артроза дугоотростчатых суставов используется МСКТ-классификация D. Weishaupt и соавт. на основе градации артропатии [26]:

- I степень (нормальная): нет сужения суставной щели (2 мм и более); нет остеофитов или возможны мелкие остеофиты; отсутствие гипертрофии фасеточного сустава; нет склероза; нет субхондральных эрозий; нет субхондральных кист; отсутствует «вакуум-эффект»;
- II степень (суставная щель 1–2 мм): наличие мелких остеофитов и/или легкая гипертрофия дугоотростчатого сустава; нет субхондральных эрозий; нет субхондральных кист; нет «вакуум-эффекта»;
- III степень (суставная щель ≤ 1 мм): умеренные остеофиты; умеренная гипертрофия суставного отростка; умеренные субхондральные эрозии; субхондральные кисты; явление «вакуум-эффекта»;
- IV степень (не определяется суставная щель): крупные остеофиты; выраженная гипертрофия дугоотростчатого сустава; выраженные эрозии суставов; выраженные субхондральные кисты; явление «вакуум-эффекта».

И все же связь между дегенеративными изменениями в дугоотростчатых суставах и болью в поясничном отделе позвоночника остается неясной и является предметом постоянных дискуссий [13, 27–29]. При отборе пациентов для хирургического лечения необходимо учитывать корреляцию клинических и интроскопических признаков, таких как спондилоартроз III–IV степени с «вакуум-эффектом» в дугоотростчатых суставах (последнее будет более эффективно и долговременно при соответствии боли выявленным признакам). Лазерное воздействие обеспечивает смягчение боли за счет неврוליза фасеточных нервов (медиальной ветви заднего корешка) с прерыванием

болевого сигнала, исходящего от дугоотростчатых суставов.

Таким образом, понимание морфологических, клинических и рентгенологических особенностей течения дегенеративного поражения фасеточных суставов позволяет повысить диагностические возможности выявления фасет-синдрома поясничного отдела позвоночника и эффективно применять транскутанные хирургические технологии для лечения хронических болевых синдромов.

ДОПОЛНИТЕЛЬНАЯ ИНФОРМАЦИЯ

Вклад авторов. *Потапов В.Э.* — лечение и обследование пациента, проведение хирургической процедуры; *Сороковиков В.А.* — научное редактирование и утверждение рукописи для публикации; *Ларионов С.Н.* — обсуждение результатов исследования, написание текста статьи; *Животенко А.П.* — поисково-аналитическая работа, написание текста статьи. Авторы подтверждают соответствие своего авторства международным критериям ICMJE (все авторы внесли существенный вклад в разработку концепции, проведение исследования и подготовку статьи, прочли и одобрили финальную версию перед публикацией).

Author contribution. *Potapov V.E.* — treatment and examination of the patient, carrying out a surgical procedure; *Sorokovikov V.A.* — scientific editing and approval of the manuscript for publication; *Larionov S.N.* — discussion of the research results, writing the text of the article; *Zhivotenko A.P.* — search and analytical work with literature, writing the text of the article. The authors made a substantial contribution to the conception of the work, acquisition, analysis, interpretation of data for the work, drafting and revising the work, final approval of the version to be published and agree to be accountable for all aspects of the work.

Источник финансирования. Авторы заявляют об отсутствии внешнего финансирования при проведении исследования.

Funding source. This study was not supported by any external sources of funding.

Конфликт интересов. Авторы декларируют отсутствие явных и потенциальных конфликтов интересов, связанных с публикацией настоящей статьи.

Competing interests. The authors declare that they have no competing interests.

Информированное согласие. От пациента получено добровольное информированное согласие на публикацию анонимизированных сведений о его заболевании, результатах обследования и лечения (дата подписания 14.06.2021).

Consent for publication. A voluntary informed consent was obtained from the patient to publish anonymized information about his disease, the results of examination and treatment (date of signing 14.06.2021).

ЛИТЕРАТУРА / REFERENCES

1. Шпагин М.В., Яриков А.В., Назмеев И.А., и др. Опыт денервации дугоотростчатых суставов поясничного отдела позвоночника // Хирургия позвоночника. 2019. Т. 16, № 1. С. 57–62. [Shpagin MV, Yarikov AV, Nazmееv IA, et al. The experience of denervation of facet joints in the lumbar spine. *Spine Surgery*. 2019;16(1):57–62. (In Russ).] doi: 10.14531/ss2019.1.57-62
2. Parenteau CS, Lau EC, Campbell IC, Courtney A. Prevalence of spine degeneration diagnosis by type, age, gender, and obesity using Medicare data. *Sci Rep*. 2021;11(1):5389. doi: 10.1038/s41598-021-84724-6
3. Спиринов Н.Н., Киселев Д.В. Проблема хронической боли в спине: фасеточный синдром // Русский медицинский журнал. 2015. Т. 23, № 17. С. 1025–1030. [Spirin NN, Kiselev DV. Chronic back pain problems: facet syndrome. *Russian Medical Journal*. 2015;23(17):1025–1030. (In Russ).]
4. Manchikanti L, Kaye AD, Soin A, et al. Comprehensive evidence-based guidelines for facet joint interventions in the management of chronic spinal pain: American society of interventional pain physicians (ASIPP) guidelines facet joint interventions 2020 guidelines. *Pain Physician*. 2020;23(3S):S1–S127.
5. Каратеев А.Е., Давыдов О.С., Яхно Н.Н., и др. Остеоартрит суставов позвоночника как причина хронической боли в нижней части спины // Научно-практическая ревматология. 2019. Т. 55, № 2. С. 1–16. [Karateev AE, Davydov OS, Yakhno NN, et al. Spinal osteoarthritis as a cause of chronic low back pain. *Scientific and Practical Rheumatology*. 2019;55(Suppl. 2):1–16. (In Russ).] doi: 10.14412/1995-4484-2019-1-16
6. Потапов В.Э., Кошкарева З.В., Животенко А.П., и др. Пункционные хирургические технологии в лечении фасет-синдрома при спондилоартрозах в поясничном отделе (обзор литературы) // Acta Biomedica Scientifica. 2020. Т. 5, № 2. С. 36–42. [Potapov VE, Koshkareva ZV, Zhivotenko AP, et al. Puncture surgical technologies in the treatment of facet syndrome for spondylarthrosis in the lumbar spine (literature review). *Acta Biomedica Scientifica*. 2020;5(2):36–42. (In Russ).] doi: 10.29413/ABS.2020-5.2.6
7. Lv B, Yuan J, Ding H, et al. Relationship between endplate defects, modic change, disc degeneration, and facet joint degeneration in patients with low back pain. *Biomed Res Int*. 2019;2019:9369853. doi: 10.1155/2019/9369853
8. Varlotta GP, Lefkowitz TR, Schweitzer M, et al. The lumbar facet joint: a review of current knowledge: part 1: anatomy, biomechanics, and grading. *Skeletal Radiol*. 2011;40(1):13–23. doi: 10.1007/s00256-010-0983-4
9. Murena L, Canton G, Giraldo G, Bassini S. Spine pain: clinical features. In: Cova M, Stacul F. (eds). *Pain imaging*. Springer, Cham; 2019. doi: 10.1007/978-3-319-99822-0-7
10. Хорошев Д.В., Ильялов О.Р., Устюжанцев Н.Е., Няшин Ю.И. Биомеханическое моделирование межпозвоночного диска поясничного отдела человека — современное состояние проблемы // Российский журнал биомеханики. 2019. Т. 23, № 3. С. 411–422. [Khoroshev DV, Ilyalov OR, Ustyuzhantsev NE, Nyashin YI. Biomechanical modeling of the intervertebral disc of the human lumbar spine — the current state of the problem. *Russian Journal of Biomechanics*. 2019;23(3):411–422. (In Russ).] doi: 10.15593/RZhBiomeh/2019.3.07
11. Луцик А.А., Шмидт И.Р., Колотов Е.Б. Спондилоартроз. Новосибирск: Издатель, 2003. 290 с. [Lutsik AA, Schmidt IR, Kolotov EB. *Spondyloarthrosis*. Novosibirsk: Publisher; 2003. 290 p. (In Russ).]
12. Митковский С.В., Кипарисова Е.С., Кочетков А.В., Митковский В.Г. К вопросу о наиболее частых причинах хронического болевого синдрома пояснично-крестцовой локализации. Современные подходы немедикаментозного лечения // Курортная медицина. 2020. № 4. С. 75–88. [Mitkovsky SV, Kiparisoа ES, Kochetkov AV, Mitkovsky VG. To the question of the most common causes of chronic pain syndrome of lumbosacral localization. Modern approaches to non-drug treatment. *Spa Medicine*. 2020;(4):75–88. (In Russ).]
13. Manchikanti L, Schultz DM, Falco FJ, Singh V. Lumbar facet joint interventions. In: Manchikanti L, Kaye A, Falco F, Hirsch J. (eds). *Essentials of interventional techniques in managing chronic pain*. Springer, Cham; 2018. doi: 10.1007/978-3-319-60361-2-19
14. Дедух Н.В., Малышкина С.В., Керн М., Панков Е.Я. Возрастные изменения межклеточного вещества гиалиновой и коллаген-волоконистой хрящевой ткани // Архив анатомии, гистологии и эмбриологии. 1988. Т. 114, № 4. С. 35–40. [Dedukh NV, Malysheva SV, Kern M, Pankov EY. Age-related changes in the intercellular substance of hyaline and collagen-fibrous cartilage. *Archive of Anatomy, Histology and Embryology*. 1988;114(4):35–40. (In Russ).]
15. Луцик А.А., Колотов Е.Б. Диагностика и лечение спондилоартроза // Хирургия позвоночника. 2004. № 1. С. 55–59. [Lutsik AA, Kolotov EB. Diagnosis and treatment of spondyloarthrosis. *Spine Surgery*. 2004;(1):55–59. (In Russ).]
16. Gries NC, Berlemann U, Moore RJ, Vernon-Roberts B. Early histologic changes in lower lumbar discs and facet joints and their correlation. *Eur Spine J*. 2000;9(1):23–29. doi: 10.1007/s005860050004
17. Hofmann UK, Keller RL, Walter C, Mittag F. Predictability of the effects of facet joint infiltration in the degenerate lumbar spine when assessing MRI scans. *J Orthop Surg Res*. 2017;12(1):180. doi: 10.1186/s13018-017-0685-x
18. Lattig F, Fekete TF, Grob D, et al. Lumbar facet joint effusion in MRI: a sign of instability in degenerative spondylolisthesis? *Eur Spine J*. 2012;21(2):276–281. doi: 10.1007/s00586-011-1993-1
19. Beazell JR, Mullins M, Grindstaff TL. Lumbar instability: an evolving and challenging concept. *J Man Manip Ther*. 2010; 18(1):9–14. doi: 10.1179/106698110X12595770849443
20. Конев В.П., Кривошеин А.Е., Колесов С.В., и др. Морфологические изменения в фасеточных суставах при различных степенях дегенерации межпозвоночных дисков // Современные проблемы науки и образования. 2020. № 2. С. 130–136. [Konev VP, Krivoshein AE, Kolesov SV, et al. Morphological changes in facet joints with various degrees of degeneration of intervertebral discs. *Modern Problems of Science and Education*. 2020;2:130–136. (In Russ).] doi: 10.17513/spno.29658
21. Kim HJ, Kang KT, Son J, et al. The influence of facet joint orientation and tropism on the stress at the adjacent segment after lumbar fusion surgery: a biomechanical analysis. *Spine J*. 2015(8):1841–1847. doi: 10.1016/j.spinee.2015.03.038
22. Ткачев А.М., Епифанов А.В., Акарачкова Е.С., и др. Патфизиологические механизмы дегенерации межпозвоночных дисков // РМЖ. Медицинское обозрение. 2019. Т. 3, № 4-2. С. 72–77. [Tkachev AM, Epifanov AV, Akarachkova ES, et al. Pathophysiological mechanisms of intervertebral disc degeneration. *RMJ. Medical Review*. 2019;3(4-2):72–77. (In Russ).]
23. Gawri R, Rosenzweig DH, Krock E, et al. High mechanical strain of primary intervertebral disc cells promotes secretion of inflammatory factors associated with disc degeneration and pain. *Arthritis Res Ther*. 2014;16(1):R21. doi: 10.1186/ar4449
24. Ma K, Chen S, Li Z, et al. Mechanisms of endogenous repair failure during intervertebral disc degeneration. *Osteoarthritis Cartilage*. 2019;27(1):41–48. doi: 10.1016/j.joca.2018.08.021
25. Fujiwara A, Lim TH, An HS, et al. The effect of disc degeneration and facet joint osteoarthritis on the segmental flexibility of the

lumbar spine. *Spine (Phila Pa 1976)*. 2000;25(23):3036–3044. doi: 10.1097/00007632-200012010-00011

26. Weishaupt D, Zanetti M, Boos N, Hodler J. MR imaging and CT in osteoarthritis of the lumbar facet joints. *Skeletal Radiol*. 1999;28(4):215–219. doi: 10.1007/s002560050503

27. Manchikanti L, Hirsch JA, Falco FJ, Boswell MV. Management of lumbar zygapophysial (facet) joint pain. *World J Orthop*. 2016;7(5):315–337. doi: 10.5312/wjo.v7.i5.315

28. Boswell MV, Manchikanti L, Kaye AD, et al. A best-evidence systematic appraisal of the diagnostic accuracy and utility of facet (zygapophysial) joint injections in chronic spinal pain. *Pain Physician*. 2015;18(4):E497–E533.

29. Saito T, Steinke H, Miyaki T, et al. Analysis of the posterior ramus of the lumbar spinal nerve: the structure of the posterior ramus of the spinal nerve. *Anesthesiology*. 2013;118(1):88–94. doi: 10.1097/ALN.0b013e318272f40a

ОБ АВТОРАХ

Автор, ответственный за переписку:

Потапов Виталий Энгельсович, к.м.н., в.н.с.;
адрес: Российская Федерация, 664003,
Иркутск, ул. Борцов Революции, д. 1;
е-mail: pva454@yandex.ru; eLibrary SPIN: 5349-8690;
ORCID: <http://orcid.org/0000-0001-9167-637X>

Соавторы:

Сороковиков Владимир Алексеевич, д.м.н.,
профессор; е-mail: vasorokovikov@mail.ru;
eLibrary SPIN: 8379-4458;
ORCID: <http://orcid.org/0000-0002-9008-6383>

Ларионов Сергей Николаевич, д.м.н., в.н.с.;
е-mail: snlar@mail.ru; eLibrary SPIN: 6720-4117;
ORCID: <https://orcid.org/0000-0001-9189-3323>

Животенко Александр Петрович, м.н.с.;
е-mail: sivotenko1976@mail.ru; eLibrary SPIN: 8016-5626;
ORCID: <http://orcid.org/0000-0002-4032-8575>

AUTHORS INFO

The author responsible for the correspondence:

Vitaliy E. Potapov, MD, Cand. Sci. (Med.),
Senior Research As-sociate;
address: 664003, Irkutsk, Bortsov Revolitsii street, 1, Russia;
е-mail: pva454@yandex.ru; eLibrary SPIN: 5349-8690;
ORCID: <http://orcid.org/0000-0001-9167-637X>

Co-authors:

Vladimir A. Sorokovikov, MD, Dr. Sci. (Med.),
Professor; е-mail: vasorokovikov@mail.ru;
eLibrary SPIN: 8379-4458;
ORCID: <http://orcid.org/0000-0002-9008-6383>

Sergey N. Larionov, MD, Dr. Sci. (Med.), Senior Research
Associate; е-mail: snlar@mail.ru; eLibrary SPIN: 6720-4117;
ORCID: <https://orcid.org/0000-0001-9189-3323>

Alexandr P. Zhivotenko, Junior Research Associate;
е-mail: sivotenko1976@mail.ru; eLibrary SPIN: 8016-5626;
ORCID: <http://orcid.org/0000-0002-4032-8575>