

## **МРТ ОЦЕНКА СОСТОЯНИЯ КОМПОЗИТНЫХ ИНТЕРФЕРЕНТНЫХ ВИНТОВ ПОСЛЕ РЕКОНСТРУКЦИИ ПЕРЕДНЕЙ КРЕСТООБРАЗНОЙ СВЯЗКИ**

Джамбинова Е.А., Звездкина Е.А., Ахпашев А.А., Агзамов Д.С., Лесняк В.Н.

*Кафедра травматологии и ортопедии, Кафедра травматологии, ортопедии и артрологии ФПК МР, Российский университет дружбы народов  
Федеральный научно-клинический центр специализированных видов медицинской помощи и медицинских технологий ФМБА России*

Артроскопическая хирургия прочно вошла в обиход современного травматолога-ортопеда. При помощи подобных малоинвазивных операций доступно выполнить большинство операций на суставах. Артроскопическая реконструкция передней крестообразной связки также превратилась в рутинную процедуру. Использование различных имплантатов для фиксации трансплантата является предметом дискуссии по настоящее время. Остается не до конца изученным вопрос применения различных материалов в имплантатах. Данная статья посвящена отдаленным результатам применения рассасывающихся или биодеградирующих винтов после реконструкции ПКС с оценкой процесса заживления при помощи МР-томографии. Авторы убедительно показывают наличие процесса деградации материала фиксатора, его минимальную длительность, особенности поведения костной ткани на границе кость/имплантат.

Описаны результаты МРТ-исследования пациентов после реконструкции передней крестообразной связки, а также возможности использования биодеградируемых имплантатов, сроки их нахождения в кости. Дана оценка реакции кости на биодеградируемые винты. В ходе исследования определены сроки биодеградации фиксаторов из полимера полимолочной кислоты и трикальцийфосфата.

*Ключевые слова:* биодеградирующие винты, интерферентные винты, реконструкция передней крестообразной связки.

### **MRI ASSESSMENT OF COMPOSITE INTERFERENCE SCREWS AFTER RECONSTRUCTION OF THE ANTERIOR CRUCIATE LIGAMENT**

Dzhambinova E.A., Zvezdkina E.A., Akhpashev A.A., Agzamov D.S., Lesnyak V.N.

Peoples' Friendship University of Russia, subdepartment of trauma and orthopedics, Moscow  
Federal Research Clinical Center of FMBA, Moscow, Russia

In the article authors describe the results of MRI studies of patients after reconstruction of the anterior cruciate ligament. The potential of biodegradable implants, timing of their location in the bone. The evaluation of bone response to biodegradable screws. The authors defined the terms of biodegradation clips from polylactic acid polymer and tricalcium phosphate.

*Keywords:* biodegradable screws, interference screws, reconstruction of the anterior cruciate ligament.

**Аннотация.** Биоабсорбируемые интерферентные винты в артроскопической хирургии имеют преимущества по сравнению с титановыми винтами, такие как: уменьшение количества артефактов при магнитно-резонансной томографии (МРТ) в послеоперационном периоде, проведение дальнейшей ревизионной пластики ПКС, снижение воздействия металла на организм. Кроме того, исследования показали, что биоразлагаемые винты обеспечивают результаты, равные или превышающие таковые при оперативных вмешательствах с фиксацией металлическими интерферентными винтами [1, 2]. Имеются аналогичные исследования, сравнивающие функционально соответствующую скорость деформации на трупах, в которых не обнаружено никакой разницы между двумя винтами [3], кроме того, количество клинических испытаний показали эквивалентные результаты между металлом и биорассасываемым интерферентным винтом [4-7].

Хотя биорассасываемые винты обеспечивают значительные преимущества в отличие от титановых винтов, существуют некоторые разногласия, такие как реакция на инородное тело, возможная потеря жесткости фиксации трансплантата, быстрая потеря механических свойств имплантата. Исследования на животных показали, что постепенная деградация винта не ставит под угрозу фиксацию трансплантата [8]. Фиксацию биорассасываемым интерферентным винтом оценивали по МРТ в нескольких исследованиях для оценки состояния винта и реакции организма на винт. В нашем учреждении были проведены исследования пациентов после реконструкции передней крестообразной связки (ПКС) ауто трансплантатом из сухожилий полусухожильной и нежной мышц с фиксацией композитным винтом, состоящим из трикальций-фосфата и полимолочной кислоты.

### Материалы и методы

В исследование были включены пациенты в возрасте от 16 до 57 лет с закрытой зоной эпифиза, которым была выполнена пластика ПКС ауто трансплантатом из подколенных сухожилий. Критериями исключения были: предыдущие реконструкции ПКС, повреж-

дение нескольких связок, переломы и значительные хрящевые поражения. Пациенты, которые соответствовали критериям, были осмотрены спустя 2-3 года после операции, получены данные МРТ.

19 пациентов со средним возрастом 30,4 года добровольно участвовали в МР-исследовании, среднее время после операции составило 30,1 месяцев (диапазон 24-49 месяцев).

Участвовали 7 женщин и 12 мужчин, при среднем времени травмы до операции 6,3 месяцев (от 3 недель до 3 лет). У 10 пациентов также были повреждения менисков, у 6 – повреждение медиального мениска, у 4 – латерального мениска. Нами проведена реконструкция ПКС из обычного доступа, использовали биодеградируемый винт Ligafix 60 (60% бета-трикальцийфосфата, 40% полимолочной кислоты d,l-изомер) для фиксации в большеберцовом канале. Диаметр винта варьировался в зависимости от размера канала и составлял 7 или 8мм.

Была проведена единая реабилитационная программа. Пациентам было разрешено ходить с дополнительной опорой на костыли, приступая на оперированную нижнюю конечность сразу после операции. Амплитуда движений 0-90 град, с третьей недели ходьба с полной нагрузкой на оперированную конечность. Большинство пациентов возвратились к спортивным мероприятиям через 6-8 месяцев после операции.

В последующем проводили оценку состояния аутоимплантата по данным МРТ. Все пациенты были исследованы на аппарате с напряжением магнитного поля 1,5 Тесла (Siemens Эспри; Siemens, Малверн). Были получены снимки в аксиальной, сагиттальной и корональной плоскостях. Рассмотрены состояния винта и большеберцового канала. Кроме того, были оценены качество сигнала состояния импланта и костного канала большеберцовой кости. Для оценки состояния винта изучены изменения сигнала около винта, костных каналов и трансплантата.

Оценку степени остеолита вокруг имплантатов производили по классификации Hoffmann et al. и Weiler et al. [Hoffmann G.O. 1995; Bergsma E.J., et al. 1993] (таблица).

Таблица

### Степень остеолита вокруг имплантатов (классификация Hoffmann и Weiler)

Остеолиз	Рентгенологические результаты
0 – Нет остеолита	Не никаких визуальных признаков остеолитических изменений
1 – Слабо-выраженный	Происходят остеолитические изменения в области введения имплантата (область остеолита составляет 1 мм или больше, чем диаметр имплантата)
2 – Умеренный	Проявление расширенного кистозо-подобного остеолита (область остеолита составляет 3 мм или больше, чем диаметр имплантата)
3 – Тяжелый/серьезный	Слияние остеолита в резорбционную полость (при использовании более 1 имплантата)
4 – Нарушенное заживление	Смещение повреждения; секвестрация повреждения или нарушение процесса заживления ткани, связанное с возникновением остеолита

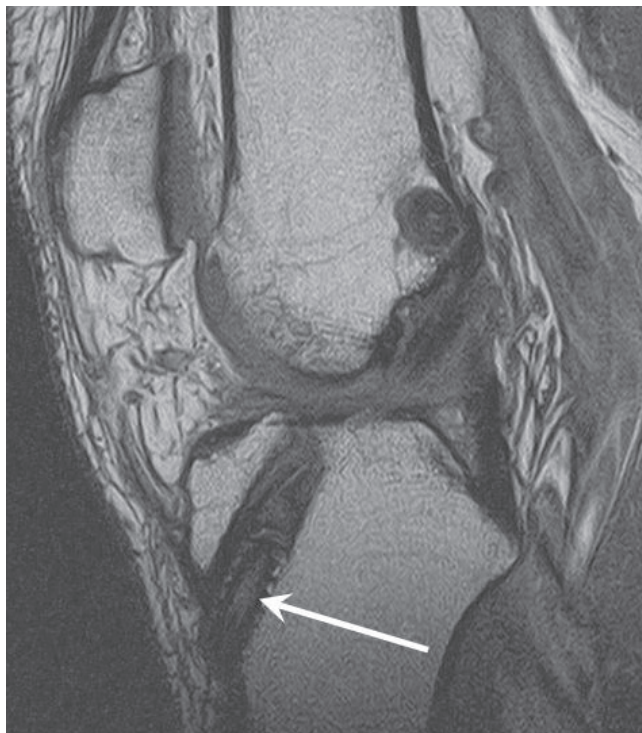


Рис. 2. МР-томограмма в сагиттальной проекции, T2 FSE. В большеберцовом канале визуализируется частично резорбированный винт (стрелка).

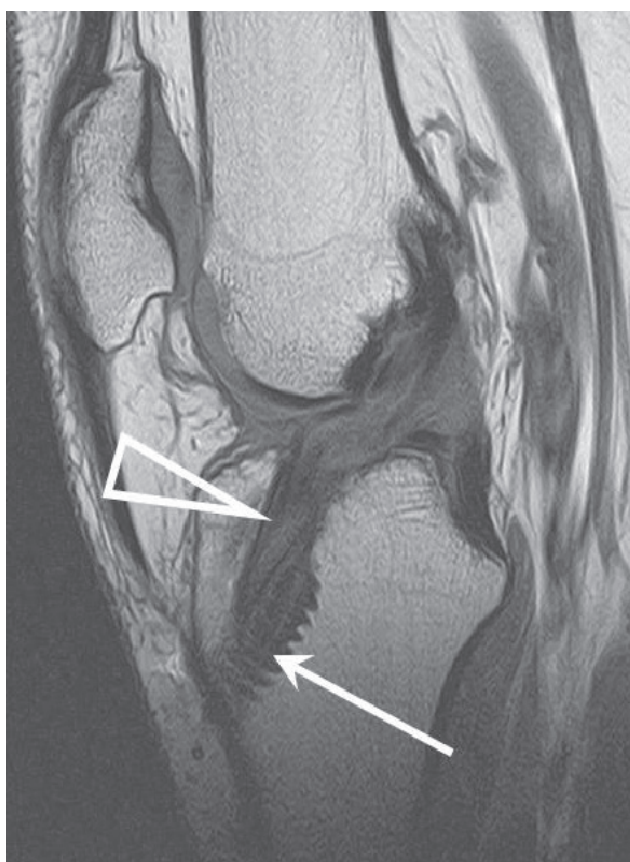


Рис. 1. МР-томограмма в сагиттальной проекции, T2 FSE. В большеберцовом канале визуализируется винт с резьбой (стрелка), расширение костного канала в области прилегания винта (треугольная стрелка)

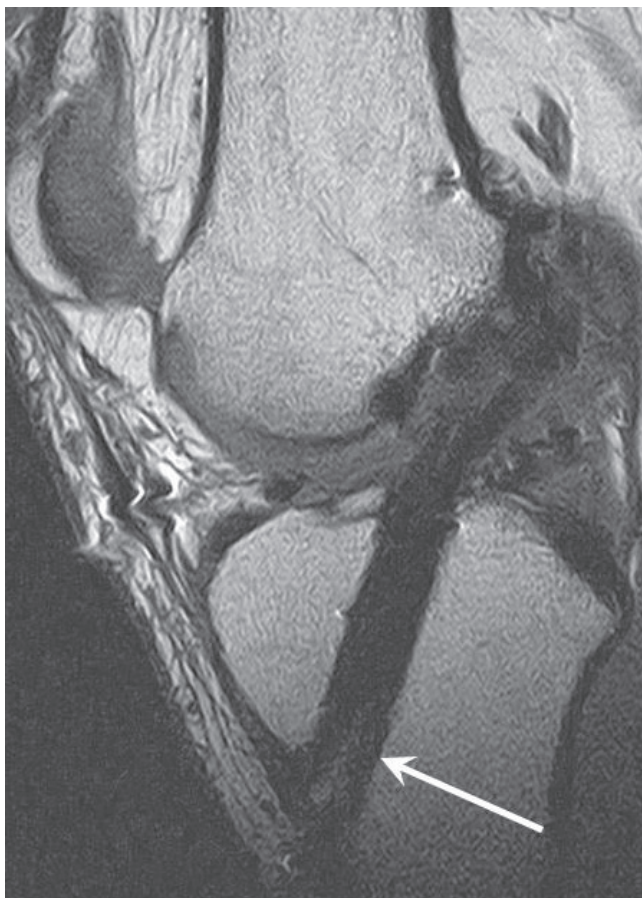


Рис. 3. МР-томограмма в сагиттальной проекции, T2 FSE. Визуализируются остаточные фрагменты винта в большеберцовом канале (стрелка).

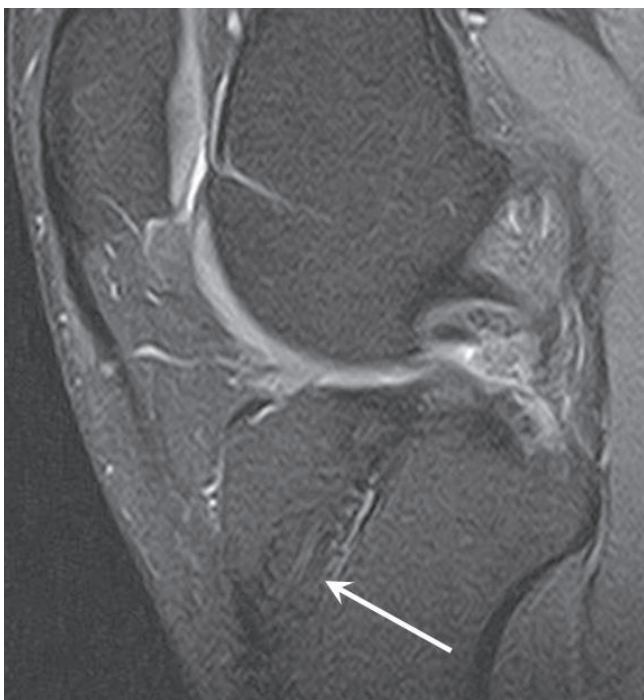

Рис. 4. МР-томограмма в сагиттальной проекции, PD FS FSE. Ремоделирование костного канала: винт в большеберцовом канале не визуализируется, МР-сигнал от тканей внутри канала (стрелка) сопоставим с МР-сигналом от окружающей кости.

### Результаты

У всех пациентов имплантаты из биодеградирующих материалов визуализируются очень хорошо. Все пациенты имели нормаль-

### Литература:

1. Загородний Н.В., Королев А.В., Ахпашев А.А., Ильин Д.О., Хасаншин М.М. Поведение имплантатов в костной ткани согласно МРТ-исследованию. Журнал новости травматологии и ортопедии РУДН, 1-е издание, 2010.
2. Weiler A, Hoffman RF, Stdhelin AC, Bail HJ, Siepe CJ, Sьdkamp NP. Hamstring tendon fixation using interference screws: a biomechanical study in calf tibial bone. *Arthroscopy*. 1998; 14(1): 29-37.
3. Walton M. Absorbable and metal interference screws: comparison of graft security during healing. *Arthroscopy*. 1999; 15(8):818-826.
4. Caborn NM, Urban WP Jr, Johnson DL, Nyland J, Pienkowski D. Biomechanical comparison between Bioscrew and titanium alloy interference screws for bone patellar tendon-bone graft fixation in anterior cruciate ligament reconstruction. *Arthroscopy*. 1997; 13(2):229-232.
5. McGuire DA, Barber FA, Elrod BF, Paulos LE. Bioabsorbable interference screws for graft fix-

ные или близкие к нормальным показатели. Были оценены 19 биодеградируемых винтов на МРТ в данном исследовании, у 15 была видна резьба (рис. 1), у 2 были частично деградированны (рис. 2, 3), у 1 винт полностью резорбировался (рис. 4).

У пациентов (4), у которых отмечалась резорбция винта, время после операции в среднем составляло 34 месяца (диапазон 32-36 месяцев) по сравнению с группой (15), у которых резорбции винта не отмечено, среднее время 28,2 месяцев (диапазон 24-36 месяцев). Кроме того, расширение костного канала большеберцовой кости наблюдали практически у всех пациентов (79%) в области прилегания винта (1-5 мм). В аксиальной плоскости также в 79% отмечена овальная форма большеберцового канала.

### Выводы

МРТ-диагностика показала, что миграции винта в большеберцовом канале не наблюдается. Рассасывание композитного винта (60% бета-трикальцийфосфата, 40% полимолочной кислоты d,l-изомер) происходит не ранее, чем через 32 месяца после операции. Никаких признаков остеолитизиса не наблюдали. Расширение канала выявлено у 15 пациентов (79%).

ation in anterior ligament reconstruction. *Arthroscopy*. 1999; 15(5):463-473.

6. Marti C, Imhoff AB, Bahrs C, Romero J. Metallic versus bioabsorbable interference screw for fixation of bone-patellar tendon-bone autograft in arthroscopic ACL reconstruction. A preliminary report. *Knee Surg Sports Traumatol Arthrosc*. 1997; 5(4):217-221.
7. Keading C, Farr J, Kavanaugh T, Pedroza A. A prospective randomized comparison of bioabsorbable and titanium anterior cruciate ligament interference screws. *Arthroscopy*. 2005; 21(2):147-151.
8. Benedetto KP, Fellingner M, Lim TE, Passler JM, Schoen JL, Willems WJ. A new bioabsorbable interference screw: preliminary results of a prospective, multicenter, randomized clinical trial. *Arthroscopy*. 2000; 16(1):41-48.
9. Weiler A, Peine R, Pashmineh-Azar A, Abel C, Sьdkamp NP, Hoffmann RF. Tendon healing in a bone tunnel, I: biomechanical results after bio-degradable interference fit fixation in a model of

ACL reconstruction in sheep. *Arthroscopy*. 2002; 18(2):113-123.

10. Warden WH, Friedman R, Teresi LM, Jackson DW. Magnetic resonance imaging of bioabsorbable polylactic acid interference screws during the first two years after ACL reconstruction. *Arthroscopy*. 1999; 15(5):474-480.

11. Drogset JO, Grøntvedt T, Myhr G. Magnetic resonance imaging analysis of bioabsorbable interference screws used for fixation of bone-patellar tendon-bone autografts in endoscopic reconstruction of the anterior cruciate ligament. *Am J Sports Med*. 2006; 34(7):1164-69.

12. Lajtai G, Humer K, Aitzetmüller G, Unger F, Noszian I, Orthner E. Serial magnetic resonance imaging evaluation of a bioabsorbable interference screw and the adjacent bone. *Arthroscopy*. 1999; 15(5):481-8.

13. Lajtai G, Noszian I, Humer K, Unger F, Aitzetmüller G, Orthner E. Serial magnetic resonance imaging evaluation of operative site after fixation of patellar tendon graft with bioabsorbable interference screws in anterior cruciate ligament reconstruction. *Arthroscopy*. 1999; 15(7):709-718.

14. Lajtai G, Schmiedhuber G, Aitzetmüller G, et al. Bone tunnel remodeling at the site of biodegradable interference screws used for anterior cruciate ligament reconstruction: 5-year follow-up. *Arthroscopy*. 2001; 17(6):597-602.

15. Fink C, Benedetto KP, Hackl W, Hoser C, Freund MC, Rieger M. Bioabsorbable polyglyconate interference screw fixation in anterior cruciate ligament reconstruction: a prospective computed tomography-controlled study. *Arthroscopy*. 2000; 16(5): 491-498.

16. Ma CB, Francis K, Towers J, Irrgang J, Fu FH, Harner CH. Hamstring ACL reconstruction: a comparison of bioabsorbable interference screw and endo button fixation. *Arthroscopy*. 2004; 20(2):122-128.

17. Buelow J, Siebold R, Ellermann A. A prospective evaluation of tunnel enlargement in anterior cruciate ligament reconstruction with hamstrings: extracortical versus anatomical fixation. *Knee Surg, Sports Traumatol, Arthrosc*. 2002; 10(2):80-85.

18. Radford M, Noakes J, Read J, Wood DG. The natural history of a bioabsorbable interference screws used for anterior cruciate ligament reconstruction with a 4-strand hamstring technique. *Arthroscopy*. 2005; 21(6):707-710.

19. Weiler A, Hoffman R, Stahelin A, Helling HJ. Biodegradable implants in sports medicine: the biologic base. *Arthroscopy*. 2000; 16:305-321.

20. Morgan CD, Gehrmann RM, Jayo MJ, Johnson CS. Histologic findings with a bioabsorbable anterior cruciate ligament interference screw explant after 2.5 years in vivo. *Arthroscopy*. 2002; 18(9):E47.

*Информация об авторах:*

*Джамбинова Екатерина Александровна, клинический ординатор кафедры травматологии и ортопедии РУДН.*

*Звездкина Елена Александровна, к.м.н., ассистент кафедры лучевой диагностики Института Последипломного Образования ФМБА, врач-рентгенолог ФНКЦ ФМБА России.*

*Ахпашев Александр Анатольевич, к.м.н., доцент кафедры травматологии, ортопедии и артрологии ФПК МР РУДН, akhpashev@yandex.ru, +79255448851.*

*Агзамов Джахангир Салимович, д.м.н., проф., заведующий отделением травматологии и ортопедии ФНКЦ ФМБА России.*

*Лесняк Виктор Николаевич - заведующий рентгеновским отделением с кабинетами МРТ ФНКЦ ФМБА России, к.м.н.*