



© Т.В. Красносельских,
Е.В. Соколовский

Государственный медицинский
университет им. акад. И.П. Павлова;
кафедра дерматовенерологии с клиникой,
Санкт-Петербург

ВРОЖДЕННЫЙ СИФИЛИС: СТАРАЯ ПРОБЛЕМА НА ФОНЕ НОВОЙ ЭПИДЕМИОЛОГИЧЕСКОЙ СИТУАЦИИ

■ В обзоре рассмотрены актуальные вопросы клинической и лабораторной диагностики, лечения и профилактики врожденного сифилиса, заболеваемость которым в России в последнее десятилетие заметно возросла. Наиболее высокому риску рождения детей с врожденным сифилисом подвержены женщины, не состоящие на учете в женской консультации, страдающие наркоманией, алкоголизмом.

■ **Ключевые слова:** врожденный сифилис; беременные; диагностика; профилактика

В настоящее время вновь возрос интерес к вопросам диагностики, лечения и профилактики врожденного сифилиса. Это обусловлено тем, что вслед за начавшейся с 1989 года эпидемией приобретенного сифилиса среди взрослого населения последовал закономерный рост заболеваемости врожденным сифилисом (рис. 1).

Врожденный сифилис (*syphilis congenita*) возникает в результате инфицирования плода во время беременности трансплацентарным путем от больной сифилисом матери. Спирохеты проникают в плод уже на ранних сроках беременности, но вплоть до 4–5 месяца в плодах не обнаруживаются какие-либо характерные для сифилиса изменения ввиду отсутствия иммунного ответа.

Врожденный сифилис чаще всего отмечается у детей, родившихся от больных женщин, которые не лечились или получили неполноценное специфическое лечение. Вероятность возникновения врожденного сифилиса зависит от стадии и длительности существования сифилитической инфекции у беременной: чем свежее и активнее сифилис у матери, тем более вероятно неблагоприятное окончание беременности для ребенка. Наибольшему риску внутриутробного заражения плода подвергаются женщины в первые 2 года заболевания. На этот период времени приходится наибольшее количество самопроизвольных аборт и мертворождений. Реже внутриутробное заражение наблюдается у беременных, больных поздними формами сифилиса и очень редко – первичным сифилисом.

Судьба инфицированного сифилисом плода может быть различной. Беременность может закончиться внутриутробной гибелью плода, поздним выкидышем, преждевременными родами, мертворождением либо рождением ребенка с ранними проявлениями заболевания, возникающими сразу после родов или несколько позднее; рождением внешне здоровых детей со стойко положитель-

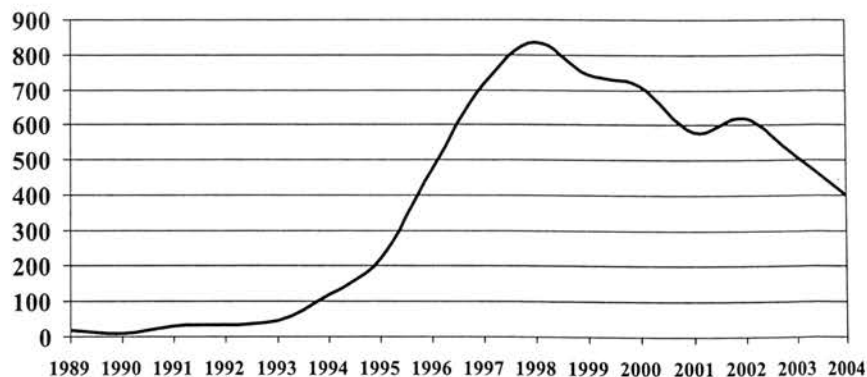


Рис. 1. Абсолютное число случаев врожденного сифилиса, зарегистрированных в России в период с 1989 по 2004 годы

ными серологическими реакциями, у которых в последующем возникают поздние симптомы врожденного сифилиса. Матери, страдающие сифилисом более 2 лет, могут родить здорового ребенка. Последовательные роды у больной сифилисом женщины обычно протекают по следующей схеме: первый ребенок рождается мертвым, второй — с симптомами врожденного сифилиса, последующие дети могут быть здоровыми. Этот так называемый «пестрый» акушерский анамнез следует учитывать при диагностике врожденного сифилиса.

Согласно международной классификации принято выделять:

- сифилис плаценты и плода;
- ранний врожденный сифилис (*syphilis congenita praesox*) — у детей в возрасте до 2 лет. Он может характеризоваться активными проявлениями или протекать латентно. Особенности клинической картины заставляют, в свою очередь, подразделять ранний врожденный сифилис на ранний врожденный сифилис грудного возраста (до 1 года) и ранний врожденный сифилис раннего детского возраста (от 1 до 2 лет);
- поздний врожденный сифилис (*syphilis congenita tarda*) проявляется у детей старше 2-х лет и также может быть манифестным или скрытым.

Сифилис плаценты

Плацента при сифилисе гипертрофирована, масса ее составляет 1:4–1:3 от массы плода (в норме — 1:6–1:5), консистенция плотная, поверхность бугристая, ткань хрупкая, дряблая, легко рвется, окраска пестрая (бледно-розовые и застойные очаги). В самой плаценте бледную трепонему найти трудно, поэтому для обнаружения возбудителя сифилиса берут материал из пуповины, где трепонемы обнаруживаются всегда и в большом количестве.

Сифилис плода

Изменения, произошедшие в плаценте, делают ее функционально неполноценной, способной обеспечить нормальный рост, питание и обмен веществ плода, в результате чего происходит его внутриутробная гибель на 6–7-м месяце беременности. Мертвый плод выталкивается на 3–4-й день, в 80 % случаев в мацерированном состоянии. Мацерированный плод по сравнению с нормально развивающимся плодом такого же возраста имеет значительно меньшие размеры и массу (гипоплазия плода). Кожа мертворожденных плодов ярко-красного цвета, как бы «окровавленная», складчатая, представляется мацерированной: эпидермис разрыхлен и легко сползает обширными пластами. За счет массивного проникновения бледных трепонем поражаются все внутренние

органы и костная система плода. Особенно выраженные изменения обнаруживаются в печени и селезенке — они значительно увеличиваются и уплотняются, а также в легких, ткань которых представляется плотной, безвоздушной, желтоватого или серовато-белого цвета, как при неразрешившейся пневмонии в стадии белого опеченения («белая пневмония»).

Особенно часто поражается у плода костная система, где уже к 6–7-му месяцу внутриутробного развития на границе кости и хряща трубчатых костей имеются изменения по типу остеохондрита. В сомнительных случаях рентгенологическое выявление остеохондрита у мертворожденных плодов является патогномичным симптомом раннего врожденного сифилиса.

Диагностика сифилиса плода основывается на следующих критериях:

- выявление клинических признаков поражения плода и плаценты;
- патолого-анатомическое исследование плода и плаценты; обнаружение бледных трепонем в пуповине и внутренних органах, редко — в плаценте;
- серологическое исследование крови плода;
- рентгенография длинных трубчатых костей;
- клиничко-серологическое обследование матери.

Ранний врожденный сифилис

Если плод, пораженный сифилитической инфекцией, не погибает внутриутробно, то у новорожденного может развиваться следующая стадия врожденного сифилиса — ранний врожденный сифилис (*syphilis congenita praesox*). Его проявления обнаруживаются либо сразу после рождения, либо в течение первых 3–4-х месяцев жизни. В большинстве случаев новорожденные с тяжелыми проявлениями раннего врожденного сифилиса оказываются нежизнеспособными и погибают в первые часы или дни после рождения вследствие функциональной неполноценности внутренних органов и общего истощения.

Внешний вид новорожденного, больного ранним врожденным сифилисом, почти патогномичен: ребенок слабо развит, имеет малую массу тела, кожа его вследствие отсутствия подкожной жировой клетчатки дряблая, цианотичная, складчатая, имеет бледно-землистый или желтоватый цвет. Личико младенца морщинистое («старческое»), размеры головы резко увеличены вследствие гидроцефалии, родничок напряжен, лобные бугры выражены, кожные вены головы расширены. Поведение ребенка беспокойное, он часто кричит, плохо развивается, так как слабость и хронический насморк затрудняют сосание и глотание. Подобное состояние детей, больных врожденным сифилисом, встречается в наши дни достаточно редко. Однако при манифестных формах ранне-

го врожденного сифилиса выявляется целый ряд других характерных признаков.

Поражения кожи и слизистых оболочек могут быть представлены всеми разновидностями типичных вторичных сифилидов (как при приобретенном сифилисе) и особыми симптомами, характерными только для раннего врожденного сифилиса: сифилитическим пемфигиоидом, диффузными инфильтрациями кожи, сифилитическим ринитом.

К наиболее тяжелым и прогностически неблагоприятным симптомам раннего врожденного сифилиса относится сифилитический пемфигиоид. Он существует при рождении ребенка или появляется в течение первой недели жизни. Напряженные пузыри диаметром 1–5 см, заполненные серозным или серозно-геморрагическим содержимым, располагаются на инфильтрированном основании, окружены узкой медно-красной каемкой. Они подсыхают и образуют корки или вскрываются с образованием эрозий ярко-красного цвета, окруженных остатками покрывки. Излюбленной локализацией пузырей являются ладони и подошвы. В их содержимом в большом количестве обнаруживаются бледные трепонемы. Сифилитический пемфигиоид следует дифференцировать со стафилококковым пемфигиоидом.

Диффузная папулезная инфильтрация развивается в первые 1–3 месяца жизни ребенка. Элементы диффузной инфильтрации локализуются чаще на ладонях и подошвах, на лице, в частности, вокруг рта и на подбородке, на ягодицах, задней поверхности бедер и голеней. Пораженная кожа инфильтрируется, складки ее сглаживаются, она становится синюшно-красной, затем коричневатой, блестящей, «лакированной», теряет свою эластичность, в результате чего появляются трещины. Процесс заканчивается пластинчатым шелушением. На местах глубоких трещин остаются рубцы.

Сифилитический ринит (*conuza syphilitica*) возникает сразу после рождения или в течение первого месяца жизни ребенка. Он обусловлен отеком и диффузной воспалительной инфильтрацией слизистой оболочки носа и носовых раковин. При этом наступает сужение просвета полости носа и выраженное затруднение носового дыхания, которое приобретает особый свистящий характер. Затем появляются вязкие слизисто-гнойные или сукровичные выделения из носа, ссыхающиеся в массивные корки, закрывающие носовые ходы. Дыхание ребенка еще более затрудняется, и акт сосания для него становится невозможным. При отсутствии лечения возможен переход процесса в третью, язвенную стадию, когда происходит изъязвление слизистой оболочки носа, переход воспалительного процесса на его хрящевую и

костную основу с последующим рубцеванием, сморщиванием хрящевых и кожных частей, и деформацией носа.

Наиболее типичной формой поражения костной системы при раннем врожденном сифилисе является сифилитический остеохондрит Вегнера, который развивается с 5-го месяца внутриутробного развития. В настоящее время остеохондрит Вегнера I–II степени является наиболее частым активным проявлением раннего врожденного сифилиса. Сущность остеохондрита сводится к нарушению процесса окостенения на границе между хрящом эпифиза и диафизом длинных трубчатых костей, чаще — верхних конечностей. Различают три степени остеохондрита. Первые две определяются только рентгенологически. Остеохондрит III степени проявляется клинически в виде псевдопаралича Парро — отсутствия движений конечности при сохранении нервной проводимости. Для диагностики остеохондрита необходимо делать две рентгенограммы: одну — обоих предплечий с дистальным концом плечевой кости, вторую — обеих голеней с дистальным концом бедренной кости. Рентгенологическое обследование следует производить в первые 3 месяца жизни ребенка, так как в более поздние сроки явления остеохондрита могут самопроизвольно разрешиться.

Кроме перечисленных симптомов, могут наблюдаться и другие проявления заболевания: периоститы и остеопериоститы, поражения внутренних органов, идентичные изменениям, наблюдаемым при сифилисе плода, поражения ЦНС, органа зрения.

Поздний врожденный сифилис (*syphilis congenita tarda*) возникает у больных, ранее имевших признаки раннего врожденного сифилиса, или у детей, у которых врожденный сифилис до этого ничем не проявлялся (длительное бессимптомное течение врожденного сифилиса). К позднему врожденному сифилису относят симптомы заболевания, появляющиеся через 2 и более лет после рождения. Чаще всего они развиваются между 7 и 14 годами, после 30 лет возникают редко.

Клиническая картина активного позднего врожденного сифилиса, в целом, аналогична третичному приобретенному — могут наблюдаться бугорковые и гуммозные сифилиды, поражения нервной системы, внутренних органов, опорно-двигательного аппарата как при третичном сифилисе. Однако наряду с этим при позднем врожденном сифилисе имеют место особые клинические признаки, которые принято подразделять на достоверные (триада Гетчинсона), вероятные и дистрофии (стигмы).

В настоящее время клиническая картина врожденного сифилиса характеризуется следующими особенностями:

- чаще всего врожденный сифилис протекает в скрытой форме или малосимптомно;
- результаты неспецифических серологических реакций нередко бывают отрицательными;
- практически не встречаются тяжелые и обширные поражения кожи (диффузные инфильтрации, пемфигоид);
- наиболее частое активное проявление раннего врожденного сифилиса — остеохондрит Вегнера I–II степени.

Течение и исход беременности на фоне сифилиса в настоящее время характеризуются преобладанием скрытых форм заболевания, значительным снижением частоты поздних выкидышей, преждевременных родов и мертворождений.

Критерии диагностики врожденного сифилиса:

- обнаружение у ребенка клинических проявлений заболевания;
- обнаружение бледной трепонемы в отделяемом сифилидов;
- положительные результаты серологических реакций — микрореакции (МР), РПГА, РИФ-абс, ИФА. За рубежом для подтверждения диагноза и решения вопроса о необходимости лечения проводят тест 19S-IgM-РИФ-абс;
- выявление у матери активных проявлений сифилиса или скрытого заболевания;
- анамнестические данные, свидетельствующие о заболевании сифилисом матери, а также отца;
- акушерский анамнез матери, а также результаты обследования других детей в данной семье.

Диагностика раннего скрытого врожденного сифилиса затруднена в течение первых 3-х месяцев жизни, когда сложно определить, имеет ли место заболевание ребенка или трансплацентарная передача антител от матери. В этих случаях необходимо принимать во внимание анамнез матери (стадия сифилиса, которая характеризует давность инфицирования ребенка, неполноценное, поздно начатое лечение матери или его отсутствие), степень позитивности серологических реакций у ребенка в сравнении с результатами у матери (более выраженная позитивность у ребенка свидетельствует о его заболевании), позитивность серологических тестов на специфические IgM. Поскольку благодаря большой молекулярной массе эти антитела не проникают через нормальную плаценту от матери к плоду, образование трепонемоспецифических IgM-антител в крови ребенка указывает на наличие инфекции у новорожденного. Необходимо подчеркнуть важность своевременного динамического обследования ребенка, начиная с 1-го месяца жизни, в противном случае диагностика скрытого врожденного сифилиса может оказаться запоздалой.

Профилактика врожденного сифилиса должна быть антенатальной и постнатальной.

Антенатальная профилактика включает в себя своевременное выявление и лечение сифилиса у беременных женщин. Принятое в нашей стране обязательное серологическое обследование беременных — в I и III триместрах беременности, а также при поступлении в родильный дом полностью себя оправдывает. Однако в настоящее время эти меры у части беременных не проводятся в силу ряда причин: нестабильности социальных, экономических и межличностных отношений, резкого усиления миграционных процессов, роста полупрофессиональной проституции, раннего начала половой жизни и т.д. Все это приводит к тому, что часть беременных не состоит на учете в женской консультации и не обследуется до родов. Именно поэтому дети, больные врожденным сифилисом, чаще рождаются у юных матерей, женщин, ведущих асоциальный образ жизни, страдающих наркоманией, алкоголизмом, планирующих отказ от ребенка и потому не состоящих на учете в женской консультации.

Постнатальная профилактика заключается в тщательном обследовании и профилактическом лечении новорожденных, матери которых недостаточно лечились в прошлом и во время беременности. В отношении исходов беременностей при серологической резистентности (стойкое сохранение положительных серологических реакций более 12 месяцев после окончания лечения) данные литературы позволяют сделать вывод, что таким женщинам можно гарантировать рождение здорового потомства, если они во время беременности получали противосифилитическое лечение.

Специфическое и профилактическое лечение сифилиса у беременных

В настоящее время, в связи с наличием эффективных и краткосрочных методов лечения, выявление сифилиса перестало играть роль медицинского показания для прерывания беременности. Решение о сохранении или прерывании беременности принимает женщина. Роль врача состоит в проведении своевременного адекватного лечения и оказания психологической поддержки беременной.

Лечение при сроке беременности до 18 недель включительно проводится так же, как лечение вне беременности. *Специфическое лечение* беременных при сроке более 18 недель проводят прокаинпенициллином в течение 10 дней при первичном сифилисе и 20 дней — при вторичном и скрытом раннем сифилисе. Применяют также новокаиновую соль пенициллина в течение 10 или 20 дней соответственно.

Профилактическое лечение показано женщинам, получившим лечение до беременности,

у которых к началу беременности не произошла полная негативация МР, а также всем женщинам, начавшим лечение во время беременности, независимо от ее срока. Профилактическое лечение обычно проводится, начиная с 20-й недели беременности, но при поздно начатом специфическом лечении — непосредственно вслед за ним. Профилактическое лечение также проводят прокаин-пенициллином и новокаиновой солью пенициллина в тех же суточных дозах в течение 10 дней. При непереносимости пенициллинов беременным в качестве альтернативной терапии показано применение полусинтетических пенициллинов или эритромицина.

Лечение и профилактика сифилиса у детей

При рождении ребенка без проявлений сифилиса от нелеченной матери, при поздно начатом специфическом лечении (с 32 недели беременности), при отсутствии негативации МР к моменту родов или серорезистентности у матери, ребенку проводится *профилактическое лечение* натриевой солью бензилпенициллина или новокаиновой солью пенициллина или прокаин-пенициллином в течение 10 дней, либо двумя инъекциями бензатин бензилпенициллина с интервалом 7 дней.

Специфическое лечение детей, больных ранним врожденным сифилисом — манифестным и скрытым — при отсутствии патологии в спинномозговой жидкости проводят натриевой солью бензилпенициллина или новокаиновой солью пенициллина или прокаин-пенициллином в течение 14 дней, либо тремя инъекциями бензатин бензилпенициллина с интервалом 7 дней. При наличии патологических изменений в ликворе не рекомендуется применение дюрантных препаратов пенициллина. При непереносимости бензилпенициллина следует использовать полусинтетические пенициллины — оксациллин, ампициллин. При непереносимости всей группы пенициллинов целесообразно применение цефтриаксона.

Литература

1. Кожные и венерические болезни (руководство для врачей). Под ред. Ю.К. Скрипкина и соавт. — Москва, 1996.
2. Короткий Н.Г., Чиненова Е.Г. Клинико-диагностические особенности раннего врожденного сифилиса // Российский журнал кожных и венерических болезней, 1998; 6: 44–47.
3. Милявская И.Р., Горланов И.А., Качанов В.П. Клинико-эпидемиологическая характеристика раннего врожденного сифилиса в Санкт-Петербурге // Мат. XXXIII науч.-практ. конф. дерматовен., акуш.-гинеко. и урологов Санкт-Петербурга, СПб, 1998: 22.
4. Тихонова Л.И. Обзор ситуации с ИППП. Анализ заболеваемости врожденным сифилисом в Российской Федерации. ИППП, 1999; 1: 15–19.
5. Туманова Е.Л., Васечкина Л.И., Дружок Е.З., Миронова О.С. Клинико-морфологическая характеристика современного раннего врожденного сифилиса // Вестн. дерматол. венерол., 1999; 6: 9–10.
6. Фурнье А. О наследственном сифилисе. Пер. с фр. — М., изд-во Карцева, 1890.
7. Черняева В.И., Ушакова Г.А., Шуйкина Е.П. Особенности течения беременности, родов, исход для матери и плода у больных сифилисом. // Ж. акуш. жен. болезн. — 1998. — Спецвыпуск. — С. 129–130.
8. Чухловина М.Л., Милявская И.Р. Поражение нервной системы при врожденном сифилисе (клинические наблюдения) // Вестн дерматол венерол, 2005; 4: 52–55.
9. Шувалова Т.М., Борисенко К.К. К вопросу о клинике и диагностике раннего врожденного сифилиса. ИППП, 1999; 4: 13–18.
10. Berman S.M. Maternal syphilis: pathophysiology and treatment // Bull World Health Organ, 2004; 82 (6): 433–438.
11. Carey J.C. Congenital syphilis in the 21st century // Curr Womens Health Rep, 2003; 3 (4): 299–302.
12. Deperthes B.D., Meheus A., O'Reilly K., Broutet N. Maternal and congenital syphilis programmes: case studies in Bolivia, Kenya and South Africa // Bull World Health Organ, 2004; 82 (6): 410–416.
13. Dobson S. Congenital syphilis resurgent // Adv Exp Med Biol, 2004; 549: 35–40.
14. Hollier L.M., Harstad T.W., Sanchez P.J. et al. Fetal syphilis: clinical and laboratory characteristics // Obstet. Gynecol, 2001; 97 (6): 947–953.
15. Peeling R.W., Ye H. Diagnostic tools for preventing and managing maternal and congenital syphilis: an overview // Bull World Health Organ, 2004; 82 (6): 439–446.
16. Saloojee H., Velaphi S., Goga Y. et al. The prevention and management of congenital syphilis: an overview and recommendations // Bull World Health Organ, 2004; 82 (6): 424–430.
17. Sheffield J.S., Sanchez P.J., Morris G. et al. Congenital syphilis after maternal treatment for syphilis during pregnancy // Am J. Obstet Gynecol, 2002; 186 (3): 569–573.
18. Walker D.G., Walker G.J. Forgotten but not gone: the continuing scourge of congenital syphilis // Lancet Infect Dis, 2002; 2 (7): 432–436.
19. Wicher V., Wicher K. Pathogenesis of maternal-fetal syphilis revisited // Clin. Infect Dis, 2001; 33 (3): 354–363.
20. Woods C.R. Syphilis in children: congenital and acquired // Semin Pediatr Infect Dis, 2005; 16 (4): 245–257.

CONGENITAL SYPHILIS: THE OLD PROBLEM AGAINST A BACKGROUND OF THE NEW EPIDEMIOLOGIC SITUATION

Krasnoselskikh T.V., Sokolovsky E.V.

■ **Summary:** The essential issues of clinical and laboratory diagnosis, treatment and prevention of congenital syphilis are reviewed. Last decade the number of babies born with congenital syphilis increased significantly in Russia. Those women at highest risk for the disease seem to be alcohol and drug users, as well as those without antenatal care.

■ **Key words:** congenital syphilis; pregnant; diagnosis; prevention