



М.С. Зайнулина

Государственный медицинский университет им. акад. И.П. Павлова, кафедра акушерства и гинекологии, Санкт-Петербург

К ВОПРОСУ О ПАТОГЕНЕТИЧЕСКИХ МЕХАНИЗМАХ ПРЕЖДЕВРЕМЕННОЙ ОТСЛОЙКИ НОРМАЛЬНО РАСПОЛОЖЕННОЙ ПЛАЦЕНТЫ

■ Целью настоящего исследования явилось изучение системных и регионарных механизмов дисфункции эндотелия и тромбофилии в патогенезе преждевременной отслойки нормально расположенной плаценты.

Для выполнения поставленных задач обследовано 340 женщин. В основную группу были включены 72 женщины с преждевременной отслойкой нормально расположенной плаценты. Группы сравнения составили 81 беременная в III триместре физиологически протекающей беременности и 187 беременных в III триместре с гестозом различной степени тяжести.

Среди патогенетических механизмов развития преждевременной отслойки нормально расположенной плаценты исследованы четыре взаимосвязанных друг с другом, приводящих к нарушению кровообращения в межворсинчатом пространстве: нарушение гемодинамики в маточно-плацентарном бассейне, нарушение инвазии трофобласта с неполной децидуальной перестройкой маточно-плацентарных артерий, нарушение целостности синцитиотрофобласта ворсинчатого дерева со снижением местных антикоагуляционных механизмов, а также врожденные тромбофилии.

Преждевременная отслойка нормально расположенной плаценты является важной акушерской проблемой, что связано с высокой материнской смертностью, особенно в случаях гипертензии, индуцированной беременностью. Отслойка плаценты занимает первое место среди причин материнской смертности во время беременности от кровотечения [8]. Среди причин мертворождаемости преждевременная отслойка нормально расположенной плаценты составляет 41,3–55,2% и среди причин детской смертности — 35,6% [10].

К факторам риска преждевременной отслойки нормально расположенной плаценты традиционно относят сосудистую патологию и нарушения гемодинамики матери, что подтверждается очевидной связью преждевременной отслойки плаценты с гипертензией во время беременности и в родах, корреляцией между степенью тяжести гестоза и тяжестью отслойки плаценты, важностью наличия фоновой патологии в виде заболеваний почек, гипертонической болезни [4, 5].

Важным фактором патогенеза преждевременной отслойки нормально расположенной плаценты является нарушение гемодинамики в маточно-плацентарном бассейне. Это последовательные этапы замедления, остановки кровотока, тромбоза и организации материнских форменных элементов в артериальном, капиллярном и венозном звеньях. Нарушения в системе маточно-плацентарного кровотока могут проявляться нарушением артериального притока (при гиповолемии, например, при гестозе, при артериальной гипотонии, аномалиях расположения плаценты, пороках сердца, анемии), нарушением венозного оттока (например, при гипертонусе матки, миомах матки), гиперкоагуляцией и гиперагрегацией форменных элементов крови, нарушением капиллярного кровотока в ворсинах, что наблюдается при гестозе [1, 2].

На протяжении последних лет распространилась точка зрения, что недостаток синтеза NO, являющегося важным регулирующим маточно-плацентарный и плодово-плацентарный кровоток фактором, обуславливает развитие гестоза и ВЗРП [21]. NO обладает вазодилатирующим эффектом, ингибирует агрегацию тромбоцитов, угнетает адгезию нейтрофилов и тромбоцитов к эндотелию, пролиферацию и миграцию гладкомышечных клеток, участвует в регуляции апоптоза и поддержании барьерных функций эндотелия. NO препятствует действию вазоконстрикторов в фетоплацентарной циркуляции, увеличивает перфузионное давление в изолированных котиледонах человеческой плаценты. При физиологически протекающей беременности продукция материнского NO и экспрессия eNOS увеличивается.

Предрасполагающими к преждевременной отслойке нормально расположенной плаценты факторами являются нарушение инвазии трофобласта с неполной децидуальной перестройкой эндометриальных и миометриальных отделов маточно-плацентарных сосудов, в результате чего нарушается гемодинамика в маточно-плацентарном бассейне.

При гестозе и внутриутробной задержке развития плода физиологические изменения спиральных артерий происходят только на их децидуальном участке, от 30 до 50 % спиральных артерий плацентарного ложа вообще не подвергаются внутрисосудистой инвазии трофобласта. В миометриальных сегментах сохраняется обычное анатомическое строение, в результате чего они подвержены адренергическим влияниям благодаря интактному нервному аппарату.

Важным механизмом развития преждевременной отслойки нормально расположенной плаценты может быть активация коагуляции в межворсинчатом пространстве. Это происходит в результате повреждения своеобразного аналога эндотелия — целостности эпителиального покрова ворсинчатого дерева. Ворсины хориона обладают антикоагуляционной системой, препятствующей активации коагуляции в межворсинчатом пространстве, которая представлена мембранами щеточной каймы синцитиотрофобласта, подавляющими агрегацию тромбоцитов, аннексином V, тромбомодулином и системой синтеза оксида азота [14, 16, 18, 19, 20, 22].

Важная роль в патогенезе преждевременной отслойки нормально расположенной плаценты отводится приобретенной и врожденной тромбофилии. Так, в исследовании «случай—контроль» у пациенток с наследственной тромбофилией (дефицит антитромбина III, протеинов C и S, мутации фактора V Leiden, варианты мутации в гене протромбина, гомозиготность термолабильного варианта метилентетрагидрофолатредуктазы (MTHFR)) выявлена повышенная частота преждевременной отслойки плаценты [24].

Целью настоящего исследования явилось изучение системных и регионарных механизмов дисфункции эндотелия и тромбофилии в патогенезе преждевременной отслойки нормально расположенной плаценты.

Материалы и методы исследования

Для выполнения поставленных задач обследовано 340 женщин. В основную группу были включены 72 женщины с преждевременной отслойкой нормально расположенной плаценты. Группы сравнения составили 81 беременная в

III триместре физиологически протекающей беременности и 187 беременных в III триместре с гестозом различной степени тяжести.

У 56 женщин (77,8%) преждевременная отслойка нормально расположенной плаценты развивалась в III триместре беременности, у 14 женщин (19,4%) — в начале первого периода родов, причем средняя продолжительность родов составила около 1 часа, и у 2 женщин (2,8%) — в конце второго периода родов.

У 59 женщин (81,9%) преждевременная отслойка плаценты развивалась на фоне гестоза, из них у 45 (62,4%) на фоне легкого течения гестоза—отеков беременных и нефропатии I степени, у 14 (19,5%) — на фоне тяжелого течения гестоза (нефропатии II, III степени, преэклампсии и эклампсии), у 13 женщин (18,1%) гестоза не было. У 37 женщин (51,3%) наблюдалась легкая степень тяжести отслойки плаценты (до 1/6 площади плаценты), у 27 (37,5%) — средняя степень тяжести (отслойка от 1/6 до 2/3 площади плаценты) и у 8 (11,2%) — тотальная отслойка плаценты.

Изучение кровотока в маточно-плацентарных и плодово-плацентарных сосудах проведено у 24 женщин, у которых в последующем развивалась преждевременная отслойка нормально расположенной плаценты, 66 женщин с физиологическим течением беременности и 153 беременных с гестозом различной степени тяжести.

Иммуногистохимическому исследованию подвергались парафиновые срезы периферических отделов плацент 20 родильниц с физиологическим течением беременности, 14 родильниц с тяжелым течением гестоза и у 19 родильниц с отслойкой плаценты, развившейся на фоне отеков беременных (6 родильниц) и без клинической картины гестоза, и препаратов базальной пластики, полученных при операции кесарева сечения от 37 женщин (10 с физиологическим течением беременности, 11 с тяжелым течением гестоза и 16 с преждевременной отслойкой нормально расположенной плаценты), для выявления в них эпитопов фактора Виллебранда, тромбомодулина и eNOS. Для выявления данных антигенов использовались первичные антитела компании DakoCytomation и системы визуализации LCAB Kit той же компании. Продукт реакции в виде коричневых преципитатов после выявления пероксидазы диаминобензидиновой меткой визуализировался светооптически в микроскопе Micros 200 (Австрия). Препараты исследовались при увеличении в 90 и 400 раз. Количественная оценка продуктов реакции в соответствующих структурах исследовалась в двадцати полях зрения при увеличении в 400 раз.

Содержание в крови матери основного плацентарного антикоагулянта аннексина V методом иммуноферментного анализа с помощью наборов «Human Annexin V ELISA» производства Bender Medsystems (Австрия) проведено у 72 женщин с преждевременной отслойкой нормально расположенной плаценты, 187 женщин с гестозом различной степени тяжести и 81 женщины с физиологическим течением беременности.

Обследование на врожденные дефекты системы гемостаза: мутацию FV Leiden, полиморфизм G/A-455 в гене фибриногена, полиморфизм 4G/5G в гене PAI-1, полиморфизм C677-T в гене MTHFR, полиморфизм P1 A1/A2 в гене GpIIIa, мутацию G20210 -A в гене протромбина методом ПЦР было проведено у 61 женщины с отслойкой плаценты, 21 женщины с физиологическим течением беременности, и у 54 — с гестозом различной степени тяжести.

Полученные в процессе исследования медико-биологические данные обрабатывались на ЭВМ типа IBM-PC с помощью программной системы STATISTICA for Windows (версия 5.11). Сравнение количественных показателей в исследуемых группах проводилось с использованием критериев Манна-Уитни и модуля ANOVA. Критерием статистической достоверности получаемых выводов считали общепринятую в медицине величину $P < 0,05$.

Результаты исследования и их обсуждение

В настоящее время сформировался взгляд на преждевременную отслойку нормально расположенной плаценты как на типичное осложнение патологических состояний и заболеваний, сопро-

вождающихся патологией сосудистой стенки и нарушениями гемостаза, таких, как гестоз, заболевание почек, гипертоническая болезнь, васкулиты. Вместе с тем, по данным В.Н. Серова и А.Д. Макацария [2], у $29,8 \pm 3,22\%$ женщин с отслойкой плаценты патологии не обнаруживается. В связи с этим представляет интерес изучение механизмов преждевременной отслойки плаценты как у женщин с гестозом, так и у тех, у кого преждевременная отслойка плаценты произошла без очевидного преморбидного фона.

У женщин без клинической картины гестоза с развившейся в последующем преждевременной отслойкой нормально расположенной плаценты наблюдалось повышение систоло-диастолического отношения, индекса сосудистой резистентности кровотоку и пульсационного индекса в обеих маточных артериях по сравнению с физиологическим течением беременности, что свидетельствует в пользу важной роли гемодинамических нарушений в маточно-плацентарном бассейне в генезе преждевременной отслойки плаценты (табл. 1).

Нарушение перфузии в маточно-плацентарном бассейне может быть связано с нарушением гемодинамики вследствие неполной инвазии трофобласта и неполной децидуальной перестройки эндометриальных отделов маточно-плацентарных сосудов, в результате чего повышается сосудистая резистентность кровотоку в маточных артериях.

При отслойке плаценты без гестоза, а также на фоне патологической прибавки массы и при тяжелом течении гестоза наблюдалось статистически достоверное повышение количества маточно-плацентарных артерий, имеющих эндотелиальную выстилку с положительной ре-

Таблица 1

Результаты доплерометрии кровотока в маточных артериях и артерии пуповины у женщин с физиологическим течением беременности и у женщин без гестоза с развившейся в последующем отслойкой плаценты

Группа/Показатель	Физиологическое течение беременности, N = 66	Преждевременная отслойка нормально расположенной плаценты без гестоза, N = 6
СДО в артерии пуповины	$2,36 \pm 0,07$	$2,97 \pm 0,24$
ИР АП	$0,53 \pm 0,01$	$0,67 \pm 0,03$
ПИ АП	$0,85 \pm 0,03$	$1,00 \pm 0,07$
СДО правой маточной артерии	$1,71 \pm 0,06$	$2,92 \pm 0,04^*$
ИР ПМА	$0,44 \pm 0,02$	$0,65 \pm 0,04^*$
ПИ ПМА	$0,57 \pm 0,02$	$1,15 \pm 0,18^*$
СДО левой маточной артерии	$1,78 \pm 0,03$	$2,92 \pm 0,03^{**}$
ИР ЛМА	$0,41 \pm 0,02$	$0,65 \pm 0,02^*$
ПИ ЛМА	$0,58 \pm 0,04$	$1,14 \pm 0,13^{**}$

* — $p < 0,05$; ** — $p < 0,01$; *** — $p < 0,001$.

акцией на тромбомодулин и фактор Виллебранда, а также повышение среди них процента артерий с узким просветом. Кроме того, при преждевременной отслойке нормально расположенной плаценты как с минимальными клиническими проявлениями гестоза—патологической прибавкой массы, так и без клиники гестоза, наблюдался более высокий процент маточно-плацентарных артерий с положительным продуктом реакции на тромбомодулин, а также более высокий процент среди них артерий с узким просветом, чем при тяжелом гестозе (табл. 2).

Наличие положительной реакции эндотелия маточно-плацентарных артерий базальной пластинки на тромбомодулин и фактор Виллебранда, а также большой процент артерий с узким просветом и положительной реакцией на маркеры эндотелия свидетельствует в пользу неполной децидуальной перестройки эндометриальных отделов маточно-плацентарных артерий при преждевременной отслойке нормально расположенной плаценты и тяжелом гестозе вследствие нарушения первой волны инвазии трофобласта. Эти данные согласуются с результатами других исследователей. Так, Brosens I. et al. [6], а также Sheppard B.L., Bennar I. [23] и Khong T.Y. et al. [12] показали, что при гестозе миометральные сегменты спиральных артерий сохраняли эндотелий, среднюю оболочку и эластические мембраны, а главное — узкий просвет. По данным Милованова А.П. [3], не только миометральные, но и эндометриальные отделы артерий при гестозе не претерпевают гестацонных изменений, т. е. имеется недостаточность

и первой волны инвазии трофобласта. Неадекватная перестройка спиральных артерий децидуальной оболочки и миометрия не специфична для гестоза, а характерна для ВЗРП, диабета, аутоиммунных заболеваний и привычного невынашивания [15].

Наличие у синцитиотрофобласта системы как способствующей, так и препятствующей активации коагуляции в межворсинчатом пространстве, является предметом изучения исследователей в последние годы. Несмотря на огромную поверхность ворсин и площадь их контакта с материнской кровью, кровь в межворсинчатом пространстве не сворачивается, и это обеспечивается многокомпонентной системой антикоагулянтных факторов, экспрессирующихся на мембране синцитиотрофобласта. Все это, несомненно, позволяет провести аналогии между синцитиотрофобластом и эндотелием сосудов.

Аннексин V является основным антикоагулянтным плацентарным протеином и обладает мощными антикоагулянтными способностями *in vitro*. Предположительно, аннексин V образует своеобразный «шит» на поверхности фосфолипидов, защищая их от контакта с факторами свертывания. Вытеснение аннексина V (или разрушение аннексин-V-шита) сопровождается обнажением фосфолипидов, инициацией процесса коагуляции в межворсинчатом пространстве.

Если по мере нарастания тяжести гестоза наблюдалось достоверное увеличение содержания аннексина V в периферической крови, то при преждевременной отслойке нормально располо-

Таблица 2

Экспрессия тромбомодулина и фактора Виллебранда эндотелием эндометриальных сегментов маточно-плацентарных артерий

Группа обследованных/ Показатель	Физиологическое течение беременности, N = 10	Отслойка плаценты без гестоза и с пат. прибавкой массы тела, N = 16	Тяжелое течение гестоза, N = 11
Количество маточно-плацентарных артерий с равномерным присутствием продукта реакции на тромбомодулин, %	35,48 ± 1,08	73,62 ± 1,5***	58,58 ± 1,97***
Количество артерий с узким просветом с реакцией на тромбомодулин, %	12,53 ± 0,91	61,32 ± 1,3***	24,52 ± 1,0***
Количество маточно-плацентарных артерий с равномерным присутствием продукта реакции на фактор Виллебранда, %	32,42 ± 1,7	63,9 ± 1,31***	70,8 ± 1,52***
Количество артерий с узким просветом с реакцией на фактор Виллебранда, %	14,41 ± 1,08	51,43 ± 1,66***	37,14 ± 1,52***

* — $p < 0,05$; ** — $p < 0,01$; *** — $p < 0,001$.

женной плаценты — достоверное снижение его содержания (рис. 1).

Механизмы обнаружения аннексина V в периферической крови недостаточно ясны. Так, в исследованиях Wang X и соавт. [25], показано, что аннексин V не имеет сигнального пептида, т. е. не секретируется в кровь. Попадание в материнский кровоток аннексина V возможно в результате вытеснения его атифосфолипидными антителами, либо вследствие разрушения синцитиотрофобласта. Гипотеза о синцитиотрофобластических мембранах (StM) как источнике появления аннексина V в периферической крови подтверждается обнаружением в периферической крови беременных с физиологическим течением беременности и гестозом элементов синцитиотрофобластических мембран [9].

По-видимому, снижение содержания аннексина V в кровотоке показывает степень повреждения синцитиотрофобласта, поскольку имеется связь падения его уровня со степенью тяжести отслойки плаценты (рис. 2), а также имеется высокая степень корреляционной связи уровня аннексина V в крови и иммунореактивности синцитиотрофобласта на тромбомодулин (коэффициент корреляции $-0,98$).

Аннексин V является не единственным фактором антикоагулянтной защиты в межворсинчатом пространстве. У женщин как с преждевременной отслойкой нормально расположенной

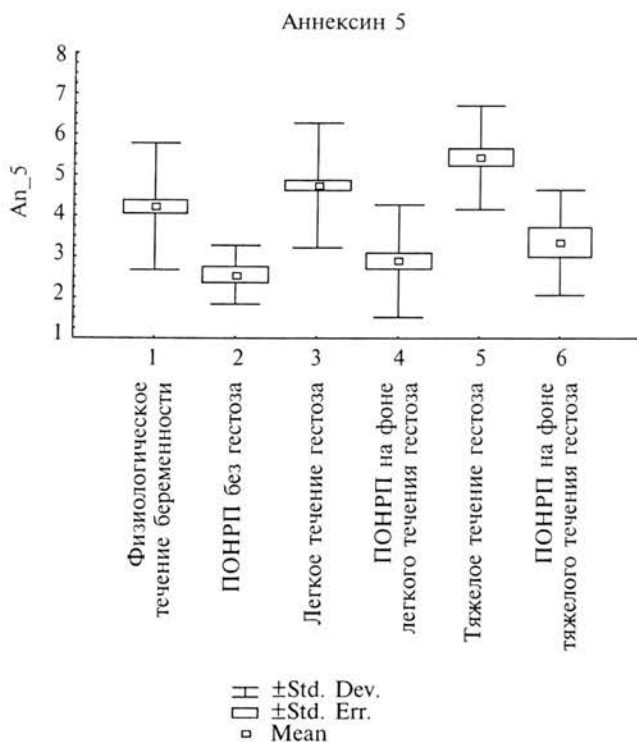


Рис. 1. Динамика аннексина V при гестозе и преждевременной отслойке нормально расположенной плаценты

плаценты без гестоза, так и с преждевременной отслойкой плаценты и патологической прибавкой массы тела, а также с тяжелым течением гестоза наблюдалось достоверное уменьшение процента ворсин, в которых отмечено равномерное окрашивание синцитиотрофобласта на тромбомодулин. При преждевременной отслойке плаценты без гестоза и на фоне минимальной клинической картины гестоза наблюдается такой же процент окрашивания синцитиотрофобласта и интенсивность окрашивания, как при тяжелом течении гестоза (табл. 3).

Полученные нами результаты по снижению процента иммунореактивности синцитиотрофобласта и интенсивности иммунореактивности на тромбомодулин могут быть объяснены возможными мутациями в гене тромбомодулина. На возможную связь мутаций в гене тромбомодулина и эмбриональными и плодовыми потерями указывали также F. Franchi et al. [11].

Нами было выявлено также снижение иммунореактивности и интенсивности иммунореактивности синцитиотрофобласта на eNOS у женщин с преждевременной отслойкой нормально расположенной плаценты без гестоза и с тяжелым гестозом, что свидетельствует в пользу дефицита оксида азота в межворсинчатом пространстве. У женщин с отслойкой плаценты как без гестоза, так и с патологической прибавкой массы тела, а также с тяжелым течением гестоза без отслойки плаценты наблюдалось достоверное уменьшение процента ворсин с равномерным окрашиванием синцитиотрофобласта на eNOS. При преждевременной отслойке плаценты без гестоза и на фоне минимальной клинической картины гестоза наблюдается такой же

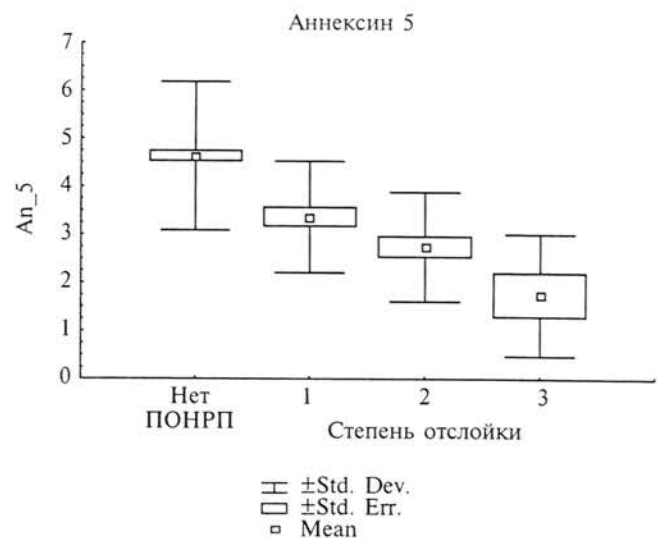


Рис. 2. Содержание аннексина V в крови женщин с различной степенью тяжести отслойки плаценты

Таблица 3

Экспрессия тромбомодулина и eNOS синцитиотрофобластом плацент женщин с физиологическим течением беременности, отслойкой плаценты и гестозом

Группа обследованных/ Показатель	Физиологическое течение беременности, N = 20	Отслойка плаценты без гестоза, N = 13	Отслойка плаценты с патологической прибавкой массы тела, N = 6	Тяжелое течение гестоза, N = 14
Количество ворсин с равномерным присутствием продукта реакции на тромбо- модулин, %	98,66 ± 0,76	66,87 ± 3,73***	68,0 ± 4,48***	71,41 ± 3,11***
Интенсивность окрашивания на тромбомодулин синцитиотрофобласта, %	100 ± 0	33,3 ± 3,77***	26,64 ± 8,49***	44,4 ± 5,55***
Количество ворсин с равномерным присутствием продукта реакции на eNOS, %	97,35 ± 2,25	58,28 ± 2,12***	57,5 ± 3,16***	54,17 ± 3,21***
Интенсивность окрашивания на eNOS синцитиотрофо- бласта, %	100 ± 0	58,75 ± 4,2***	55,72 ± 3,88***	49,9 ± 4,32***

* — $p < 0,05$; ** — $p < 0,01$; *** — $p < 0,001$.

Таблица 4

Частота врожденных дефектов системы гемостаза у женщин с преждевременной отслойкой нормально расположенной плаценты и без отслойки плаценты

Группа/Показатель	Обследованные без отслойки плаценты, N = 75	Обследованные с отслойкой плаценты, N = 61	Всего, N = 136
Мутация фактора V Leiden	8(10,7%)	3(5%)	11(8,1%)
Полиморфизм G/A-455 в гене фибриногена	20(26,7%)	12(19,7%)	32(23,6%)
Полиморфизм C677-T в гене MTHFR	22(29,4%)	38*** (62,3%)	60(44,2%)
Полиморфизм 4G/5G в гене PAI-1	17(22,7%)	15(24,6%)	32(23,6%)
Полиморфизм PI A1/A2 в гене GpIIIa	8(10,7%)	18** (29,5%)	26(19,2%)
Мутация G20210-A в гене протромбина	1(1,4%)	2(3,3%)	3(2,2%)

* — $p < 0,05$; ** — $p < 0,01$; *** — $p < 0,001$.

процент окрашивания синцитиотрофобласта и интенсивность окрашивания, как при тяжелом течении гестоза (табл. 3).

Важным патогенетическим фактором преждевременной отслойки нормально расположенной плаценты может служить наличие врожденных дефектов системы гемостаза, которые создают неблагоприятный преморбидный фон и способствуют проявлению гиперкоагуляции в межворсинчатом пространстве. Как видно из табл. 4, у женщин с преждевременной отслойкой нормально расположенной плаценты наблюдалась достоверно более высокая частота встречаемости полиморфизма C677-T в гене MTHFR (62,3% по сравнению с 29,4% у женщин без отслойки плаценты) и частоты полиморфизма PI A1/A2 в гене Gp IIIa (29,5% по сравнению с 10,7% у обследованных без отслойки плаценты).

Мы не выявили гомозиготных мутаций фактора V у обследованных с преждевременной от-

слойкой плаценты. Гомозиготный полиморфизм MTHFR наблюдался у 4 женщин с отслойкой плаценты (6,6%), гомозиготный полиморфизм в гене фибриногена — у 2 женщин с отслойкой (3,3%) и 4 женщин с гестозом (9,1%), гомозиготный полиморфизм рецепторов тромбоцитов — у 2 женщин с отслойкой (3,3%). Все обследованные с полиморфизмом PAI-1 были гомозиготны.

У женщин с преждевременной отслойкой плаценты выявлено достоверное увеличение процента сочетания двух и более полиморфизмов генов факторов, регулирующих гемостаз и достоверно меньшее число женщин, не имеющих врожденных дефектов системы гемостаза. Так, сочетание трех дефектов наблюдалось в 18,1% случаев, сочетание двух дефектов — в 26,3% случаев и отсутствие дефектов — в 14,8% случаев, в то время как при физиологическом течении беременности сочетание трех дефектов не наблюдалось, сочетание двух дефектов было в 4,8% и

отсутствие врожденных дефектов системы гемостаза — у 64% обследованных ($p < 0,01$, $p < 0,01$, $p < 0,001$ соответственно).

Таким образом, среди патогенетических механизмов развития преждевременной отслойки нормально расположенной плаценты необходимо выделить четыре взаимосвязанных друг с другом механизма, приводящие к нарушению кровообращения в межворсинчатом пространстве: нарушение гемодинамики в маточно-плацентарном бассейне, нарушение инвазии трофобласта с неполной децидуальной перестройкой маточно-плацентарных артерий, нарушение целостности синцитиотрофобласта ворсинчатого дерева со снижением местных антикоагуляционных механизмов, а также приобретенные и врожденные тромбофилии.

Литература

1. Айламазян Э.К., Зайнулина М.С., Петрищев Н.Н. К вопросу о маркерах повреждения сосудистой стенки при позднем гестозе // Журн. акуш. и женск. бол. — 1998. — Вып. 1. — С. 19–23.
2. Зайнулина М.С., Петрищев Н.Н. Эндотелиальная дисфункция и ее маркеры при гестозе // Журн. акуш. и женск. бол. — 1997. — Вып. 1. — С. 59–62.
3. Милованов А.П. Патология системы: мать-плацента-плод.: Руководство для врачей. — М.: Медицина, 1999. — 448 с.
4. Серов В.Н., Макацария А.Д. Тромботические и геморрагические осложнения в акушерстве. — М.: Медицина, 1987. — 288 с.
5. Шехтман М.М. Руководство по экстрагенитальной патологии у беременных. — М.: Триада, 1999. — 816 с.
6. Brosens I., Renaer M. On the pathogenesis of placental infarcts in pre-eclampsia // J. Obstet. Gynaecol. Br. Commonw, Sep.1972, 79(9). — P. 794–9.
7. Brosens J.J., Pijnenborg R., Brosens I.A. The myometrial junctional zone spiral arteries in normal and abnormal pregnancies // Am. J. Obstet. Gynecol. — 2002, 187(5).
8. Chichakli L.O., Atrash H.K., MacKay A.P., Musani A.S., Berg C.J. Pregnancy-related mortality in the United States due to hemorrhage: 1979–1992. Obstet. Gynaecol. — 1999, 94(5 Pt 1). — P. 721–5.
9. Cockell A.P., Learmont J.G., Smarason A.K., Redman C.W., Sargent I.L., Poston L. Human placental syncytiotrophoblast microvillous membranes impair maternal vascular endothelial function // Br. J. Obstet. Gynaecol. — 1997, Feb., 104(2). — P. 235–40.
10. Jurgens H., Lindemann G., Raber G. Precocious loosening of placenta and infant mortality / Zentralbl. Gynakol., 1974, Jun. 21, 96(25). — P. 785–92.
11. Franchi F., Bigussi E., Cetin I., Facchetti F., Radaelli T., Bozzo M., Pardi G., Faioni E. M. Mutations in the trombosmodulin and the endothelial protein C receptor genes in the women with lat loss // British Journal of Haematology. — 2001. — 01-Sep., 114(3). — P. 641–6.
12. Khong T.Y., Sawyer I.H., Heryet A.R. // An immunohistologic study of endothelialization of uteroplacental vessels in human pregnancy — evidence that endothelium is focally disrupted by trombosplast in preeclampsia. Am. J. Obstet. Gynaecol. — 1992. — Sep., 167930. — P. 751–6.
13. Knight M., Redman C.W., Linton E.A., Sargent I.L. Shedding of syncytiotrophoblast microvilli into the maternal circulation in preeclamptic pregnancies // Br. J. Obstet. Gynaecol. — 1998, Jun., 105(6). — P. 632–40.
14. Krikun G., Lockwood C.J., Wu X.X., Zhou X.D., Guller S., Calandri C., Guha A., Nemerson Y., Rand J.H. The expression of the placental anticoagulant protein, annexin V, by villous trophoblasts. Immunolocalization and in vitro regulation. Placenta 1994; 15: 601–12.
15. Labarrere C.A., Faulk W.P. Antigenic identification of cells in spiral artery trophoblast invasion: validation of histologic studies by triple-antibody immunocytochemistry // Am. J. Obstet. Gynaecol. — 1994. — Jul., 171(1). — P. 165–171.
16. Nishida H., Masamichi S., Kurechi K., Asada A., Kubo S., Funakawa H. Fetal growth curve of Japanese. Acta Neonat Jpn, 1984; 20: 90–97.
17. Rand J.H., Wu X.X., Andree H.A., lockwood C.J., Guller S., Scher J., Harpel P.C. Pregnancy loss in the antiphospholipid-antibody syndrome — a possible thrombotic mechanism // N. Engl. J. Med. — 1997, Jul., 17, 337(3). P. 154–60.
18. Rand J.H., Wu X.X., Guller S., Gil J., Guha A., Scher G., Lockwood C.J. Reduction of annexin V (placental anticoagulant protein-1) on placental villi of women with antiphospholipid antibodies and recurrent spontaneous abortion // Am. J. Obstet. Gynecol. — 1994, Dec., 171(6). — P. 1566–72.
19. Rand J.H., Wu X., Guller S., Scher J. Antiphospholipid immunoglobulin G antibodies reduce annexin V levels on syncytiotrophoblasts apical membranes and in culture media of placental villi // Am. J. Obstet. Gynecol. — 1997, Oct., 177(4). — P. 918–23.
20. Rand J.H., Wu X.X., Guller S., Gil J., Guha A., Scher J., Lockwood C.J. Reduction of annexin V (placental anticoagulant protein) on placental villi of women with antiphospholipid antibodies and recurrent spontaneous abortion // Am J. Obstet Gynecol. — 1994; 171: 1566–1572.
21. Rutherford R.A., McCarthy A., Sullivan M.H., Elder M.J., Polak J.M., Wharton J. Nitric oxide synthase in human placenta and umbilical cord from normal, intrauterine growth-related and preeclamptic pregnancies // Br. J. Pharmacol. — 1995, Dec., 116(8). — P. 3099–109.
22. Sato Y. Distribution and motion of calphobindin in the human body. Acta Obstet Gynaecol Jpn. — 1991, 43:65–72.
23. Sheppard B.L., Bonnar J. Uteroplacental hemostasis in intrauterine fetal growth retardation. Semin. Thromb. Hemost. — 1999, 25(5). — P. 443–6.
24. Verspyck E., Le Cam-Duchez V., Borg J.Y., Marpeau L. Inherited thrombophilia and pregnancy // J. Gynaecol. Obstet. Biol. Reprod. (Paris). — 2000, May, 29(3). — P. 227–9.
25. Wang X., Campos B., Kaetzel M.A., Dedman J.R. Secretion of annexin V from cultered cells requires a signal peptide. Placenta. — 2001, Nov., 22(10). — P. 837–45.