

Э. В. Комличенко,
Б. Л. Цивьян, Р. В. Уракова

Отделение гинекологии
Александровской больницы,
Санкт-Петербург

ВНЕМАТОЧНАЯ БЕРЕМЕННОСТЬ — СОВРЕМЕННЫЕ АСПЕКТЫ ДИАГНОСТИКИ И ЛЕЧЕНИЯ. КЛИНИКО-ЭКОНОМИЧЕСКИЙ ЭФФЕКТ ИСПОЛЬЗОВАНИЯ СОВРЕМЕННЫХ МЕДИЦИНСКИХ ТЕХНОЛОГИЙ В ЛЕЧЕНИИ ТРУБНОЙ БЕРЕМЕННОСТИ

■ В статье представлены результаты диагностики и лечения эктопической беременности у 768 пациенток с использованием новых эндовидеохирургических технологий. Предложен оригинальный алгоритм диагностики эктопической беременности и методика реинфузии крови при проведении лапароскопической операции. Сделан вывод о том, что лапароскопия является ведущим методом диагностики и лечения этой патологии.

■ **Ключевые слова:** внематочная беременность, лапароскопия, алгоритм диагностики и лечения.

Актуальность проблемы

Внематочная беременность до настоящего времени является одной из основных проблем акушерства и гинекологии. Актуальность этой проблемы обусловлена стабильно высокой распространенностью внематочной беременности, что вызывает высокую степень опасности для жизни женщины. Число больных, госпитализированных в гинекологический стационар с подозрением на эктопическую беременность, варьируется в пределах 1–12%. Внематочная беременность служит основной причиной смерти женщин в I триместре беременности. Относительный риск летального исхода при внематочной беременности в 10 раз выше, чем при родах, и в 50 раз — чем при искусственном аборте [Борисов А.Е., Цивьян Б.Л. и др., 2002].

Материал и методы

Нами проведен анализ 1168 историй болезни пациенток, проходивших стационарное лечение в гинекологических отделениях Александровской больницы Санкт-Петербурга по поводу внематочной беременности в период 1996–2002 г. (таблица).

Результаты исследования и их обсуждение

Результаты исследования показывают, что из 11–13% больных, поступающих на лечение в стационар с диагнозом внематочная беременность, данный диагноз подтверждается в каждом четвертом случае. Больные с эктопической беременностью составляют 2,4–3,5% всех пациенток гинекологического стационара. Из всех производимых гинекологических оперативных вмешательств операции при внематочной беременности составили 3,9–5%.

В ходе исследования выявлена тенденция роста заболеваемости эктопической беременностью, на что влияют следующие факторы: раннее половое созревание (пик наступления менархе за последний год приходится на возраст 11–13 лет), раннее начало половой жизни, беспорядочные половые связи, низкий социальный статус (наркомания, алкоголизм, детская проституция) и, как следствие, рост числа заболеваний передающихся половым путем. Причиной возникновения внематочной беременности являются перенесенные воспалительные заболевания женских половых органов. Аборты вследствие сопровождающих их воспалительных заболеваний и других анатомических и функциональных нарушений в органах женской половой сферы также занимают значительное место среди причин, ведущих к возникновению эктопической беременности.

За последнее время в структуре причинных факторов, ведущих к возникновению внематочной беременности, возрастает значение оперативных вмешательств на маточных трубах. В urgentной гинекологии практический врач чаще всего сталкивается с

нарушенной трубной беременностью, имеющей разнообразные клинические проявления: от незначительно выраженных симптомов до ярких признаков внутреннего кровотечения (рис. 1).

Установлено, что у 87% больных заболевание носило малосимптомный характер, было связано с задержкой менструации, нарушением менструальной функции, появлением тянущих болей внизу живота. У 3% больных картина заболевания складывалась из симптомов острого внутрибрюшного кровотечения, геморрагического шока, сопровождающегося выраженным болевым приступом, головокружением, тошнотой, рвотой, потерей сознания, что соответствует тяжести состояния больных при поступлении (рис. 2).

Диагностика внематочной беременности в ряде случаев представляет известную трудность, в связи с чем правильный диагноз в момент поступления устанавливается далеко не у всех пациенток. Особенно это касается больных с ранними сроками прогрессирующей трубной беременности без четкой клинической картины заболевания (рис. 2).

Активное использование современных медицинских технологий (СМТ) в диагностике и лечении urgentных гинекологических заболеваний нами осуществляется с 1999 года. Обязательные методы диагностики включают:

- УЗИ органов малого таза с использованием трансвагинального датчика;
- анализ крови на ХГЧ;
- гистероскопия с биопсией эндометрия;
- лапароскопия.

Диагностическая ценность каждого из перечисленных методов неравнозначна, каждый конкретный случай требует применения определенного метода или их комбинации. При анализе результатов дополнительных методов исследования отмечены следующие тенденции:

1. Тест на ХГЧ в моче до поступления в стационар и в первые часы нахождения в стационаре проводится в 98–100% случаев (в 1996 г. — 21%).

2. Анализ крови на ХГЧ используется с 1996 г., в 2000–2002 годах 63–78% больных с подозрением на эктопическую беременность обследованы на количественное содержание ХГЧ в крови (рис. 3).

3. УЗИ на момент поступления и в первые сутки пребывания больной в стационаре выполняется в 96% случаев (рис. 4).

Таким образом, комплексное обследование больных с подозрением на внематочную беременность с использованием неинвазивных диагностических технологий позволило уже в приемном покое установить правильный диагноз —

Таблица

Характеристика обследованных больных

Год	1996	1997	1998	1999	2000	2001	2002
Гинекологические больные (всего)	4809	4772	4569	4468	4710	6884	8134
Поступившие с подозрением на внематочную беременность	863	786	735	702	680	901	917
Больные с диагнозом внематочная беременность	148	171	172	158	125	190	203
Оперированные больные (всего)	2950	3298	3013	2888	3063	4424	5160




Рис. 1. Симптомы внематочной беременности

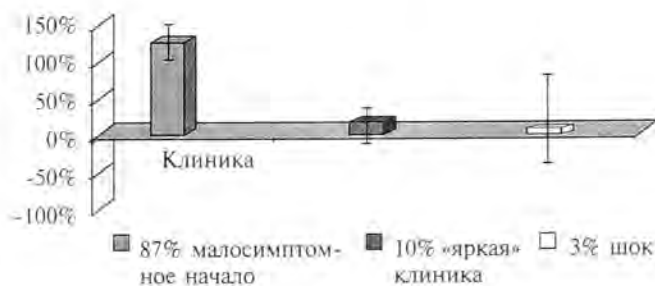

Рис. 2. Распределение больных с внематочной беременностью в зависимости от начала заболевания

внематочная беременность: в 54–59% случаев в 2001–2002 г. против 22–25% — в 1996–1997 г.

Для надежной диагностики внематочной беременности нами разработан и в течение 5 лет используется следующий алгоритм (рис. 5).

В настоящее время каждая больная, у которой установлен диагноз внематочной беременности, должна быть оперирована. Характер операции регламентируется многими факторами: локализацией плодного яйца, выраженностью

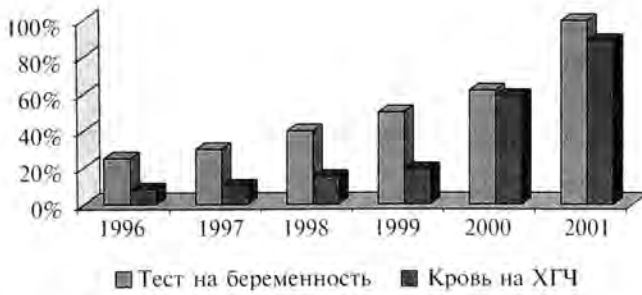

Рис. 3. Постановка теста на беременность+анализ крови на ХГЧ (динамика применения в стационаре при диагностике внематочной беременности)

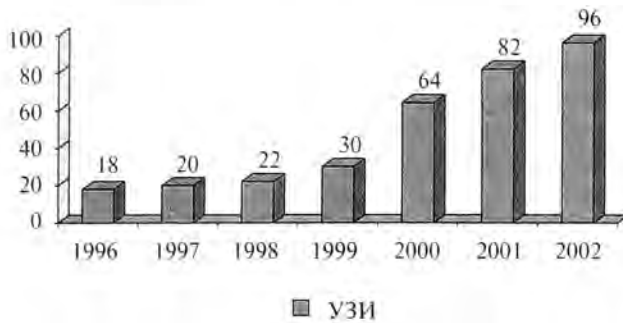


Рис. 4. Динамика частоты применения УЗИ при диагностике внематочной беременности

патологических изменений в пораженной и контралатеральной маточной трубе, степенью тяжести кровопотери, общим состоянием, возрастом и желанием больной иметь беременность в будущем. Если у больной прерывание эктопической беременности происходит по типу разрыва трубы или тех случаев трубного аборта, которые сопровождаются сильным кровотечением, при оказании экстренной помощи на первое место выступает фактор времени.

Так, при анализе историй болезни за 1996 г. больные, поступившие в стационар в тяжелом состоянии, были прооперированы в течение часа, что составило 3% от общего числа больных с внематочной беременностью. Больные, поступившие в состоянии средней тяжести, — в течение 1–2 часов — 20%. Более поздние сроки операции — от нескольких часов до нескольких суток и более — 77%, связаны с малосимптомной картиной заболевания и удовлетворительным состоянием пациенток (рис. 6).

Всего с 1996 по 2002 год прооперированно 1168 больных с диагнозом внематочная беременность, из них 716 (61,3 %) — лапароскопическим путем (рис. 8). Средний возраст оперированных составил $31 \pm 4,2$ года. Для обезболивания использовалась методика НЛА с ИВЛ. Прогрессирующая трубная беременность выявлена у 218

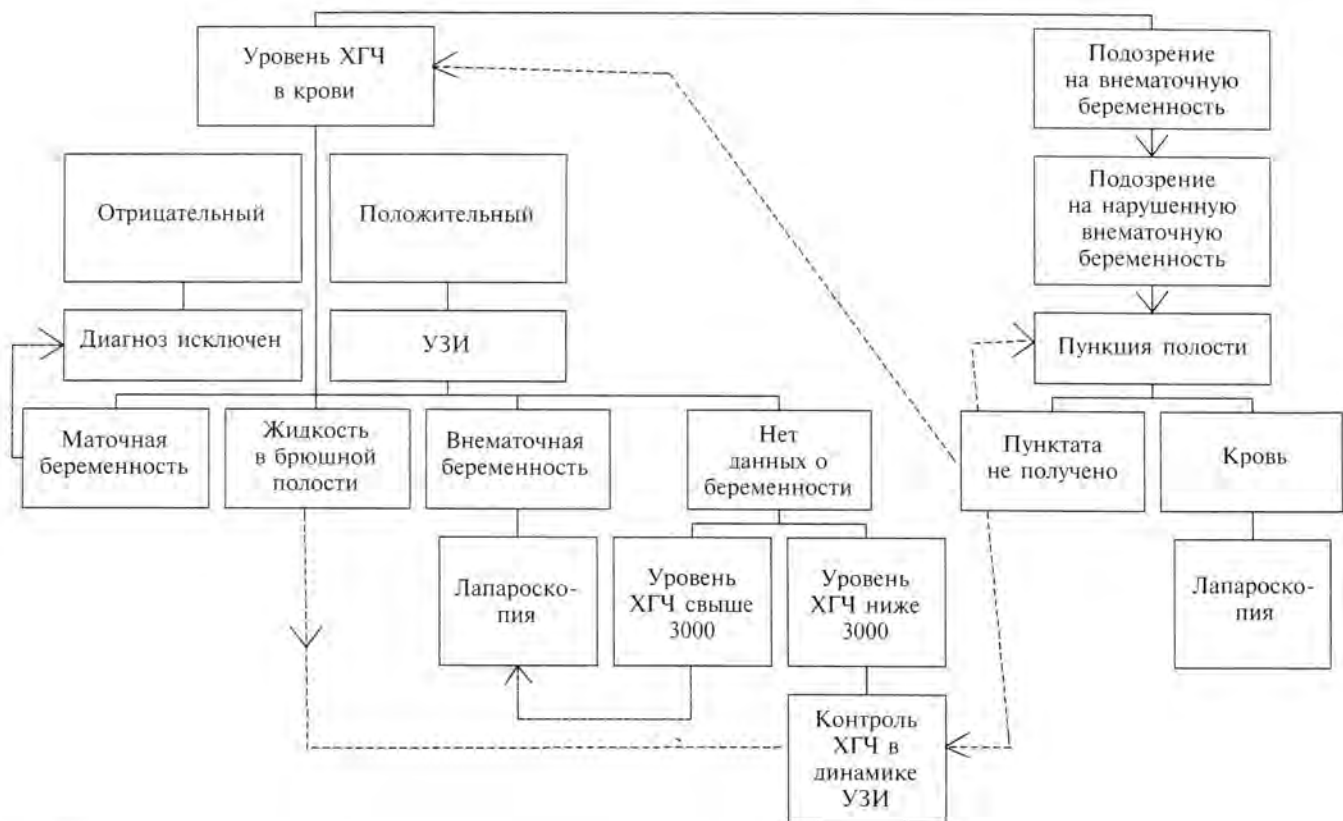


Рис. 5. Алгоритм диагностики внематочной беременности

(30,4%) больных, нарушенная трубная беременность у 491 (68,5%) пациентки, яичниковая беременность у 3 (0,6%) женщин, беременность в культе маточной трубы — 4 (0,8%), у 649 женщин выполнена тубэктомия, у 56 — туботомия, овариоэктомия в 1 случае, аднексэктомия — 9, резекция яичника у 1 больной, резекция трубного угла в 2-х случаях и тубэктомия с резекцией трубного угла матки при локализации беременности в интрамуральном отделе трубы у 2-х больных. Переход на традиционную операцию осуществлен у 10 больных либо из-за выраженного гемоперитонеума с нарушением гемодинамики, либо из-за выраженного спаечного процесса. Из осложнений самым частым было инфицирование троакарных ран — 6 больных, и в одном случае мы диагностировали гематому Дугласова пространства, которую дренировали лапароскопически ассистированной задней кольпотомией. Средний койко-день у этой категории больных составил 4,3, после традиционной операции — 7,9. Среднее время лапароскопической операции было 46 мин, традиционной — 1 ч 12 мин. Гемотрансфузия проводилась у одной больной с кровопотерей 1500 мл.

Без сомнения, применение новых эндоскопических методик, в частности лапароскопии, значительно облегчили диагностику и лечение этой патологии, позволили осуществлять вмешательства с минимальной травматичностью, с большей вероятностью сохранения фертильности; позволило сократить пребывание пациенток на больничной койке и сроки последующей реабилитации, уменьшить расход лекарственных препаратов и перевязочного материала, существенно снизить количество послеоперационных осложнений.

Однако с применением эндовидеохирургической технологии для лечения трубной беременности возникли определенные вопросы и проблемы, однозначного решения которых пока не найдено. К ним следует отнести следующие:

- лапароскопическое лечение трубной беременности после перенесенных ранее чревосечений;
- ликвидацию гемоперитонеума и целесообразность реинфузии крови;
- тубэктомия и/или туботомия, показания и технику операции.

Неоднократно предметом обсуждения был и остается вопрос о возможности выполнения лапароскопических операции у больных после перенесенных ранее чревосечений. Наш опыт показал, что в большинстве случаев это возможно.

В таких случаях для введения первого троакара в брюшную полость мы используем методику *Hassena*, после чего герметизируем рану и прово-

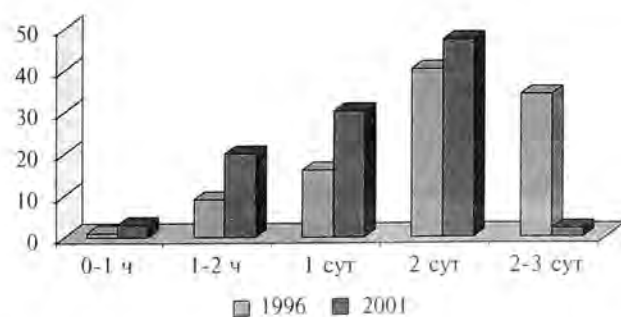


Рис. 6. Время выполнения операции после поступления в стационар больным с внематочной беременностью

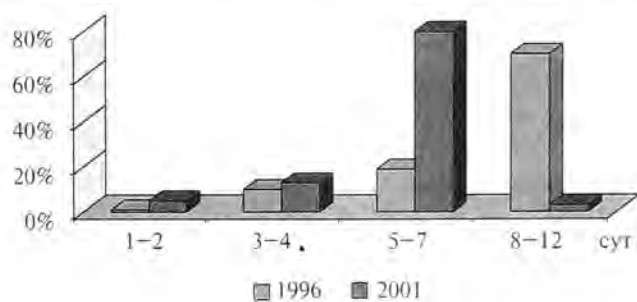


Рис. 7. Длительность послеоперационного периода

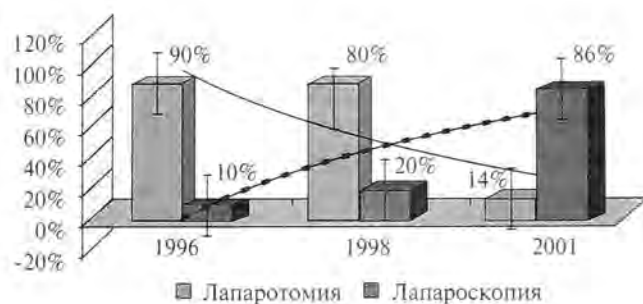


Рис. 8. Распределение больных, прооперированных традиционным методом и лапароскопически

дим инсуфляцию газа. В качестве альтернативы может быть использована вспомогательная атипичная точка по средне-ключичной линии в левом подреберье, где вводится игла Вереща и после инсуфляции газа вспомогательный троакар диаметром 5 мм. Под визуальным контролем 5 мм мини-лапароскопа, помещенного в атипичской точке, в удобном свободном от спаечного процесса месте, чаще околопупочной точке, вводится основной оптический троакар. Далее вспомогательная оптика удаляется, и вспомогательная троакарная рана ушивается. Во всех наблюдениях использование этих методик было эффективным и осложнениями не сопровождалось.

Нередко при нарушенной трубной беременности в брюшной полости скапливается значи-

тельное количество крови. Если гемоперитонеум не оказывает значительного влияния на витальные функции пациентки (показатели АД, Рс, ЦВД, диуреза), мы считаем возможным проведение лапароскопической операции даже при значительной кровопотере. При этом осуществляем реинфузию крови по разработанной оригинальной методике, при условии отрицательной пробы на гемолиз.

Для этого через одну из троакарных ран вводим в брюшную полость полиэтиленовый дренаж диаметром 5 мм, предварительно закрыв его дистальный конец. Затем головной конец больной поднимаем и увеличиваем поток подаваемого газа в брюшную полость. Проксимальный конец трубки подводится к месту наибольшего скопления крови и под инсуляционным давлением кровь начинает поступать наружу в специально подготовленную тару.

В нашем исследовании реинфузия крови выполнена у 22 больных в объеме от 300 до 2000 мл без осложнений, что позволило сократить количество гемотрансфузий, сроки госпитализации и выздоровления.

При выполнении лапароскопической операции тубэктомии мы пользуемся только биполярной коагуляцией, обрабатывая таким способом маточный конец трубы и мезосальпикс, после чего поэтапно отсекаем препарат ножницами. При этом гемостаз всегда носил устойчивый характер. Чаще всего мы удаляли трубу окончательным зажимом через троакарную рану передней брюшной стенки в контейнере; если размеры трубы позволяли — через 10 мм центральный троакар. Удаление препарата больших размеров производили путем задней кольпотомии с последующей кольпорافیей. При необходимости для контроля гемостаза в дугласовом пространстве оставлялся дренаж на 1–2 суток.

Дискутабельным остается вопрос о туботомии — одной из консервативных лапароскопических операций при трубной беременности. Мы выполняем туботомию при следующих условиях:

- если женщина имеет одну маточную трубу и желает реализовать репродуктивную функцию в будущем;
- если по результатам хромогидротубации противоположная труба непроходима;
- в случаях прогрессирующей или нарушенной трубной беременности у пациенток со стабильной гемодинамикой;
- при диаметре плодного яйца до 5 см.

При локализации плодного яйца в истмическом отделе трубы органосохраняющая операция нами не проводилась, так как по данным многочисленных авторов частота повторной труб-

ной беременности в такой трубе в 4 раза выше, чем при консервативной операции на ампулярном отделе [С. Chapron, M.A. Bruhat., 1991; R. Levin, 2002].

После туботомии мониторинг ХГЧ в крови считаем обязательным для исключения прогрессирующей трубной беременности и трофобластической болезни. У всех прооперированных больных нормализация показателей ХГЧ нами отмечена через 10–14 дней.

Шесть наших пациенток спустя полгода после перенесенной сальпинготомии подвергнуты лапароскопии по поводу нарушенной трубной беременности в оперированной ранее трубе, что требует дальнейшего исследования техники проводимой операции и выработки оптимального комплекса реабилитационных мероприятий для этой категории больных. У 4-х пациенток после перенесенной туботомии диагностирована маточная беременность, причем у одной из них беременность наступила после туботомии на единственной трубе.

Накопленный клинический опыт позволяет прийти к заключению, что эндовидеохирургическая технология позволяет:

- малоинвазивно и быстро поставить точный диагноз;
- избежать так называемых напрасных лапаротомий;
- значительно сократить время госпитализации и удешевить лечение;
- уменьшить болевой синдром и отказаться от использования наркотических анальгетиков в послеоперационном периоде

Исходя из вышесказанного, нами были проведены расчеты финансовых средств, затрачиваемых на диагностику и лечение больных с эктопической беременностью обследованных и пролеченных традиционными методами и с применением современных медицинских технологий.

В 1996–1998 гг. средний койко-день у больных данной патологией составил 9,2–9,7, из них дооперационный период — 2,4–3,2 койко-дня, послеоперационный период — 7,4 дня.

В 2000–2001 гг. большинство оперативных вмешательств выполняется лапароскопическим доступом (40% — 2000 год, 88% — 2001 год.). При этом дооперационный период для этих больных составляет 1,2 койко-дня, послеоперационный период — 3,1 койко-дня, в то время как для традиционных операций дооперационный период составляет 0,5 койко-дня, послеоперационный — 7,4.

Учитывая средний койко-день больных, прооперированных лапароскопически, — 4,5, и себестоимость лапароскопической операции —

783 рубля при себестоимости койко-дня 245 рублей, на данную больную затрачивается 1885 рублей. Дополнительными расходами являются лишь затраты на УЗИ трансвагинальным датчиком (98 рублей) и анализ крови на ХГЧ (100 рублей). Для больных, прооперированных традиционным методом, средний койко-день составляет 9,2, а себестоимость операции — 2100 рублей, то есть затраты составляют 4354 рубля, и это без затрат на диагностические и лабораторные методы. Таким образом, из проведенных расчетов видно, что применение СМТ позволяет не только сократить пребывание больной в стационаре, но и значительно уменьшить экономические затраты на диагностику и лечение.

Выводы

1. Внедрение СМТ привело к существенному улучшению качества лечебно-диагностического процесса.

2. Ранняя диагностика и своевременно выполненное оперативное вмешательство позволило снизить реальные затраты на лечение одной больной в 4,5–7 раз.

3. Успех лечения внематочной беременности заложен в ее раннем выявлении, чему может способствовать предложенный диагностический алгоритм.

4. Для выполнения эндовидеохирургических вмешательств необходима хорошо организованная круглосуточная служба с подготовленным врачебным и сестринским составом, только тогда лапароскопические операции технически выполнимы в подавляющем большинстве случаев.

5. Лапароскопические операции после предшествующих чревосечений выполнимы в подав-

ляющем большинстве случаев. Безопасным способом вхождения в брюшную полость при этом является методика Hassena или атипическая точка по среднеключичной линии в левом подреберье.

6. При проведении лапароскопических операций возможен сбор крови для реинфузии предложенным способом.

7. Показания к туботомии носят ограниченный характер.

Литература

1. Борисов А.Е., Цивьян Б.Л. и др. Видеозендоскопические вмешательства на органах живота, груди и забрюшинного пространства. Руководство для врачей — СПб, 2002 — С. 319–333.
2. Цивьян Б.Л. с соавт. Лапароскопия в клинике неотложной гинекологии / Сб. тр.: Эндоскопия в гинекологии. — М., 1999. — С. 269–274.
3. Цивьян Б.Л., Митин С.Е. Эндоскопическое лечение трубной беременности Сб. тр. Лапароскопия и гистероскопия в диагностике и лечении гинекологических заболеваний — М., 1998 — С. 507–508.
4. Levin R. A practical manual of laparoscopy: a clinical cookbook, Parthenon Publishing Group. — 2002. — P. 157–173.
5. Chapron C., Bruhat M.A. Treatment of tubal pregnancy Fertil Steril. — 1991. — P. 374–375.

ECTOPIC PREGNANCY — A MODERN ASPECTS OF DIAGNOSIS AND TREATMENT

Komlichenko E.V., Tsivyan B.L., Urakova R.V.

■ **The summary:** The authors present analysis of outcomes 768 operations for ectopic pregnancy by laparoscopy. They are offered the new method blood reinfusion during laparoscopy and the original algorithm of diagnosis an ectopic pregnancy. Laparoscopy is the main method of treatment for ectopic pregnancy.

■ **Key words:** ectopic pregnancy, blood reinfusion, laparoscopy.