

## ОПЫТ ПРИМЕНЕНИЯ «ХИЛОПАРИНА» В КЛИНИЧЕСКОЙ ПРАКТИКЕ

© Н. В. Ткаченко, С. Ю. Астахов

ПСПбГМУ им. акад. И.П. Павлова Минздрава России, Санкт-Петербург

✦ Частота выявления синдрома «сухого глаза» среди пациентов развитых стран ежегодно растет. Это служит источником постоянного научного поиска эффективных и безопасных методов его лечения, новых офтальмологических препаратов. В связи с регистрацией в РФ «Хилопарин-комода», содержащего в своем составе гепарин, на базе нашей кафедры было проведено исследование *эффективности* препарата в лечении различной офтальмопатологии, протекающей на фоне ССГ.

✦ *Ключевые слова:* синдром «сухого глаза», «Хилопарин».

Синдром «сухого глаза» (ССГ) является одним из самых распространенных состояний в современной офтальмологии и характеризуется как комплекс признаков роговично-конъюнктивального кератита, протекающего на фоне нарушения стабильности прероговичной слезной плёнки [1]. Его частота встречаемости варьирует от 5,7 до 78 %, возрастающая в странах с высоким уровнем социально-экономического развития, у пациентов старшей возрастной группы, при наличии сопутствующей глазной или общетерапевтической патологии [1, 21, 30, 44]. Среди основных механизмов развития ССГ выделяют снижение продукции слезной жидкости и повышение её испаряемости [1]. Роль препаратов «искусственной слезы» сводится к протектированию водно-муцинового или липидного слоя прероговичной слезной плёнки, в зависимости от имеющихся нарушений. В случае выраженного снижения слезопродукции применяется временная или постоянная окклюзия слезных точек.

На сегодняшний день в РФ зарегистрировано более 30 препаратов для лечения ССГ, однако универсального средства нет. В связи с полиэтиологичностью заболевания, выбор препарата всегда индивидуален. Следует учитывать не только результаты пробы по Норну и теста Ширмера, но и функцию мейбомиевых желез, а также состояние эпителия роговицы и конъюнктивы, наличие признаков хронической воспалительной реакции, поскольку современная тенденция в области лечения длительно протекающего синдрома «сухого глаза» заключается в своевременном назначении 0,05 % циклоsporина А. Многочисленные зарубежные исследования посвящены этому сравнительно новому методу лечения, поэтому офтальмологи США и Европы все чаще рекомендуют данный препарат для стартовой терапии ССГ сроком на 2–6 месяцев [11, 42, 53].

Основанием к тому служат результаты целого ряда научных работ, в которых авторы выявляли у больных с ССГ признаки хронической воспалительной реакции слезной железы и конъюнктивы [22, 45, 46]. Одной из ее причин является повышение осмолярности слезы, что в условиях ССГ становится дополнительным повреждающим фактором в отношении поверхностных эпителиальных клеток, стимулируя выработку ими медиаторов воспаления. Поэтому назначение противовоспалительной и иммунокорригирующей терапии в некоторых случаях ССГ весьма оправдано [1].

Применение НПВС с этой целью мало эффективно, более того, за счет местноанестезирующего эффекта большинства подобных капель снижается чувствительность роговицы и ее регенеративные способности. Назначение глюкокортикоидов (ГКС) создает еще больше проблем при длительном лечении, хотя и применяется в нашей стране в разведениях, а за рубежом — в виде препаратов с низкой концентрацией коротким курсом (до двух недель) [1, 14, 32, 38]. Между тем, выбор НПВС и ГКС может быть оправдан при наличии признаков аллергической реакции [1]. В нашей стране в последние годы активно изучается эффективность и безопасность местного применения циклоsporина А при ССГ [2–4], однако пока он не стал препаратом первого выбора в широкой клинической практике, отчасти вследствие высокой стоимости официальных глазных капель и наличия жжения при инстилляциях в первые дни их применения, что вынуждает пациента прекратить лечение до наступления клинического улучшения.

Таким образом, наличие противовоспалительного и противоотечного компонента в составе препарата «искусственной слезы», при условии отсутствия его отрицательного влияния на эпителий конъюнктивы и роговицы, вполне обосновано. Поэтому, появление

в РФ официального препарата, содержащего в своем составе гепарин («Хилопарин-комод», Урсафарм, Германия), представляет большой практический интерес.

Гепарин был выделен в 1916–1922 годах из печени экспериментальных животных, откуда и получил свое название, в лаборатории W. H. Howel'a его стажером J. McLean (США). Это один из самых «старых» препаратов: он применяется в общей медицинской практике около 70 лет, а в офтальмологии более полувека. В отечественной офтальмологии гепарин в первую очередь входил в схему комплексной терапии ожогов глаз, в Германии в 1974 году для этой цели была зарегистрирована глазная мазь «Гепарин-ПОС». Уже тогда было замечено положительное влияние препарата на микроциркуляцию, способность к регенерации тканей, его противоотечный эффект [10]. А в сочетании с ГКС, доксициклином или аргон-лазерной коагуляцией гепарин уменьшал рост новообразованных сосудов роговицы [7, 33, 34, 37, 51]. Несмотря на то, что в общей медицине гепарин известен, прежде всего, как прямой антикоагулянт, его биологическая роль намного шире. Он секретируется тучными клетками и принимает участие во многих метаболических процессах, взаимодействуя с десятками различных белков организма, поэтому в последние годы активно изучается как средство доставки лекарственных веществ [36, 40, 47]. Среди основных его свойств, помимо влияния на свертывающую систему крови, можно отметить противовоспалительный эффект, связывание токсинов и инфекционных агентов, участие в дифференцировке клеток, их росте и миграции [5]. Противовоспалительное действие гепарина реализуется сразу на нескольких уровнях: он способен моделировать взаимодействие между лейкоцитами и эндотелием сосудистой стенки, обеспечивая селективный блок клеточной адгезии, что тормозит развитие воспалительной реакции в самом её начале. Он также может подавлять активацию системы комплемента, влиять на синтез и активность хемокинов, связывать белки-медиаторы воспалительной реакции, снижать активность факторов роста и ангиогенеза, моделировать деятельность TNF $\alpha$  и нуклеарного фактора каппа В, принимающих участие в запуске гибели клеток по механизму апоптоза [27].

Наибольший интерес в последние годы приобрел низкомолекулярный гепарин, удельный вес которого существенно ниже (3–7000 Да), что повышает его эффективность, биодоступность и снижает частоту побочных явлений. Препарат широко применяется в терапии, кардиологии, а также в комбустиологии, где его местное использование не только снижа-

ет интенсивность болевого синдрома, но и ускоряет процессы заживления, уменьшая при этом выраженность рубцевания [49]. Однако, системное применение гепарина с противовоспалительной и регенеративной целями пока ограничено риском геморрагических осложнений, поэтому сейчас в мире ведутся разработки аналогов гепарина (с отсутствием антикоагуляционных свойств) с испытаниями *in vitro* и на лабораторных животных в условиях острого и хронического воспаления. В будущем, это позволит создать принципиально новый класс противовоспалительных и противоопухолевых средств [6, 25, 35, 47].

В современной офтальмологии гепарин используется по-прежнему в комплексной терапии ожогов глаз (в Европе зарегистрирована глазная мазь Parin-POS<sup>®</sup>, Урсафарм), реже при нарушении кровообращения в центральной артерии сетчатки, существуют данные о его применении в катарактальной и витреоретинальной хирургии (обработка ИОЛ, в составе ирригационного раствора) с целью уменьшения выраженности послеоперационной воспалительной реакции, а также для профилактики фиброза задней капсулы, особенно в педиатрической практике [8, 12, 30, 43, 50, 52]. У детей местное применение гепарина используется в лечении фиброзного (древесного) конъюнктивита [23, 28]. В нашей стране в 2014 году для лечения ССГ зарегистрирован первый офтальмологический препарат, содержащий гепарин в низкой концентрации — «Хилопарин-комод». Препарат представляет большой интерес, поскольку в ряде исследований отмечено положительное влияние гепарина на регенеративные способности роговицы, в том числе при лечении бактериальной язвы [16, 18, 19, 24, 26].

В состав большинства современных препаратов «искусственной слезы», в числе «Хилопарина», входит гиалуроновая кислота (ГК) — природный полисахарид, обладающий высокой способностью к связыванию и удержанию молекул воды. Это свойство объясняет её широкое применение в косметологии и офтальмологии (препараты «искусственной слезы», вискоэластики). Высокий удельный вес (от 5000 до 20 000 000 Да) позволяет надолго связывать воду, обеспечивая длительный увлажняющий эффект. Кроме того, по своим молекулярным свойствам гиалуроновая кислота близка к муциновому слою, что даёт ей возможность протектировать как водный, так и муциновый компонент слезной плёнки. Являясь естественной составляющей тканей человека, ГК не вызывает аллергических реакций и безопасна при длительном применении, в том числе у беременных и детей. Поскольку молекулярный вес гепарина может превосходить даже ГК, он также хорошо связывает

и удерживает воду, а в свободном состоянии способен связывать токсины и медиаторы воспаления, уменьшая их повреждающее действие на ткани [5]. Поэтому сочетание гепарина и ГК в препарате «искусственной слезы» потенциально может способствовать более длительному увлажнению глаз, а также иметь дополнительный терапевтический эффект при сопутствующих изменениях эпителия роговицы и конъюнктивы.

**МАТЕРИАЛЫ И МЕТОДЫ**

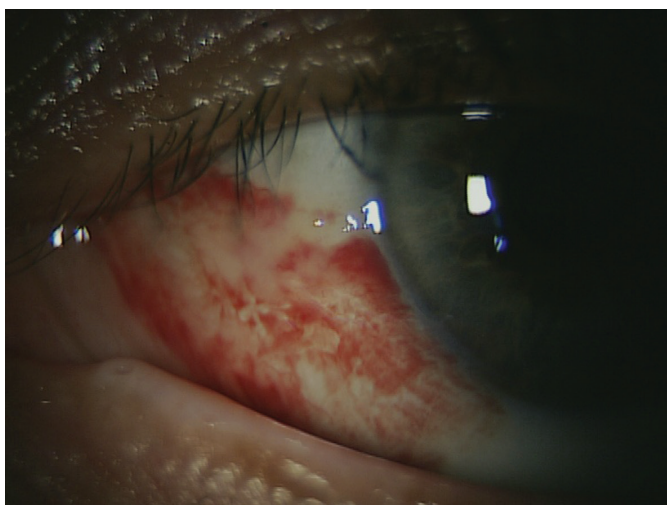На базе нашей клиники проведено исследование безопасности и эффективности препарата «Хилопарин-комод». В исследование вошли 20 пациентов (28 глаз) со следующей офтальмопатологией: синдром «сухого глаза» слабой степени — 2, ССГ средней степени — 3, ССГ тяжёлой степени — 3 (нитчатый кератит — 2, «сухой» кератоконъюнктивит — 1), спонтанная гипосфагма и ССГ — 5, послеопарационная гипосфагма в области фильтрационной зоны конъюнктивы — 1, ССГ после сквозной кератопластики — 3, нейротрофическая кератопатия — 2, лимбальная недостаточность с постожоговой кератопатией — 1. Препарат назначался с кратностью 4 раза в день на срок от двух недель до двух месяцев. Контрольные осмотры проводились раз в три дня у пациентов хирургического профиля и еженедельно у консервативных больных.

**РЕЗУЛЬТАТЫ И ОБСУЖДЕНИЕ**

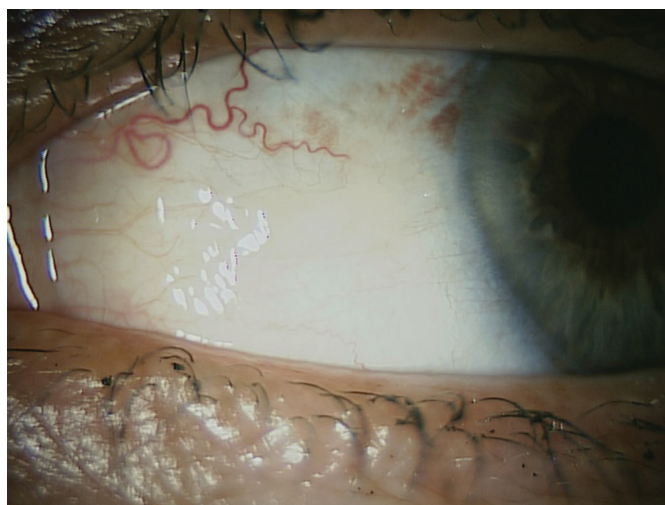За время лечения ни в одном случае не было отмечено плохой переносимости больными «Хилопарина» во время и после инстилляции, аллергических реакций или каких-либо других нежелательных явлений. Во всех случаях на фоне терапии увеличилось время разрыва слёзной плёнки при оценке пробы по Норну.

Среди пациентов с ССГ легкой степени препарат был эффективен в качестве базовой монотерапии. При ССГ средней и тяжёлой степени, а также в случаях постожоговой и нейротрофической кератопатий, в качестве сопутствующего лечения применялся «Вит-А-ПОС» (Урсафарм, Германия). Этот препарат очень важен в ведении пациентов с тяжёлыми формами ССГ, так как содержит витамин А, участвующий в дифференцировке бокаловидных клеток конъюнктивы Бехера, секретирующих муцин — один из основных компонентов слёзной плёнки. Больные с ССГ тяжелой степени получали также 0,05 % циклоспорин А дважды в день («Рестасис», Аллерган, США), поскольку у них имелась иммуновоспалительная реакция конъюнктивы вследствие основного заболевания (у двоих пациентов — глазные проявления реакции трансплантат против хозяина после пересадки костного мозга и на фоне химиотерапии, одна больная с ревматоидным артритом тяжёлого течения).

У пяти пациентов со спонтанной гипосфагмой (и ССГ легкой степени) время её рассасывания составило 2–4 дня (рис. 1 А и 1 Б). Пациенты довольны быстрым косметическим результатом, даны необходимые рекомендации (контроль уровня артериального давления, холестерина и свертываемости крови, наблюдение у терапевта). Несмотря на то, что препарат не проходит гемато-офтальмический барьер (это несомненно является его преимуществом в связи с отсутствием системного эффекта гепарина), при местном применении он может ускорять время рассасывания кровоизлияний под конъюнктиву, вероятно, благодаря противоотечному эффекту и положительному влиянию на клеточный метаболизм. Это свойство особенно ценно при необходимости быстрого устранения элементов крови из области формирующейся фильтрационной зоны конъюнктивы у больных глаукомой, перенесших



**А**



**Б**

Рис. 1. А — ССГ и спонтанная гипосфагма, Б — четвертые сутки применения «Хилопарина»

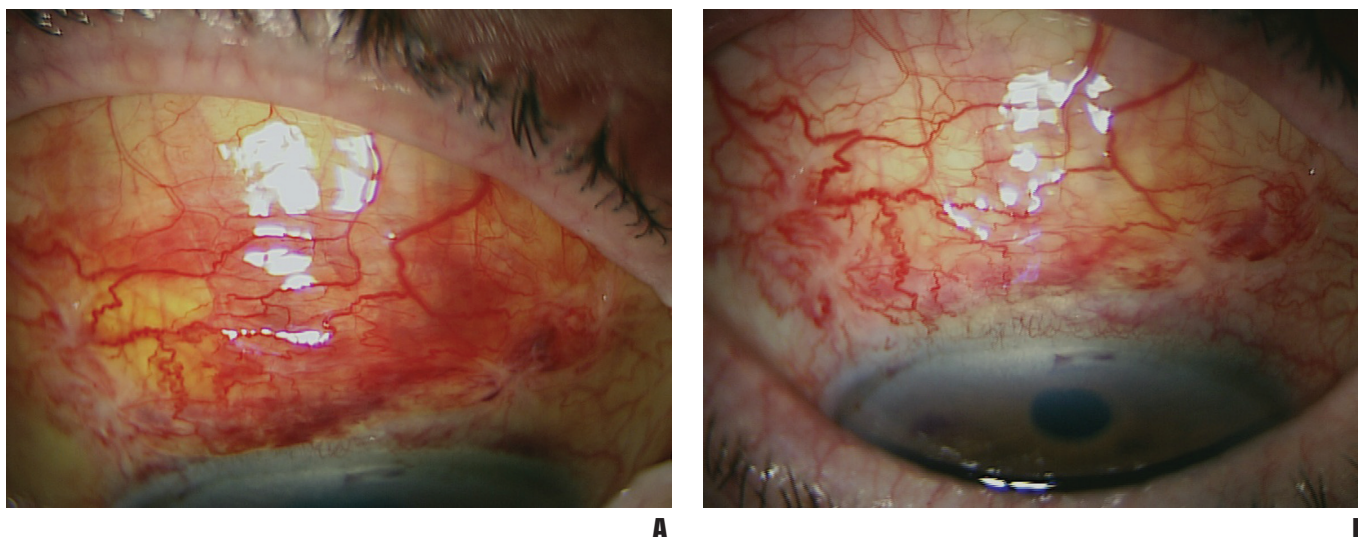


Рис. 2. ССГ и послеоперационное кровоизлияние под конъюнктиву в области фильтрационной зоны. А — первые сутки после синусотомии, Б — третьи сутки после операции на фоне «Хилопарина»

гипотензивные вмешательства (рис. 2 А и 2 Б), т. к. позволяет предотвратить избыточное рубцевание в субэпителиальном пространстве конъюнктивы созданных во время операции путей оттока водянистой влаги. Входящая в состав препарата ГК благоприятно влияет на состояние слезной плёнки в рамках лечения послеоперационного ССГ.

Важным преимуществом препарата является отсутствие в нем консерванта (как и во всех офтальмологических средствах компании Урсафарм). Поскольку в большинстве случаев препараты «искусственной слезы» назначают на длительный срок (месяцы, годы), актуален вопрос безопасности их применения в отношении поверхностных структур глазного яблока: эпителия конъюнктивы и роговицы. Широко известно, что наличие токсичных консервантов (таких, как бензалкония хлорид) в составе глазных капель способно блокировать митоз, оказывать цитотоксический эффект (вплоть

до апоптоза), вызывать аллергические реакции и даже сквамозную метаплазию эпителиальных клеток в случаях, когда лечение занимает многие месяцы [9, 15]. Это является дополнительным раздражающим фактором и усиливает воспалительную инфильтрацию конъюнктивы, приводя к постепенному снижению плотности бокаловидных клеток, секретирующих муцин, что в свою очередь нарушает стабильность слезной пленки [9]. Поэтому, при назначении на длительный срок препараты без консерванта (в системах «Комод», «Абак», одно-разовых тубик-капельницах) предпочтительнее, особенно у пациентов, склонных к аллергическим реакциям, пользователей контактных линз, в случае комбинированной терапии, а также при наличии воспалительной реакции конъюнктивы и роговицы неинфекционной природы и выраженных дистрофических изменениях эпителия (тяжелые формы ССГ, кератопатии).

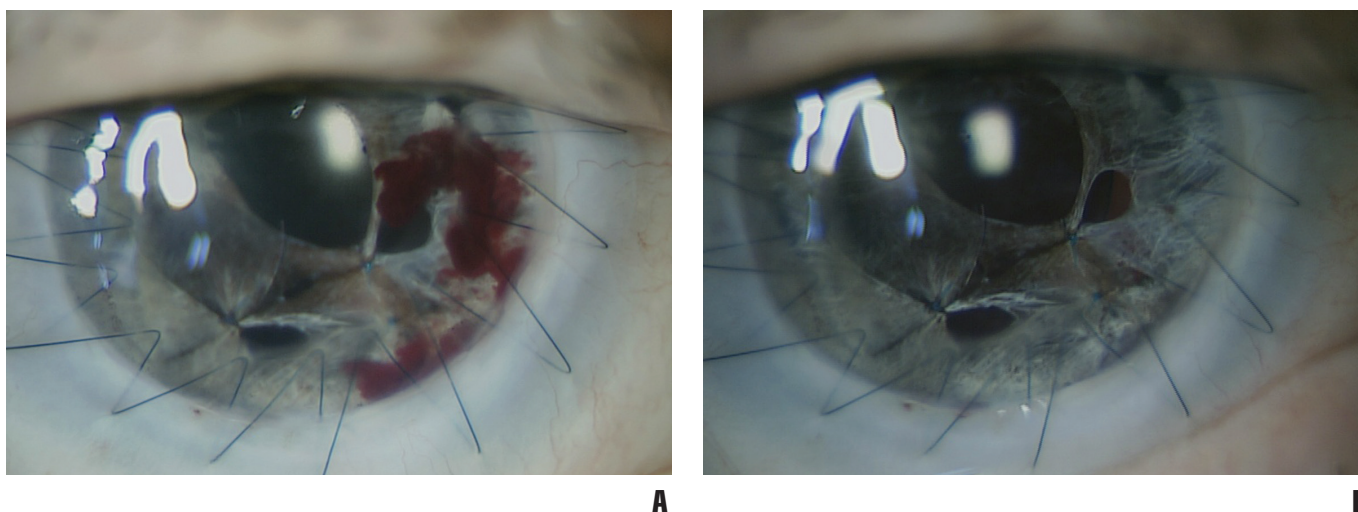


Рис. 3. А — первые сутки после разъединения передних синехий и после сквозной кератопластики (4 месяца), Б — пятые сутки на фоне «Хилопарина»

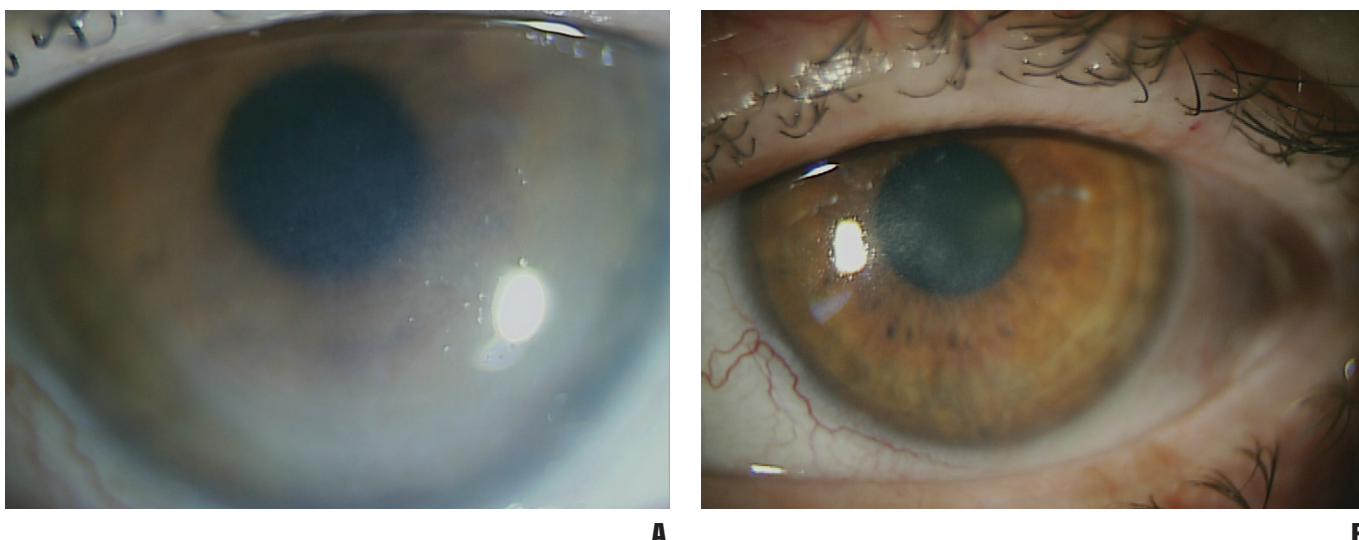


Рис. 4. А — нейротрофическая постгерпетическая кератопатия с отёком эпителия и передней стромы, небольшими участками деэпителизации в нижней половине роговицы у больной 52 лет, страдающей системной красной волчанкой. Б — положительная динамика через 2 месяца на фоне «Хилопарина» и ношения лечебной МКЛ

В ситуациях, когда присутствие консерванта в составе препарата искусственной слезы необходимо (несоблюдение пациентом правил хранения или использования препарата, а также личной гигиены) могут быть рекомендованы офтальмологические средства с современными нетоксичными консервантами: оксихлоринатным комплексом, поликвадом, Purite®. При наличии сопутствующего инфекционного процесса со стороны переднего отрезка глаза и век, а также персистирующего эпителиального дефекта роговицы, не склонного к заживлению, как при буллезной кератопатии, с высоким риском присоединения вторичной инфекции (в т. ч. грибковой флоры) оправдан выбор бензалкония хлорида в качестве консерванта, поскольку он способен надёжно предотвратить контаминацию офтальмологического раствора [48]. Кроме того, БАХ оказывает адьювантное действие в отношении основной антибактериальной терапии, обладая также небольшим фунгицидным эффектом.

Под нашим наблюдением находились 2 пациентки 51 и 52 лет с последствиями герпетического кератита: на фоне отсутствия чувствительности роговицы на протяжении более 1 года после перенесенного заболевания имелась персистирующая эпителиопатия с отёком стромы и склонностью её к перфорации в одном из случаев (рис. 4 и 5).

Первая пациентка страдала системной красной волчанкой и получала ГКС системно. После стандартного курса противогерпетической терапии и купирования инфекционного процесса, у больной сохранялись признаки нейротрофической кератопатии, несмотря на проводимое в течение двух месяцев лечение препаратами «Баларпан» (Россия), «Вит-А-ПОС», «Систейн-ультра» (Алкон). Пациентке была подобрана лечебная силикон-гидрогелевая контактная линза и назначен «Хилопарин», ввиду возможности его применения у пользователей контактной коррекцией и потенциально противоотечно-

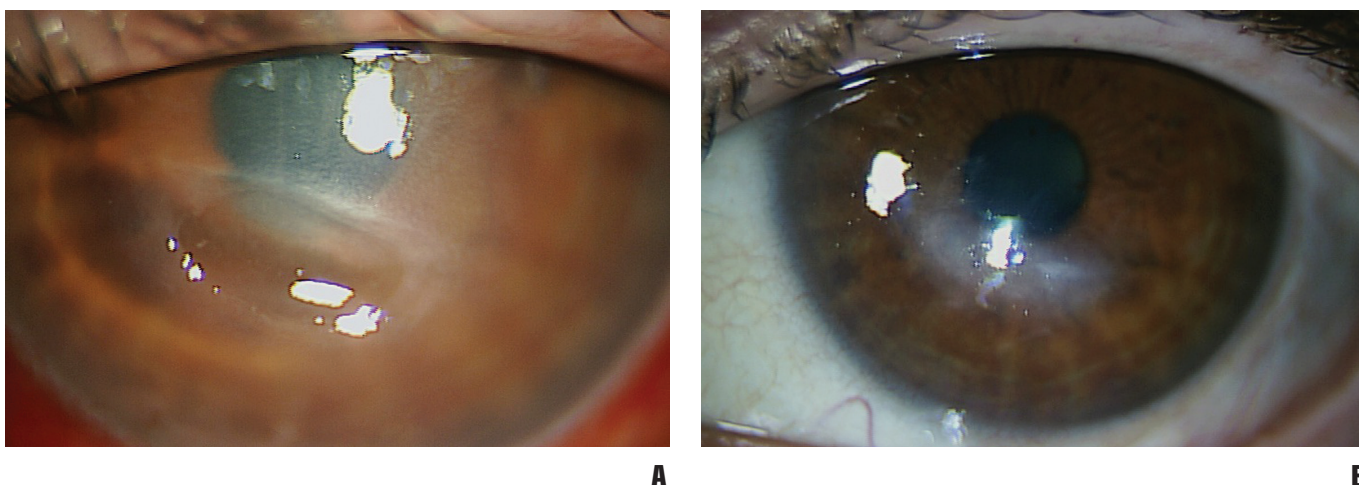


Рис. 5. А — персистирующий язвенный дефект, нейротрофическая кератопатия. Б — сформировавшееся на фоне проведенного лечения рубцовое помутнение роговицы

го действия. Клиническое улучшение в виде уменьшения отёка эпителия и передней стромы наступило через неделю, однако из-за отсутствия чувствительности роговицы, курс лечения был продлён до трех месяцев (линза менялась каждые 2 недели). На сегодняшний день прозрачность роговицы на большем протяжении восстановлена, хотя чувствительность её резко снижена, ношение контактной линзы прекращено, пациентка получает препараты «искусственной слезы» днем и «Вит-А-ПОС» на ночь.

Вторая пациентка на момент обращения получила, среди прочего, инстилляцию дексаметазона на протяжении более шести месяцев. При первичном осмотре была выявлена субтотальная эрозия с формированием изъязвления и расплавление стромы в центральных отделах роговицы (при отсутствии её чувствительности) без признаков инфекционного процесса. Через три дня после отмены дексаметазона и назначения курса заживляющей терапии: «Баларпан», «Корнерегель» (Германия) под прикрытием антисептика («Окомистин», Россия), эпителий роговицы вырос до границы зоны её изъязвления. Однако дальнейшее заживление язвенного дефекта было крайне медленным. Пациентке была выполнена конфокальная томография роговицы, по данным которой на дне язвы обнаружена грибковая флора, назначены местные противогрибковые препараты, приготовленные *ex tempore*. В дальнейшем было проведено конъюнктивальное покрытие язвенного дефекта с временной блефарорафией на 1 месяц. Состояние роговицы в послеоперационном периоде стало стабильным, но оставался отёк эпителия и передней стромы над областью формирующегося рубцового помутнения. Назначен «Хилопарин» на 2 месяца, «Корнерегель» днем и «Вит-А-ПОС» на ночь. На этой терапии сформировалось плотное рубцовое помутнение роговицы. Через 6 месяцев пациентке была выполнена факоэмульсификация с имплантацией ИОЛ по поводу начальной осложненной катаракты, острота зрения в послеоперационном периоде повысилась с 0,2 (исходно) до 0,5.

Применение «Хилопарина» в случае герпетического кератита и постгерпетической кератопатии представляется интерес, поскольку по некоторым данным гепарин может препятствовать проникновению вируса простого герпеса в роговицу и повышать регенеративные способности кератоцитов стромы [41].

Важным дополнением к составу препарата «Хилопарин-комод» является цитратный буфер. Роль буферов в растворе сводится к адаптации pH глазных капель к pH слезной плёнки пациента. Преимуществами цитратного буфера перед фосфатным являются его физиологичность (полностью инактивируется в цикле Кребса), отсутствие солеподобных

отложений на роговице при длительном применении препарата, хорошая биоадгезия, высокая связывающая способность в отношении молекул воды и его возможность подавлять коллагеназу (фермент разрушающий строму) и лейкоцитарную активность, что особенно актуально при наличии неинфекционной воспалительной реакции и изъязвления стромы.

## ВЫВОДЫ

«Хилопарин-комод» является безопасным и эффективным препаратом для лечения всех форм ССГ, в нашем исследовании он не вызывал побочных и аллергических реакций. Он может применяться как в базовой, так и в комбинированной терапии. Благодаря многочисленным биологическим свойствам гепарина, препарат положительно влияет на клеточный метаболизм и микроциркуляцию, оказывает противоотечное действие. Вот почему область его применения включает синдром «сухого глаза», протекающий на фоне эпителиопатии, в том числе у пользователей контактных линз, пациентов, перенёвших хирургические вмешательства на глазном яблоке (рис. 3), ожоги глаз, а также постгерпетические кератопатии. Дальнейшее изучение терапевтических свойств препарата поможет расширить показания к его назначению.

## СПИСОК ЛИТЕРАТУРЫ

1. Бржеский В.В., Астахов Ю.С., Кузнецова Н.Ю. Заболевания слезного аппарата. СПб.: Изд-во Н-Л, 2009.
2. Егорова Г.Б., Митичкина Т.С., Шамсудинова А.Р. Оценка возможностей коррекции синдрома «сухого глаза» при ношении контактных линз. Клинич. офтальмол, 2014; 4: 198-203.
3. Кудряшова Ю.И. Современные подходы к терапии иммуноопосредованной формы синдрома «сухого глаза». Клинич. офтальмол., 2010; 1: 16-20.
4. Милюдин Е.С., Золотарев А.В., Милюдин А.Е. Возможности местной иммуносупрессии при повторной кератопластике. Клинич. офтальмол., 2014; 3: 160-63.
5. Смердова А.В. Характеристика протекторного действия гепарина при введении этанола и пчелиного яда экспериментальным животным. Автореф. дис... канд. биол. наук. Нижний Новгород, 2011.
6. Altinbas M., Dikilitas M., Ozkan M., Dogu G. G., Er O., Coskun H. S. The effect of small-molecular-weight heparin added to chemotherapy on survival in small-cell lung cancer — A retrospective analysis. Indian J Cancer, 2014; 51 (3): 324-29.
7. Aydin E., Kivilcim M., Peyman G.A., Esfahani M.R., Kazi A.A., Sanders D.R. Inhibition of experimental angiogenesis of cornea by various doses of doxycycline and combination of triamcinolone acetonide with low-molecular-weight heparin and doxycycline. Cornea, 2008; 27 (4): 446-53.
8. Basti S., Aasuri M. K., Reddy M. K., Preetam P., Reddy S., Gupta S., Naduvilath T. J. Heparin-surface-modified intraocular lenses in pediatric cataract surgery: prospective randomized study. J Cataract Refract Surg, 1999; 25 (6): 782-87.

9. Baudouin C., Pisella P.J., Fillacie K. et al. Ocular Surface Inflammatory changes induced by topical antiglaucoma drugs. *Ophthalmology*, 1999; 106: 556–63.
10. Bozac E., Brief G., Margesco F., Munteanu H. Heparin in the treatment of ocular burns caused by bases. *Ann Ocul (Paris)*, 1967; 200 (6): 693–700.
11. Byun Y.S., Rho C.R., Cho K., Choi J.A., Na K.S., Joo C.K. Cyclosporine 0.05% ophthalmic emulsion for dry eye in Korea: a prospective, multicenter, open-label, surveillance study. *Korean J Ophthalmol*. 2011; 25 (6): 369–74.
12. Charteris D.G., Aylward G.W., Wong D., Groenewald C., Asaria R.H., Bunce C. PVR study group. A randomized controlled trial of combined 5-fluorouracil and low-molecular-weight heparin in management of established proliferative vitreoretinopathy. *Ophthalmology*, 2004; 111: 2240–245.
13. Dastjerdi M.H., Hamrah P., Dana R. High-frequency topical cyclosporine 0.05% in the treatment of severe dry eye refractory to twice-daily regimen. *Cornea*, 2009; 28 (10): 1091–96.
14. De Paiva C.S., Corrales R.M., Villarreal A.L., Farley W.J., Li D.Q., Stern M.E. et al. Corticosteroid and doxycycline suppress MMP-9 and inflammatory cytokine expression, MAPK activation in the corneal epithelium in experimental dry eye. *Exp Eye Res*, 2006; 83: 526–535.
15. Debbasch C., Brignole F., Pisella P.-J., Baudouin C. et al. Quaternary Ammoniums and Other Preservatives' Contribution in Oxidative Stress and Apoptosis on Chang Conjunctival Cells. *Investigative Ophthalmology and Visual Science*, 2001; 42: 642–52.
16. Denk P.O., Knorr M. Effect of heparin on human corneal fibroblast proliferation in vitro with and without growth factor stimulation. *Graefes Arch Clin Exp Ophthalmol*, 1999; 237 (4): 342–47.
17. Deveci H., Kobak S. The efficacy of topical 0.05% cyclosporine A in patients with dry eye disease associated with Sjögren's syndrome. *Int Ophthalmol*. 2014; 34 (5): 1043–48.
18. Ellison A., Poirier R. Therapeutic effects of heparin on Pseudomonas-induced corneal ulceration. *Am J Ophthalmol*, 1976; 82 (4): 619–27.
19. Fredj-Reygrobellet D., Hristova D.L., Eттаiche M., Meddahi A., Jozefonwicz J., Barritault D. CMDBS, functional analogue of heparin sulfate as a new class of corneal ulcer healing agents. *Ophthalmic Res*, 1994; 26 (6): 325–31.
20. Ganekal S., Dorairaj S. Effect of intraoperative 5-fluorouracil and low molecular weight heparin on the outcome of high-risk proliferative vitreoretinopathy Saudi *J Ophthalmol*, 2014; 28 (4): 257–61.
21. Gayton J.L. Etiology, prevalence, and treatment of dry eye disease. *Clin Ophthalmol*. 2009; 3: 405–12.
22. Hessen M., Akpek E.K. Dry Eye: an Inflammatory Ocular Disease *J Ophthalmic Vis Res*, 2014; 9 (2): 240–50.
23. Hiremath M., Elder J., Newall F., Mitchell S., Dyas R., Monagle P. Heparin in the long-term management of ligneous conjunctivitis: a case report and review of literature. *Blood Coagul Fibrinolysis*, 2011; 22 (7): 606–9.
24. Hoppenreijts V.P., Pels E., Felten P.C., Ruijter J.M., Vrensen G.F., Treffers W.F. Synergistic action of heparin and serum on basic fibroblast growth factor-modulated DNA synthesis and mitochondrial activity of cultured bovine corneal endothelial cells. *Cornea*, 1996; 15 (4): 386–96.
25. Kim J., Al-Hilal T.A., Chung S.W., Kim S.Y., Ryu G.H., Son W.C., Byun Y. Antiangiogenic and anticancer effect of an orally active low molecular weight heparin conjugates and its application to lung cancer chemoprevention. *J Control Release*, 2014 Dec 15. pii: S0168–3659 (14)00812–8. doi: 10.1016/j.jconrel.2014.12.015. [Epub ahead of print].
26. Knorr M., Wunderlich K., Steuhl K.P., Thiel H.J. Effect of heparin and ascorbic acid on growth behavior of cultivated corneal epithelial cells of the rabbit. *Ophthalmologe*, 1996; 93 (3): 275–78.
27. Kocatürk T., Kocatürk O., Kaplan A., Meteoglu I., Cakmak H., Dayanir V. Heparin treatment for allergic conjunctivitis in the experimental BALB/c model. *Ophthalmic Res*, 2013; 50 (1): 65–71.
28. Ku J.Y., Lichtinger A., Yeung S.N., Kim P., Cserti-Gazdewich C., Slomovic A.R. Topical fresh frozen plasma and heparin treatment of ligneous conjunctivitis in a Canadian hospital setting. *Can J Ophthalmol*, 2012; 47 (5): 27–8.
29. Kymionis G.D., Bouzoukis D.I., Diakonis V.F., Siganos C. Treatment of chronic dry eye: focus on cyclosporine. *Clin Ophthalmol*, 2008; 2 (4): 829–36.
30. Leung E.W., Medeiros F.A., Weinreb R.N. Prevalence of ocular surface disease in glaucoma patients. *J. Glaucoma*, 2008; 17 (5): 350–355.
31. Marsh P., Pflugfelder S.C. Topical nonpreserved methylprednisolone therapy of keratoconjunctivitis sicca in sjogren's syndrome. *Ophthalmology*, 1999; 106: 811–816.
32. McGhee C.N., Dean S., Danesh-Meyer H. Locally administered ocular corticosteroids: benefits and risks. *Drug Saf*, 2002; 25: 33–55.
33. Michels R., Michels S., Kaminski S. Effect of combined topical heparin and steroid on corneal neovascularization in children. *Ophthalmic Surg Lasers Imaging*, 2012; 43 (6): 452–58.
34. Nikolic L., Friend J., Taylor S., Thoft R.A. Inhibition of vascularization in rabbit corneas by heparin: cortisone pellets. *Invest Ophthalmol Vis Sci*, 1986; 27 (4): 449–56.
35. Ning F., Wang X., Shang L., Wang T., Lv C., Qi Z., Wu D. Low molecular weight heparin may prevent acute lung injury induced by sepsis in rats. *Gene*, 2014 Dec 10. pii: S0378–1119 (14)01414–0. doi: 10.1016/j.gene.2014.12.018. [Epub ahead of print].
36. Niu G., Choi J.S., Wang Z., Skardal A., Giegengack M., Soker S. Heparin-modified gelatin scaffolds for human corneal endothelial cell transplantation. *Biomaterials*, 2014; 35 (13): 4005–14.
37. Peyman G.A., Kazi A.A., Riazi-Esfahani M., Aydin E., Kivilcim M., Sanders D.R. The effect of combinations of flurbiprofen, low molecular weight heparin, and doxycycline on the inhibition of corneal neovascularization. *Cornea*, 2006; 25 (5): 582–5.
38. Pflugfelder S.C., Maskin S.L., Anderson B., Chodosh J., Holland E.J., De Paiva C.S., et al. A randomized, double-masked, placebo-controlled, multicenter comparison of loteprednol etabonate ophthalmic suspension, 0.5%, and placebo for treatment of keratoconjunctivitis sicca in patients with delayed tear clearance. *Am J Ophthalmol*, 2004; 138: 444–57.

39. Prabhasawat P., Tesavibul N., Karnchanachetanee C., Kasemson S. Efficacy of cyclosporine 0.05% eye drops in Stevens Johnson syndrome with chronic dry eye. *J Ocul Pharmacol Ther*, 2013; 29 (3): 372–77.
40. Princz M.A., Sheardown H. Heparin-modified dendrimer cross-linked collagen matrices for the delivery of heparin-binding epidermal growth factor. *J Biomed Mater Res A*, 2012; 100 (8): 1929–37.
41. Rieck P., Denis J., Peters D., Hartmann C., Pouliquen Y., Courtois Y. Fibroblast growth factor 2, heparin and suramin reduce epithelial ulcer development in experimental HSV-1 keratitis. *Graefes Arch Clin Exp Ophthalmol*, 1997; 235 (11): 733–40.
42. Schultz C. Safety and Efficacy of Cyclosporine in the Treatment of Chronic Dry Eye. *Ophthalmol Eye Dis*, 2014; 6: 37–42.
43. Shah S.M., Spalton D.J. Comparison of the postoperative inflammatory response in the normal eye with heparin-surface-modified and poly (methyl methacrylate) intraocular lenses. *J Cataract Refract Surg*, 1995; 21 (5): 579–85.
44. Smith J.A., Albeitz J. et al. Epidemiology DEWS Subcommittee. The epidemiology of dry eye disease: report of the Epidemiology Subcommittee of the International Dry Eye WorkShop (2007) *Ocul Surf*, 2007; 5 (2): 93–107.
45. Solomon A., Dursun D., Liu Z., Xie Y., Macri A., Pflugfelder S.C. Pro- and anti-inflammatory forms of interleukin-1 in the tear fluid and conjunctiva of patients with dry-eye disease. *Invest Ophthalmol Vis Sci*, 2001; 42: 2283–92.
46. Stern M.E., Gao J., Schwab T.A., Ngo M., Tieu D.D., Chan C.C., et al. Conjunctival T-cell subpopulations in Sjögren's and non-Sjögren's patients with dry eye. *Invest Ophthalmol Vis Sci*, 2002; 43: 2609–14.
47. Tan H., Yang S., Liu C., Cao J., Mu G., Wang F. Enhanced anti-angiogenesis and anti-tumor activity of endostatin by chemical modification with polyethylene glycol and low molecular weight heparin. *Biomed Pharmacother*, 2012; 66 (8): 648–54.
48. Uesugui E, Dantas PE, Nishiwaki-Dantas MC, Mimica LJ. Antibacterial activity of anesthetic solutions and preservatives: an *in vitro* comparative study. *Cornea*, 2000; 19 (3): 353–54.
49. Venkatachalapathy T.S. A comparative study of paediatric thermal burns treated with topical heparin and without heparin. *Indian J Surg*, 2014; 76 (4): 282–7.
50. Wilson M.E. Jr, Trivedi R.H. Low molecular-weight heparin in the intraocular irrigating solution in pediatric cataract and intraocular lens surgery. *Am J Ophthalmol*, 2006; 141 (3): 537–38.
51. Yoon S.Y., Kim J.Y., Kim E.S., Kim S.Y., Kim M.J., Tchah H. Subconjunctival injection of low-molecular-weight heparin-taurocholate 7 inhibits corneal neovascularization. *Cornea*, 2013; 32 (11): 1488–92.
52. Zarei R., Azimi R., Moghimi S., Abdollahi A., Amini H., Eslami Y., Fakhraei G. Inhibition of intraocular fibrin formation after infusion of low-molecular-weight heparin during combined phacoemulsification-trabeculectomy surgery. *J Cataract Refract Surg*, 2006; 32 (11): 1921–25.
53. Zhou X.Q., Wei R.L. Topical cyclosporine A in the treatment of dry eye: a systematic review and meta-analysis. *Cornea*, 2014; 33 (7): 760–67.

## THE EXPERIENCE OF “HYLOPARIN” USE IN CLINICAL PRACTICE

*Tkachenko N. V., Astakhov S. Yu.*

✧ **Summary.** The incidence of the “dry eye” syndrome diagnosis in developed countries increases from year to year. It is a reason for continuous scientific search for effective and safe methods for its treatment, for new ophthalmic medications. Because of the registration in the Russian Federation of “Hyloparin-Comod” containing heparin, our chair carried out a study on the efficacy of the medication in treatment of several eye diseases associated with the “dry eye” syndrome.

✧ **Key words:** “dry eye” syndrome; “Hyloparin-comod”.

## REFERENCES

1. Brzheskiy V.V., Astakhov Yu.S., Kuznetsova N.Yu. *Zabolevaniya sleznogo apparata [Diseases of the lacrimal apparatus]*. SPb.: Izdvo N-L, 2009.
2. Egorova G.B., Mitichkina T.S., Shamsudinova A.R. Otsenka vozmozhnostey korrektsii sindroma “sukhogo glaza” pri noshenii kontaktnykh linz [Assessment opportunities correction syndrome dry eye while wearing contact lenses]. *Klinich. oftal'mol*, 2014; 4: 198–203.
3. Kudryashova Yu.I. *Sovremennye podkhody k terapii immunoposredovannoy formy sindroma “sukhogo glaza” [Modern approaches to therapy immunopositive forms of dry eye syndrome]*. *Klinich. oftal'mol*, 2010; 1: 16–20.
4. Milyudin E.S., Zolotarev A.V., Milyudin A.E. *Vozmozhnosti mestnoy immunosupressii pri povtornoy keratoplastike [Opportunities for local immunosuppression when re-keratoplasty]*. *Klinich. oftal'mol*, 2014; 3: 160–63.
5. Smerdova A.V. *Kharakteristika protekornogo deystviya geparina pri vvedenii etanola i pchelinoogo yada eksperimental'nym zhivotnym [Characterization of the protective action of heparin in the introduction of ethanol and bee venom experimental animals]*. *Avtores. dis... kand. biol. nauk. Nizhny Novgorod*, 2011.
6. Altinbas M., Dikilitas M., Ozkan M., Dogu G.G., Er O., Coskun H.S. The effect of small-molecular-weight heparin added to chemotherapy on survival in small-cell lung cancer — A retrospective analysis. *Indian J Cancer*, 2014; 51 (3): 324–29.
7. Aydin E., Kivilcim M., Peyman G.A., Esfahani M.R., Kazi A.A., Sanders D.R. Inhibition of experimental angiogenesis of cornea by various doses of doxycycline and combination of triamcinolone acetate with low-molecular-weight heparin and doxycycline. *Cornea*, 2008; 27 (4): 446–53.
8. Basti S., Aasuri M.K., Reddy M.K., Preetam P., Reddy S., Gupta S., Naduvilath T.J. Heparin-surface-modified intraocular lenses in pediatric cataract surgery: prospective randomized study. *J Cataract Refract Surg*, 1999; 25 (6): 782–87.



9. Baudouin C., Pisella P.J., Fillacie K. et al. Ocular Surface Inflammatory changes induced by topical antiglaucoma drugs. *Ophthalmology*, 1999; 106: 556–63.
10. Bozac E., Brief G., Margesco F., Munteanu H. Heparin in the treatment of ocular burns caused by bases. *Ann Ocul (Paris)*, 1967; 200(6): 693–700.
11. Byun Y.S., Rho C.R., Cho K., Choi J.A., Na K.S., Joo C.K. Cyclosporine 0.05% ophthalmic emulsion for dry eye in Korea: a prospective, multicenter, open-label, surveillance study. *Korean J Ophthalmol*. 2011; 25 (6): 369–74.
12. Charteris D.G., Aylward G.W., Wong D., Groenewald C., Asaria R.H., Bunce C. PVR study group. A randomized controlled trial of combined 5-fluorouracil and low-molecular-weight heparin in management of established proliferative vitreoretinopathy. *Ophthalmology*, 2004; 111: 2240–245.
13. Dastjerdi M.H., Hamrah P., Dana R. High-frequency topical cyclosporine 0.05% in the treatment of severe dry eye refractory to twice-daily regimen. *Cornea*, 2009; 28 (10): 1091–96.
14. De Paiva C.S., Corrales R.M., Villarreal A.L., Farley W.J., Li D.Q., Stern M.E. et al. Corticosteroid and doxycycline suppress MMP-9 and inflammatory cytokine expression, MAPK activation in the corneal epithelium in experimental dry eye. *Exp Eye Res*, 2006; 83: 526–535.
15. Debbasch C., Brignole F., Pisella P.-J., Baudouin C. et al. Quaternary Ammoniums and Other Preservatives' Contribution in Oxidative Stress and Apoptosis on Chang Conjunctival Cells. *Investigative Ophthalmology and Visual Science*, 2001; 42: 642–52.
16. Denk P.O., Knorr M. Effect of heparin on human corneal fibroblast proliferation in vitro with and without growth factor stimulation. *Graefes Arch Clin Exp Ophthalmol*, 1999; 237 (4): 342–47.
17. Deveci H., Kobak S. The efficacy of topical 0.05% cyclosporine A in patients with dry eye disease associated with Sjögren's syndrome. *Int Ophthalmol*. 2014; 34 (5): 1043–48.
18. Ellison A., Poirier R. Therapeutic effects of heparin on Pseudomonas-induced corneal ulceration. *Am J Ophthalmol*, 1976; 82 (4): 619–27.
19. Fredj-Reygrobelle D., Hristova D.L., Ettaiche M., Meddahi A., Jozefonwicz J., Barritault D. CMDBS, functional analogue of heparin sulfate as a new class of corneal ulcer healing agents. *Ophthalmic Res*, 1994; 26 (6): 325–31.
20. Ganekal S., Dorairaj S. Effect of intraoperative 5-fluorouracil and low molecular weight heparin on the outcome of high-risk proliferative vitreoretinopathy Saudi J Ophthalmol, 2014; 28 (4): 257–61.
21. Gayton J.L. Etiology, prevalence, and treatment of dry eye disease. *Clin Ophthalmol*. 2009; 3: 405–12.
22. Hessen M., Akpek E.K. Dry Eye: an Inflammatory Ocular Disease J Ophthalmic Vis Res, 2014; 9 (2): 240–50.
23. Hiremath M., Elder J., Newall F., Mitchell S., Dyas R., Monagle P. Heparin in the long-term management of liginous conjunctivitis: a case report and review of literature. *Blood Coagul Fibrinolysis*, 2011; 22 (7): 606–9.
24. Hoppenreijns V.P., Pels E., Felten P.C., Ruijter J.M., Vrensen G.F., Treffers W.F. Synergistic action of heparin and serum on basic fibroblast growth factor-modulated DNA synthesis and mitochondrial activity of cultured bovine corneal endothelial cells. *Cornea*, 1996; 15 (4): 386–96.
25. Kim J., Al-Hilal T.A., Chung S.W., Kim S.Y., Ryu G.H., Son W.C., Byun Y. Antiangiogenic and anticancer effect of an orally active low molecular weight heparin conjugates and its application to lung cancer chemoprevention. *J Control Release*, 2014 Dec 15. pii: S0168–3659 (14)00812–8. doi: 10.1016/j.jconrel.2014.12.015. [Epub ahead of print].
26. Knorr M., Wunderlich K., Steuhl K.P., Thiel H.J. Effect of heparin and ascorbic acid on growth behavior of cultivated corneal epithelial cells of the rabbit. *Ophthalmologe*, 1996; 93 (3): 275–78.
27. Kocatürk T., Kocatürk O., Kaplan A., Meteoglu I., Cakmak H., Dayanir V. Heparin treatment for allergic conjunctivitis in the experimental BALB/c model. *Ophthalmic Res*, 2013; 50 (1): 65–71.
28. Ku J.Y., Lichtinger A., Yeung S.N., Kim P., Cserti-Gazdewich C., Slomovic A.R. Topical fresh frozen plasma and heparin treatment of liginous conjunctivitis in a Canadian hospital setting. *Can J Ophthalmol*, 2012; 47 (5): 27–8.
29. Kymionis G.D., Bouzoukis D.I., Diakonis V.F., Siganos C. Treatment of chronic dry eye: focus on cyclosporine. *Clin Ophthalmol*, 2008; 2 (4): 829–36.
30. Leung E.W., Medeiros F.A., Weinreb R.N. Prevalence of ocular surface disease in glaucoma patients. *J Glaucoma*, 2008; 17 (5): 350–355.
31. Marsh P., Pflugfelder S.C. Topical nonpreserved methylprednisolone therapy of keratoconjunctivitis sicca in sjogren's syndrome. *Ophthalmology*, 1999; 106: 811–816.
32. McGhee C.N., Dean S., Danesh-Meyer H. Locally administered ocular corticosteroids: benefits and risks. *Drug Saf*, 2002; 25: 33–55.
33. Michels R., Michels S., Kaminski S. Effect of combined topical heparin and steroid on corneal neovascularization in children. *Ophthalmic Surg Lasers Imaging*, 2012; 43 (6): 452–58.
34. Nikolic L., Friend J., Taylor S., Thoft R.A. Inhibition of vascularization in rabbit corneas by heparin: cortisone pellets. *Invest Ophthalmol Vis Sci*, 1986; 27 (4): 449–56.
35. Ning F., Wang X., Shang L., Wang T., Lv C., Qi Z., Wu D. Low molecular weight heparin may prevent acute lung injury induced by sepsis in rats. *Gene*, 2014 Dec 10. pii: S0378–1119 (14)01414–0. doi: 10.1016/j.gene.2014.12.018. [Epub ahead of print].
36. Niu G., Choi J.S., Wang Z., Skardal A., Giegengack M., Soker S. Heparin-modified gelatin scaffolds for human corneal endothelial cell transplantation. *Biomaterials*, 2014; 35 (13): 4005–14.
37. Peyman G.A., Kazi A.A., Riazi-Esfahani M., Aydin E., Kivilcim M., Sanders D.R. The effect of combinations of flurbiprofen, low molecular weight heparin, and doxycycline on the inhibition of corneal neovascularization. *Cornea*, 2006; 25 (5): 582–5.
38. Pflugfelder S.C., Maskin S.L., Anderson B., Chodosh J., Holland E.J., De Paiva C.S., et al. A randomized, double-masked, placebo-controlled, multicenter comparison of loteprednol etabonate ophthalmic suspension, 0.5%, and placebo for treatment of keratoconjunctivitis sicca in patients with delayed tear clearance. *Am J Ophthalmol*, 2004; 138: 444–57.

39. Prabhasawat P., Tesavibul N., Karnchanachetanee C., Kasemson S. Efficacy of cyclosporine 0.05 % eye drops in Stevens Johnson syndrome with chronic dry eye. *J Ocul Pharmacol Ther*, 2013; 29 (3): 372–77.
40. Princz M.A., Sheardown H. Heparin-modified dendrimer cross-linked collagen matrices for the delivery of heparin-binding epidermal growth factor. *J Biomed Mater Res A*, 2012; 100 (8): 1929–37.
41. Rieck P., Denis J., Peters D., Hartmann C., Pouliquen Y., Courtois Y. Fibroblast growth factor 2, heparin and suramin reduce epithelial ulcer development in experimental HSV-1 keratitis. *Graefes Arch Clin Exp Ophthalmol*, 1997; 235 (11): 733–40.
42. Schultz C. Safety and Efficacy of Cyclosporine in the Treatment of Chronic Dry Eye. *Ophthalmol Eye Dis*, 2014; 6: 37–42.
43. Shah S.M., Spalton D.J. Comparison of the postoperative inflammatory response in the normal eye with heparin-surface-modified and poly (methyl methacrylate) intraocular lenses. *J Cataract Refract Surg*, 1995; 21 (5): 579–85.
44. Smith J.A., Albeitz J. et al. Epidemiology DEWS Subcommittee. The epidemiology of dry eye disease: report of the Epidemiology Subcommittee of the International Dry Eye WorkShop (2007) *Ocul Surf*, 2007; 5 (2): 93–107.
45. Solomon A., Dursun D., Liu Z., Xie Y., Macri A., Pflugfelder S.C. Pro- and anti-inflammatory forms of interleukin-1 in the tear fluid and conjunctiva of patients with dry-eye disease. *Invest Ophthalmol Vis Sci*, 2001; 42: 2283–92.
46. Stern M.E., Gao J., Schwab T.A., Ngo M., Tieu D.D., Chan C.C., et al. Conjunctival T-cell subpopulations in Sjögren's and non-Sjögren's patients with dry eye. *Invest Ophthalmol Vis Sci*, 2002; 43: 2609–14.
47. Tan H., Yang S., Liu C., Cao J., Mu G., Wang F. Enhanced anti-angiogenesis and anti-tumor activity of endostatin by chemical modification with polyethylene glycol and low molecular weight heparin. *Biomed Pharmacother*, 2012; 66 (8): 648–54.
48. Uesugui E, Dantas PE, Nishiwaki-Dantas MC, Mimica LJ. Antibacterial activity of anesthetic solutions and preservatives: an *in vitro* comparative study. *Cornea*, 2000; 19 (3): 353–54.
49. Venkatachalapathy T.S. A comparative study of paediatric thermal burns treated with topical heparin and without heparin. *Indian J Surg*, 2014; 76 (4): 282–7.
50. Wilson M.E. Jr, Trivedi R.H. Low molecular-weight heparin in the intraocular irrigating solution in pediatric cataract and intraocular lens surgery. *Am J Ophthalmol*, 2006; 141 (3): 537–38.
51. Yoon S.Y., Kim J.Y., Kim E.S., Kim S.Y., Kim M.J., Tchah H. Subconjunctival injection of low-molecular-weight heparin-taurocholate 7 inhibits corneal neovascularization. *Cornea*, 2013; 32 (11): 1488–92.
52. Zarei R., Azimi R., Moghimi S., Abdollahi A., Amini H., Eslami Y., Fakhraei G. Inhibition of intraocular fibrin formation after infusion of low-molecular-weight heparin during combined phacoemulsification-trabeculectomy surgery. *J Cataract Refract Surg*, 2006; 32 (11): 1921–25.
53. Zhou X.Q., Wei R.L. Topical cyclosporine A in the treatment of dry eye: a systematic review and meta-analysis. *Cornea*, 2014; 33 (7): 760–67.

*Сведения об авторах:*

**Ткаченко Наталья Викторовна** — к. м. н., ассистент. Кафедра офтальмологии. СПбГМУ им. акад. И. П. Павлова, 197089, Санкт-Петербург, ул. Л. Толстого, д. 6–8, корпус 16, E-mail: natalyatkachenko@yandex.ru.

**Астахов Сергей Юрьевич** — д. м. н., профессор, заведующий. Кафедра офтальмологии. ПСПбГМУ им. акад. И. П. Павлова Минздрава России. 197089, Санкт-Петербург, ул. Л. Толстого, д. 6–8, корпус 16. E-mail: astakhov73@mail.ru.

**Tkachenko Natalya Viktorovna** — MD, PhD, ophthalmologist, Department of Ophthalmology. First I. P. Pavlov State Medical University of St. Petersburg. 197089, Saint-Petersburg, Lev Tolstoy st., 6–8, building 16. E-mail: natalyatkachenko@yandex.ru.

**Astakhov Sergey Yuryevich** — MD, PhD, doctor of medical science, professor, head of the department. Department of Ophthalmology. First I. P. Pavlov State Medical University of St. Petersburg, 197089, Saint-Petersburg, Lev Tolstoy St., 6–8, building 16. E-mail: astakhov73@mail.ru.