


УДК 616.132-089

DOI: <https://doi.org/10.17816/PAVLOVJ248977>

# Торакобедренное бифуркационное шунтирование с использованием робототехники

В. А. Порханов<sup>1, 2</sup>, А. Б. Закеряев<sup>1</sup>, Р. А. Виноградов<sup>1, 2</sup>, Т. Э. Бахишев<sup>1</sup> ✉,  
Г. А. Хангереев<sup>2</sup>, С. Р. Бутаев<sup>1</sup>, А. В. Ерастова<sup>2</sup>, А. Г. Барышев<sup>1, 2</sup>

<sup>1</sup> Научно-исследовательский институт — Краевая клиническая больница № 1 имени профессора С. В. Очаповского, Краснодар, Российская Федерация;

<sup>2</sup> Кубанский государственный медицинский университет, Краснодар, Российская Федерация

## АННОТАЦИЯ

**Введение.** Торакобифеморальное шунтирование при окклюзии аортофеморального сегмента является вариантом выбора метода лечения пациентов при невозможности проведения традиционного аортофеморального шунтирования. Использование робот-ассистированных технологий при формировании проксимального анастомоза позволяет уменьшить травматичность операционного доступа и улучшить результаты оперативного вмешательства. В статье приводится клиническое наблюдение пациента с окклюзией аорто-подвздошного сегмента и тотальным кальцинозом интравентрального отдела аорты, которому выполнено торакобедренное бифуркационное шунтирование с применением робототехники.

**Заключение.** Использование в сосудистой хирургии современных технологий позволяет уменьшить травматизацию, минимизировать влияние человеческого фактора, улучшить визуализацию и свободу движений, при этом сократить восстановительный период пациента и время его нахождения в стационаре.

**Ключевые слова:** *сосудистая хирургия; торакофеморальное шунтирование; робот-ассистированная операция; хирургический робот da Vinci; аортобедренное бифуркационное шунтирование; лапароскопическая сосудистая хирургия; миниинвазивная хирургия*

## Для цитирования:

Порханов В.А., Закеряев А.Б., Виноградов Р.А., Бахишев Т.Э., Хангереев Г.А., Бутаев С.Р., Ерастова А.В., Барышев А.Г. Торакобедренное бифуркационное шунтирование с использованием робототехники // Российский медико-биологический вестник имени академика И. П. Павлова. 2023. Т. 31, № 4. С. 663–670. DOI: <https://doi.org/10.17816/PAVLOVJ248977>

DOI: <https://doi.org/10.17816/PAVLOVJ248977>

# Robot-Assisted Thoracofemoral Bifurcation Bypass

Vladimir A. Porkhanov<sup>1, 2</sup>, Aslan B. Zakeryayev<sup>1</sup>, Roman A. Vinogradov<sup>1, 2</sup>,  
Tarlán E. Bakhishev<sup>1</sup> ✉, Gery A. Khangereyev<sup>2</sup>, Sultan R. Butayev<sup>1</sup>,  
Anastasiya V. Erastova<sup>2</sup>, Aleksandr G. Baryshev<sup>1, 2</sup>

<sup>1</sup> Scientific Research Institute — Ochapovsky Regional Clinical Hospital No. 1, Krasnodar, Russian Federation;

<sup>2</sup> Kuban State Medical University, Krasnodar, Russian Federation

## ABSTRACT

**INTRODUCTION:** Thoracofemoral bypass surgery for occlusion of aortofemoral segment is a variant of choice for treatment of patients with impossibility of performing traditional aortofemoral bypass. The use of robot-assisted technologies in the formation of a proximal anastomosis permits to reduce the trauma of surgical access and to improve the results of surgical intervention. The article reports a case of a patient with occlusion of the aorto-iliac segment and total calcification of the infrarenal aorta, who underwent robot-assisted thoracofemoral bifurcation bypass surgery.

**CONCLUSION:** Use of modern technologies in the vascular surgery permits to reduce traumatization, minimize the effect of the human factor, improve visualization and freedom of movement and shorten the recovery period and the period of hospital stay.

**Keywords:** *vascular surgery; thoracofemoral bypass; robot-assisted surgery; da Vinci surgical robot; aortofemoral bifurcation bypass; laparoscopic vascular surgery; minimally invasive surgery*

## For citation:

Porkhanov VA, Zakeryayev AB, Vinogradov RA, Bakhishev TE, Khangereyev GA, Butayev SR, Erastova AV, Baryshev AG. Robot-Assisted Thoracofemoral Bifurcation Bypass. *I. P. Pavlov Russian Medical Biological Herald*. 2023;31(4):663–670. DOI: <https://doi.org/10.17816/PAVLOVJ248977>

Received: 19.02.2023

Accepted: 17.05.2023

Published: 31.12.2023

## СПИСОК СОКРАЩЕНИЙ

БА — бедренная артерия

МСКТ — мультиспиральная компьютерная томография

НК — нижняя конечность

## ВВЕДЕНИЕ

Атеросклеротические поражения брюшной части аорты и периферических артерий — наиболее распространенная патология сердечно-сосудистой системы. Эпидемиологические многоцентровые исследования, проведенные в конце XX в. — начале XXI в., показывают, что в общей популяции экономически развитых стран распространенность периферического атеросклероза достаточно высока и составляет 3–10%, а среди лиц старше 70 лет достигает 15–20% [1].

Аортобифemorальное шунтирование остается «золотым стандартом» лечения пациентов с тяжелым атеросклеротическим заболеванием или полной окклюзией инфраренального отдела аорты и подвздошных артерий. В случаях тотального кальциноза брюшной части аорты, а также спаечного процесса в полости живота, при тромбозе и инфекции предшествующих реконструкций инфраренальной аорты и других внутрибрюшных патологий, не позволяющих провести стандартную реваскуляризацию нижних конечностей (НК), методом выбора может служить торакофemorальное шунтирование [2]. Выполнение открытых оперативных вмешательств связано с высоким риском периоперационных осложнений и длительным реабилитационным периодом [3].

Активное внедрение эндовидеохирургии с использованием робототехники улучшает результаты хирургических вмешательств: минимизирует травматизацию тканей и сокращает сроки операций, способствует восстановлению пациентов в более короткие сроки.

### Клинический случай

Пациент З., 68 лет, поступил в отделение сосудистой хирургии Научно-исследовательского института — Краевой клинической больницы № 1 имени профессора С. В. Очаповского г. Краснодара в июне 2022 г. с жалобами на боль в икроножных мышцах в покое, сухие некрозы 1-го пальца стопы левой НК, боли в икроножных мышцах правой НК при прохождении дистанции до 10 м. Считает себя больным в течение 5 лет. Последний месяц отмечает ухудшение состояния, нарушение сна ввиду выраженного болевого синдрома.

*Из анамнеза жизни:* больной наблюдается у эндокринолога по поводу сахарного диабета 2 типа, болеет более 20 лет, получает инсулинотерапию.

*Инструментальные методы исследований:* по данным ультразвуковой доплерографии коллатеральный

кровоток определялся с уровня наружной подвздошной артерии обеих сторон и далее на протяжении во всех проекциях магистральных артерий, лодыжечный индекс давления соответствовал 0,18 справа и 0,22 слева.

При выполнении мультиспиральной компьютерной томографии (МСКТ) с внутривенным контрастированием было выявлено атеросклеротическое поражение аорты и ее ветвей, тотальный кальциноз инфраренального отдела аорты, окклюзия терминального отдела аорты, обеих общих подвздошных артерий, наружных подвздошных артерий, окклюзия поверхностных бедренных артерий (БА) обеих НК.

По данным ангиографии подтверждается уровень окклюзии: глубокая бедренная, подколенные и берцовые артерии определяются проходимыми. На основании данных пациенту выставлен клинический диагноз: *Атеросклероз. Синдром Лериша. Окклюзия терминального отдела аорты, обеих общих наружных подвздошных артерий, окклюзия поверхностных БА обеих НК. Хроническая артериальная недостаточность III степени обеих НК.*

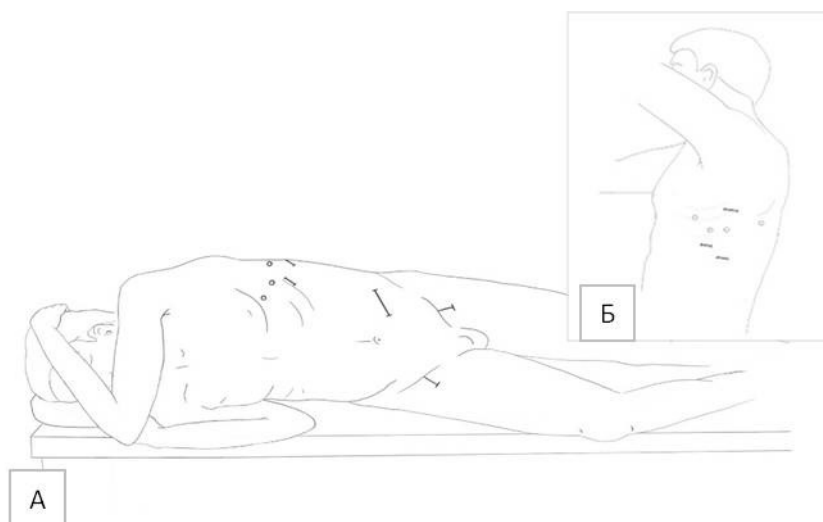
На основе данных клинической картины, инструментальных показателей, с целью уменьшения травматизации операционной раны, сокращения реабилитационного периода принято решение о выполнении оперативного вмешательства в объеме: торакобедренное бифуркационное шунтирование протезом с применением робототехники.

*Техника операции.* После введения общей анестезии и установки двухпросветной эндотрахеальной трубки пациента разместили на правом боку с отведенной вправо левой рукой. Первым этапом латерально выполнили разрез в проекции БА с обходом феморальных лимфоузлов. Последовательно выделены и взяты на держалки общая, поверхностная и глубокая БА обеих НК. Поверхностные БА обеих НК несжимаемые, кальцинированы, глубокие БА мягкие, сжимаемые. Далее выполнен люмботомный доступ слева. Брюшной мешок оттеснен кверху и медиально. Осуществлена ревизия забрюшинного пространства, диафрагмы. Бифуркационный протез из полиэстера проведен ретроперитонеально по ходу подвздошных артерий в дистальном направлении слева и справа, бранши протеза проведены под паховой связкой к БА.

Следующим этапом устанавливались троакары в грудную область. На уровне задней подмышечной

линии в левой грудной области в VI межреберье установлен видеооптический троакар 8 мм. В троакар введен лапароскоп. При ревизии доли легкого воздушны, в акте дыхания не чувствуют ввиду односторонней вентиляции, париетальная и висцеральная плевра без патологии. Имеется единичный спаечный процесс в верхней части доли легкого. Далее медиальнее видеооптического троакара на уровне средней подмышечной линии в VI межреберье установлен троакар 8 мм для 2 роботического манипулятора. По передней подмышечной линии в V межреберье установлен троакар 8 мм для 1 роботического манипулятора. По лопаточной

линии в V межреберье установлен троакар 8 мм для 4 роботического манипулятора. Далее выполнена миниторакотомия длиной до 3 см в VIII межреберье между видеооптическим троакарком и 4 роботическим манипулятором для аортального зажима. Проведена миниторакотомия длиной до 3 см в VII межреберье между видеооптическим троакарком и 2 роботическим манипулятором для аспиратора. По задней подмышечной линии между видеооптическим троакарком и 4 роботическим манипулятором в IV межреберье выполнена миниторакотомия длиной до 4 см для аортального зажима (рис. 1).



**Рис. 1.** Схема положения пациента на операционном столе (А) и расположения троакаров и открытых хирургических доступов (Б).

Манипуляторы роботической установки Da Vinci Xi фиксированы, с помощью роботических рук иссечен единичный спаечный процесс в верхней доле легкого. Выделен дистальный отдел нисходящей грудной аорты. В сухожильной части диафрагмы сформировано отверстие с целью проведения синтетического протеза. Протез проведен по левому боковому каналу и далее в левую плевральную полость через сформированное отверстие в диафрагме. Введено 2500 единиц действия гепарина натрия внутривенно. Для бокового отжатия грудного отдела нисходящей части аорты в плевральную полость через миниторакотомные раны с помощью 1 и 3 ассистентской руки заведены 2 изогнутых аортальных зажима Сатинского. Зажимы наложены навстречу друг другу. Осуществлено боковое отжатие аорты. Проведена продольная аортотомия. Непрерывным швом нитью пролен 4.0 по типу «конец-в-бок» сформирован проксимальный анастомоз между синтетическим протезом и аортой. Поочередно сняты зажимы с аорты, осуществлена адаптация анастомоза (рис. 2).

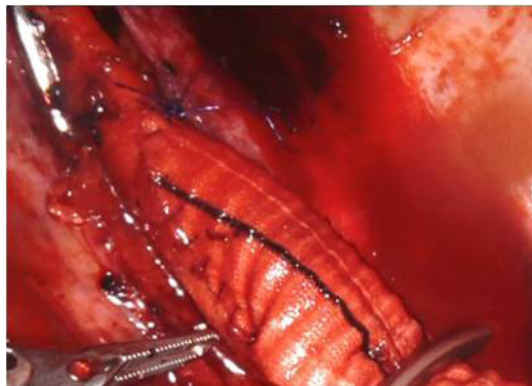
Через 2 роботизированный порт под контролем лапароскопа выведен плевральный дренаж. Роботические манипуляторы вместе с торакальными портами удалены. Следующим этапом сформированы дистальные анастомозы между ветвями протеза и общими БА с переходом на глубокие БА по типу «конец-в-бок» непрерывным швом нитью пролен 5.0. Проведена адаптация анастомозов, артерии пульсируют в ране. Осуществлено дренирование ран на бедрах по Редону. Подключен плевральный дренаж. Раны ушиты.

Длительность оперативного вмешательства составила 310 мин. Время бокового отжатия аорты — 36 мин., время формирования проксимального анастомоза с использованием робототехники — 31 мин. Объем кровопотери составил около 350 мл. Пациент был экстубирован через 20 мин. после окончания операции на операционном столе, переведен в отделение реанимации и интенсивной терапии.

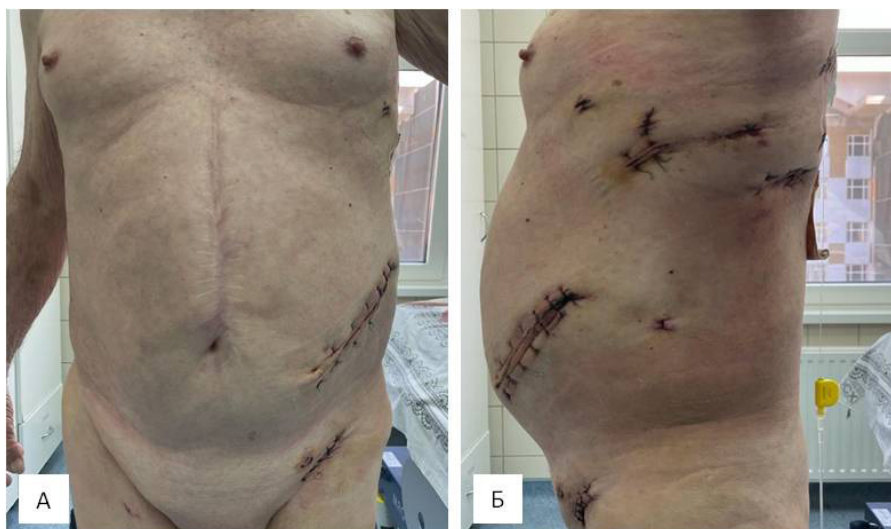Послеоперационный период больного протекал без особенностей и осложнений. Ишемия НК купирована. На

2 сутки после операции пациент переведен в общую палату. Через 1 сутки после операции — самостоятельный стул. С целью послеоперационного контроля на 3 сутки удалены

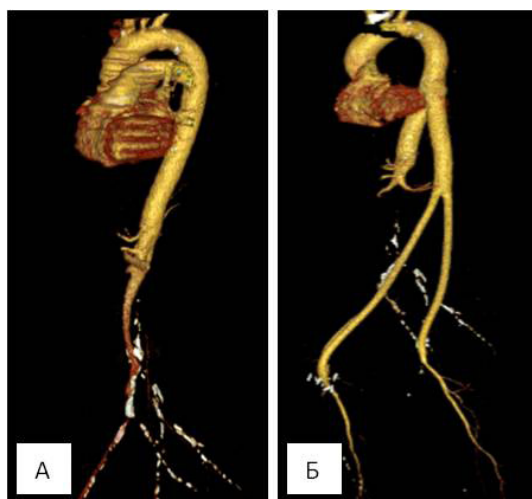
дренажи (рис. 3) и выполнена МСКТ с внутривенным контрастированием с шагом 1 мм. Конструкция проходима, препятствий для кровотока нет (рис. 4).



**Рис. 2.** Вид на сформированный проксимальный анастомоз между синтетическим протезом и аортой. Адаптация проксимального анастомоза между нисходящей частью грудной аорты и синтетическим протезом.



**Рис. 3.** Послеоперационные раны после удаления дренажей (3 сутки): А — вид спереди, Б — вид сбоку.



**Рис. 4.** Трехмерная реконструкция мультиспиральной компьютерной томографии с внутривенным контрастированием: А — до оперативного вмешательства, Б — после оперативного вмешательства.



## ОБСУЖДЕНИЕ

Робот-ассистированная хирургия — одна из самых совершенных на сегодняшний день технологий малоинвазивной эндовидеохирургии. Высокая точность и свобода движений, трехмерное изображение, минимизация вмешательства и кровопотери, укороченный период реабилитации пациентов — факторы, которые позволяют активно внедрять «роботические» операции в различные специальности. Короткая кривая обучения способствует применению роботических хирургических систем в сосудистой хирургии при выполнении оперативных вмешательств на магистральных сосудах с минимизацией травматичности хирургических доступов, что делает перспективным использование робототехники при сложных реконструкциях на аортофemorальном сегменте [4–7].

В современной практике при окклюзии аорто-подвздошного сегмента традиционной реконструктивной операцией является аортобифemorальное шунтирование, которое имеет наиболее долгосрочные результаты проходимости. В группе больных высокого риска и для пациентов, у которых обычная реконструктивная операция не представляется возможной, альтернативным вариантом является торакобифemorальное шунтирование.

У разных авторов техника выполнения торакобифemorального шунтирования отличается. В большинстве случаев используется переднебоковая торакотомия с задним туннелем под левой ножкой диафрагмы. Трансплантат подводится к левой паховой области, а затем одна бранша шунта туннелируется в правую бедренную область [8].

Выполнение стандартной переднебоковой торакотомии для выделения нисходящей части грудного отдела аорты и формирования проксимального анастомоза является очень травматичным доступом и связано с высоким риском повреждения реберного каркаса и длительными сроками послеоперационной реабилитации. Стандартное открытое оперативное лечение у пациентов с ожирением, бочкообразной грудной клеткой может сопровождаться высокими техническими сложностями. Применение робот-ассистированных технологий при формировании проксимального анастомоза позволяет уменьшить травматизацию операционной раны, кровопотерю и улучшить восстановительный период больных.

Одним из минусов является возможность столкновения манипуляторов робота с лапароскопическими инструментами, что может привести к снятию аортального зажима. Успехом оперативного вмешательства является взаимосвязь между ассистентом хирурга за столом и хирургом за консолью. Следует избегать быстрых, внезапных перемещений инструментов. Кроме того, важна правильная установка троакара с достаточным

пространством между роботизированными и лапароскопическими инструментами. Роботизированная система не обеспечивает тактильной обратной связи, поэтому необходимо соблюдать осторожность при взаимодействии с тканями тела, швами и протезным материалом. Для помощи во время роботизированной хирургии при выполнении быстрой конверсии, когда это необходимо, требуется присутствие опытных хирургов в операционной. Кроме того, важно учитывать затраты на роботизированную систему, обслуживание и инструменты [9].

## ЗАКЛЮЧЕНИЕ

Использование в сосудистой хирургии современных технологий позволяет уменьшить травматизацию, минимизировать влияние человеческого фактора, улучшить визуализацию и свободу движений, при этом сократить восстановительный период пациента и время его нахождения в стационаре.

Применение робототехники способствует улучшению реабилитации пациентов и уменьшению риска послеоперационных осложнений без увеличения объема оперативного вмешательства и времени пережатия сосудов, что делает перспективным использование робот-ассистированных технологий при выполнении сложных реконструктивных вмешательств.

## ДОПОЛНИТЕЛЬНО

**Финансирование.** Авторы заявляют об отсутствии внешнего финансирования при проведении исследования.

**Конфликт интересов.** Авторы заявляют об отсутствии конфликта интересов.

**Согласие на публикацию.** В статье использованы обезличенные клинические данные пациента в соответствии с подписанным им добровольным информированным согласием.

**Вклад авторов:** Бутаев С. Р., Виноградов Р. А. — концепция; Бахшишев Т. Э., Хангереев Г. А. — сбор и обработка материала; Закеряев А. Б., Бахшишев Т. Э., Ерастова А. В. — написание текста; Порханов В. А., Виноградов Р. А., Барышев А. Г. — редактирование. Авторы подтверждают соответствие своего авторства международным критериям ICMJE (все авторы внесли существенный вклад в разработку концепции, подготовку статьи, прочли и одобрили финальную версию перед публикацией).

**Funding.** This article was not supported by any external sources of funding.

**Conflict of interests.** The authors declare no conflicts of interests.

**Patient consent.** The article uses the patient's clinical data in accordance with the informed consent signed by him.

**Contribution of the authors:** S. R. Butayev, R. A. Vinogradov — concept of study; T. E. Bakhishev, G. A. Khangereyev — collection and analysis of data; A. B. Zakeryayev, T. E. Bakhishev, A. V. Erastova — writing the text; V. A. Porkhanov, R. A. Vinogradov, A. G. Baryshev — editing. The authors confirm the correspondence of their authorship to the ICMJE International Criteria. All authors made a substantial contribution to the conception of the work, acquisition, analysis, interpretation of data for the work, drafting and revising the work, final approval of the version to be published and agree to be accountable for all aspects of the work.

## СПИСОК ИСТОЧНИКОВ

1. Зелинский В.А., Мельников М.В., Барсуков А.Е., и др. Кальциноз брюшной аорты как фактор риска кардиоцеребральных осложнений у больных периферическим атеросклерозом // Клиницист. 2012. № 3–4. С. 33–37.
2. Köksal C., Sarikaya S., Zengin M. Thoracofemoral bypass for treatment of juxtarenal aortic occlusion // *Asian Cardiovasc. Thorac. Ann.* 2002. Vol. 10, No. 2. P. 141–144. doi: [10.1177/021849230201000211](https://doi.org/10.1177/021849230201000211)
3. Lin J.C. The role of robotic surgical system in the management of vascular disease // *Ann. Vasc. Surg.* 2013. Vol. 27, No. 7. P. 976–983. doi: [10.1016/j.avsg.2013.02.004](https://doi.org/10.1016/j.avsg.2013.02.004)
4. Магомедова Г.Ф., Сарханидзе Я.М., Лепшочков М.К., и др. Робот-ассистированные операции в сосудистой хирургии // *Ангиология и сосудистая хирургия.* 2020. Т. 26, № 2. С. 190–196. doi: [10.33529/ANGIO20202020](https://doi.org/10.33529/ANGIO20202020)
5. Мосоян М.С., Федоров Д.А. Современная робототехника в медицине // *Трансляционная медицина.* 2020. Т. 7, № 5. С. 91–108. doi: [10.18705/2311-4495-2020-7-5-91-108](https://doi.org/10.18705/2311-4495-2020-7-5-91-108)
6. Саая Ш.Б., Рабцун А.А., Попова И.В., и др. Робот-ассистированные операции при патологии аорто-подвздошного сегмента: наш опыт // *Ангиология и сосудистая хирургия.* 2020. Т. 26, № 4. С. 90–96. doi: [10.33529/ANGIO2020409](https://doi.org/10.33529/ANGIO2020409)
7. Stádler P. Role of the robot in totally laparoscopic aortic repair for occlusive and aneurysmal disease // *Acta Chir. Belg.* 2009. Vol. 109, No. 3. P. 300–305. doi: [10.1080/00015458.2009.11680429](https://doi.org/10.1080/00015458.2009.11680429)
8. McCarthy W.J., Mesh C.L., McMillan W.D., et al. Descending thoracic aorta-to-femoral artery bypass: ten years' experience with a durable procedure // *J. Vasc. Surg.* 1993. Vol. 17, No. 2. P. 336–348. doi: [10.1016/0741-5214\(93\)90419-M](https://doi.org/10.1016/0741-5214(93)90419-M)
9. Jongkind V., Diks J., Yeung K.K., et al. Mid-term results of robot-assisted laparoscopic surgery for aortoiliac occlusive disease // *Vascular.* 2011. Vol. 19, No. 1. P. 1–7. doi: [10.1258/vasc.2010.0a0249](https://doi.org/10.1258/vasc.2010.0a0249)

## REFERENCES

1. Zelinskiy VA, Melnikov MV, Barsukov AY, et al. An abdominal aortic calcification as a risk factor for cardio-cerebral events in patients with peripheral arterial disease. *Klinitsist.* 2012;(3–4):33–7. (In Russ).
2. Köksal C, Sarikaya S, Zengin M. Thoracofemoral bypass for treatment of juxtarenal aortic occlusion. *Asian Cardiovasc Thorac Ann.* 2002;10(2):141–4. doi: [10.1177/021849230201000211](https://doi.org/10.1177/021849230201000211)
3. Lin JC. The role of robotic surgical system in the management of vascular disease. *Ann Vasc Surg.* 2013;27(7):976–83. doi: [10.1016/j.avsg.2013.02.004](https://doi.org/10.1016/j.avsg.2013.02.004)
4. Magomedova GF, Sarkhanidze YaM, Lepshokov MK, et al. Robot-assisted operations in vascular surgery. *Angiology and Vascular Surgery.* 2020;26(2):190–6. (In Russ). doi: [10.33529/ANGIO20202020](https://doi.org/10.33529/ANGIO20202020)
5. Mosoyan MS, Fedorov DA. Modern robotics in medicine. *Translational Medicine.* 2020;7(5):91–108. (In Russ). doi: [10.18705/2311-4495-2020-7-5-91-108](https://doi.org/10.18705/2311-4495-2020-7-5-91-108)
6. Saaya ShB, Rabtsun AA, Popova IV, et al. Robotic-assisted operations for pathology of the aortoiliac segment: own experience. *Angiology and Vascular Surgery.* 2020;26(4):90–6. (In Russ.). doi: [10.33529/ANGIO2020409](https://doi.org/10.33529/ANGIO2020409)
7. Stádler P. Role of the robot in totally laparoscopic aortic repair for occlusive and aneurysmal disease. *Acta Chir Belg.* 2009;109(3):300–5. doi: [10.1080/00015458.2009.11680429](https://doi.org/10.1080/00015458.2009.11680429)
8. McCarthy WJ, Mesh CL, McMillan WD, et al. Descending thoracic aorta-to-femoral artery bypass: ten years' experience with a durable procedure. *J Vasc Surg.* 1993;17(2):336–348. doi: [10.1016/0741-5214\(93\)90419-M](https://doi.org/10.1016/0741-5214(93)90419-M)
9. Jongkind V, Diks J, Yeung KK, et al. Mid-term results of robot-assisted laparoscopic surgery for aortoiliac occlusive disease. *Vascular.* 2011;19(1):1–7. doi: [10.1258/vasc.2010.0a0249](https://doi.org/10.1258/vasc.2010.0a0249)

## ОБ АВТОРАХ

**Порханов Владимир Алексеевич**, д.м.н., профессор, академик РАН;  
ORCID: <https://orcid.org/0000-0003-0572-1395>;  
eLibrary SPIN: 2446-5933; e-mail: [kkb1@mail.ru](mailto:kkb1@mail.ru)

**Закеряев Аслан Бубаевич**;  
ORCID: <https://orcid.org/0000-0002-4859-1888>;  
eLibrary SPIN: 6519-8918; e-mail: [aslan.zakeryaev@gmail.com](mailto:aslan.zakeryaev@gmail.com)

**Виноградов Роман Александрович**, д.м.н.;  
ORCID: <https://orcid.org/0000-0001-9421-586X>;  
eLibrary SPIN: 7211-3229; e-mail: [viromal@mail.ru](mailto:viromal@mail.ru)

## AUTHOR'S INFO

**Vladimir A. Porkhanov**, MD, Dr. Sci. (Med.), Professor;  
ORCID: <https://orcid.org/0000-0003-0572-1395>;  
eLibrary SPIN: 2446-5933; e-mail: [kkb1@mail.ru](mailto:kkb1@mail.ru)

**Aslan B. Zakeryayev**;  
ORCID: <https://orcid.org/0000-0002-4859-1888>;  
eLibrary SPIN: 6519-8918; e-mail: [aslan.zakeryaev@gmail.com](mailto:aslan.zakeryaev@gmail.com)

**Roman A. Vinogradov**, MD, Dr. Sci. (Med.);  
ORCID: <https://orcid.org/0000-0001-9421-586X>;  
eLibrary SPIN: 7211-3229; e-mail: [viromal@mail.ru](mailto:viromal@mail.ru)

**\*Бахишев Тарлан Энвербегович;**ORCID: <https://orcid.org/0000-0003-4143-1491>;eLibrary SPIN: 9558-6940; e-mail: [tarlan.bakhishev@yandex.ru](mailto:tarlan.bakhishev@yandex.ru)**Хангереев Герей Ахмедович;**ORCID: <https://orcid.org/0000-0002-8667-2072>;eLibrary SPIN: 5864-1298; e-mail: [han.gerey@mail.ru](mailto:han.gerey@mail.ru)**Бутаев Султан Расулович;**ORCID: <https://orcid.org/0000-0001-7386-5986>;eLibrary SPIN: 3900-4985; e-mail: [dr.sultan@inbox.ru](mailto:dr.sultan@inbox.ru)**Ерастова Анастасия Владимировна;**ORCID: <https://orcid.org/0000-0002-4250-0893>;eLibrary SPIN: 6583-3095; e-mail: [kijnat@yandex.ru](mailto:kijnat@yandex.ru)**Барышев Александр Геннадиевич, д.м.н.;**ORCID: <https://orcid.org/0000-0002-6735-3877>;eLibrary SPIN: 2924-1648; e-mail: [A.barishev@icloud.com](mailto:A.barishev@icloud.com)**\*Tarlan E. Bakhishev;**ORCID: <https://orcid.org/0000-0003-4143-1491>;eLibrary SPIN: 9558-6940; e-mail: [tarlan.bakhishev@yandex.ru](mailto:tarlan.bakhishev@yandex.ru)**Gerey A. Khangereyev;**ORCID: <https://orcid.org/0000-0002-8667-2072>;eLibrary SPIN: 5864-1298; e-mail: [han.gerey@mail.ru](mailto:han.gerey@mail.ru)**Sultan R. Butayev;**ORCID: <https://orcid.org/0000-0001-7386-5986>;eLibrary SPIN: 3900-4985; e-mail: [dr.sultan@inbox.ru](mailto:dr.sultan@inbox.ru)**Anastasiya V. Erastova;**ORCID: <https://orcid.org/0000-0002-4250-0893>;eLibrary SPIN: 6583-3095; e-mail: [kijnat@yandex.ru](mailto:kijnat@yandex.ru)**Aleksandr G. Baryshev, MD, Dr. Sci. (Med.);**ORCID: <https://orcid.org/0000-0002-6735-3877>;eLibrary SPIN: 2924-1648; e-mail: [A.barishev@icloud.com](mailto:A.barishev@icloud.com)

---

\* Автор, ответственный за переписку / Corresponding author