© Павлов А.В., 2009
УДК 611.814.2-053.88

ХАРАКТЕРИСТИКА КЛЕТОЧНОГО СОСТАВА МЕДИАЛЬНЫХ ЯДЕР СОСЦЕВИДНЫХ ТЕЛ ПРОМЕЖУТОЧНОГО МОЗГА У МУЖЧИН И ЖЕНЩИН В ВОЗРАСТЕ 50-60 ЛЕТ

А.В.Павлов

Рязанский государственный медицинский университет
имени академика И.П.Павлова

В статье дано морфологическое описание клеточного состава медиального скопления нервных клеток сосцевидных тел промежуточного мозга у мужчин и женщин в возрастной группе 50-60 лет.

Ключевые слова: гипоталамус, медиальное ядро, промежуточный мозг, сосцевидные тела.

В последнее время в публикациях, посвященных вопросам морфологии и физиологии головного мозга, значительное место уделяется подталамической области (hypothalamus), являющейся филогенетически более старой частью промежуточного мозга [1,2,3]. Располагаясь на основании головного мозга, гипоталамус спереди граничит со зрительным перекрестом, а задняя граница проходит за сосцевидными телами. Латерально располагаются зрительные тракты, ограничивая его с боков. Верхней границей является гипоталамическая борозда, которая проходит от межжелудочкового отверстия до входа в водопровод большого мозга. Нижняя граница представлена серым бугром, лежащим впереди сосцевидных тел.

В целом, гипоталамус является сравнительно небольшим отделом головного мозга человека, но в функциональном отношении занимает одно из ведущих мест и представляет собой центр регуляции вегетативных функций организма и размножения, место взаимодействия нервных и эндокринных систем. Разнообразие функций гипоталамуса обусловлено сложностью его морфологической организации. Функционально подбугорную область принято разделять на два отдела: передний, «вегетативный гипоталамус» и задний, мамиллярный комплекс [4]. Передний отдел с входящим в него гипофизом, является важным объектом многочисленных современных научных исследований и публикаций, задний описан в единичных статьях, недостаточно хорошо отражающих структуру его компонентов.

В исследовании нами была поставлена цель: дать характеристику клеточного состава наиболее крупного скопления клеток сосцевидных тел у мужчин и женщин в возрасте 50-60 лет.

Материалы и методы

Исследование проводилось на аутопсийном материале головного мозга десяти мужчин и восьми женщин в возрасте 50-60 лет. Материал забирался у трупов не позднее 2 суток от момента наступления биологической смерти. Изучению подвергались сосцевидные тела промежуточного мозга человека с помощью макроскопического, микроскопического и морфометрического методов. Макроскопически: описывалась их форма, оценивались линейные параметры.

Для микроскопического метода, материал фиксировался в 12%-ом забуференном растворе формалина, обезвоживался в спиртах возрастающей концентрации. Сосцевидные тела с фрагментом прилежащей мозговой ткани заливались в парафин и фиксировались на блоках. Срезы изготавливались во фронтальном направлении и окрашивались гематоксилин-эозином, толуидиновым синим по Нисслю, модифицированным методом Бильшовского-Гросс-Лаврентьева, выполнялась импрегнация серебром по методу Фалька.

Морфометрическое и цитогистостереометрическое исследование гистопрепаратов осуществляли с помощью окуляр-микрометра и метода точечного счёта по Г.Г. Автандилову. Статистическую обработку результатов измерения проводили с использованием критерия Стьюдента. Оценка значимости достоверных отличий определялась при $p<0,05$.

Результаты и их обсуждение

При макроскопическом изучении аутопсийного материала промежуточного мозга сосцевидные тела у представителей обоих полов определяются как два овальных, относительно сильно выдающихся образования, разделенные между собой глубокой щелью, расположенные между tuber cinereum и substantia perforata posterior. При анализе полученных данных значения линейных

размеров сосцевидных тел у мужчин и женщин достоверно не отличаются. Средние значения сосцевидных тел справа составили: длина 5,8±0,17; ширина 4,8±0,18; высота 5,1±0,13. Слева: длина 5,9±0,17; 4,6±0,17; высота 5,0±1,16.

Преобладание значений длины сосцевидных тел обусловлено наличием так называемой ручки (brachium corporis mamillaris) которая обнаруживается на всех макропрепаратах, но размер ее может варьировать. В некоторых случаях она широкая и короткая, в других – длинная и узкая.

Таблица 1.

Значения линейных размеров сосцевидных тел у мужчин и женщин (мм)

	Правое сосцевидное тело			**Левое сосцевидное тело**		
	длина	ширина	высота	длина	ширина	высота
Мужчины	5,8±0,18	4,8±0,18	5,1±0,12	5,9±0,17	4,6±0,18	5,0±1,16
Женщины	5,9±0,17	4,8±0,18	5,1±0,13	5,9±0,17	4,7±0,17	5,0±1,17

При микроскопическом исследовании препаратов сосцевидных тел мужчин в области медиального ядра отмечаются крупные нейроны полигональной формы, имеющие тенденцию к группировке. В группу включено от трех до пяти нейронов.

Цитоплазма нежнобазофильная, гомогенная. Ядро с выраженной ядерной мембраной базофильное, хроматин нежный, конденсированный по периферии. Нуклеола ориентирована по центру. В цитоплазме отдельных клеток определяются гранулы липофусцина, расположенные по периферии ближе к отросткам. Ядерно-цитоплазматическое взаимоотношение сдвинуто в сторону ядра.

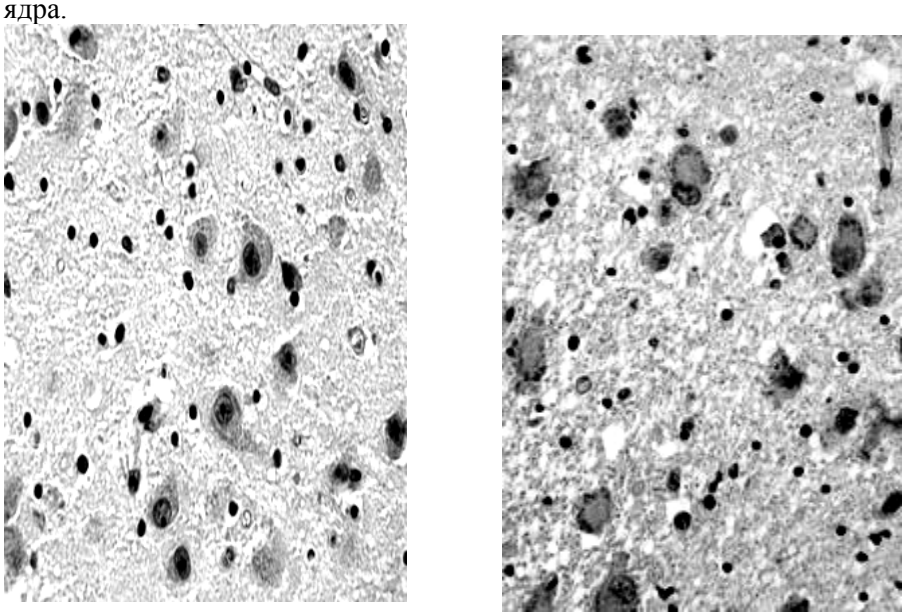

А В

Рисунок 1. Клетки медиального ядра сосцевидного тела мужчины (А) и женщины (В). Отчетливо видна форма клеток и конденсация цитоплазмы в нейронах на препарате женской группы.

На препаратах сосцевидных тел женской группы в области медиального ядра на фоне разнонаправленных слабоэозинофильных волокнистых структур определяются свободнолежащие нейроны округлой формы, имеющие слабую тенденцию к группировке. Цитоплазма нервных клеток гомогенна, имеет слабобазофильную окраску; цитоплазматическая мембрана хорошо выражена. Ядро сдвинуто на периферию. Ядерно-цитоплазматическое взаимоотношение сдвинуто 2:1 в сторону цитоплазмы. Хроматин нежный, ориентирован по периферии. Нуклеола небольших размеров, расположена не по центру.

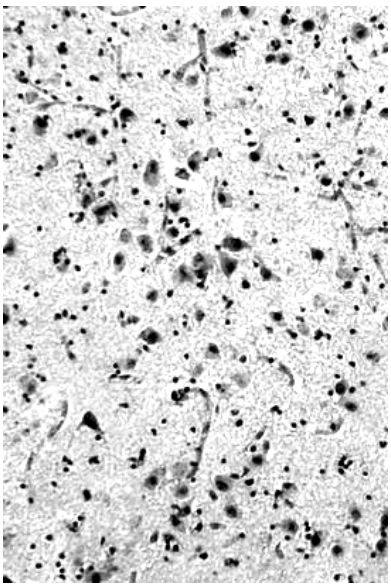

Рисунок 2. Клетки медиального ядра сосцевидного тела мужчины (А).

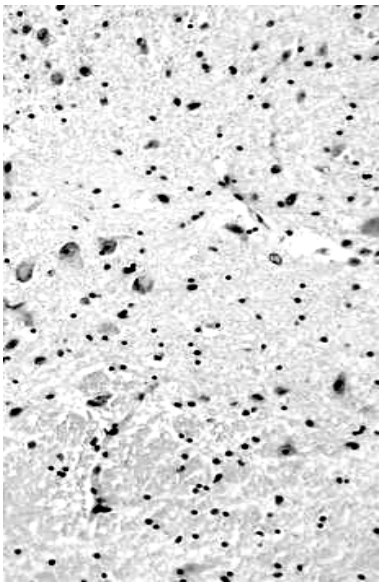

Рисунок 2. Клетки медиального ядра сосцевидного тела женщины (В).

Некоторые нейроны в препаратах женской группы имеют морфологические признаки гибели: конденсация цитоплазмы, маргинализация хроматина, в некоторых клетках формируются апоптозные тельца. В отдельных полях зрения определяется феномен образования клеток-теней, представленных слабовыраженной цитоплазматической мембраной. Цитоплазма этих клеток замещена белковым слабобазофильным субстратом, ядерных фрагментов не определяется.

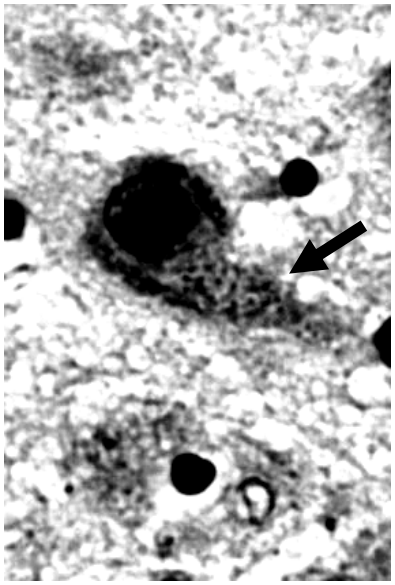

Рисунок 3. Клетки медиального ядра сосцевидного тела мужчины (А). Видны гранулы липофусцина в нейроне на препарате представителя мужской группы (А)

В

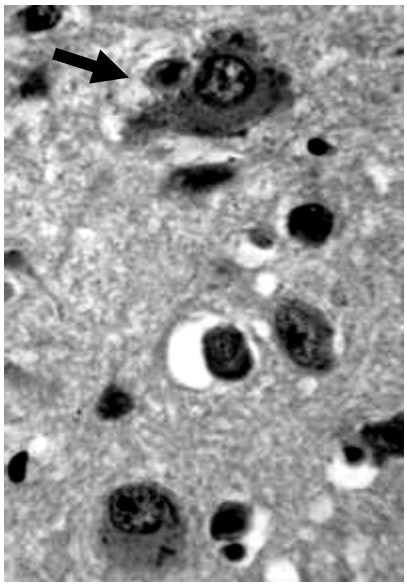

Рисунок 3. Клетки медиального ядра сосцевидного тела женщины (В). Видна макрофагально трансформированная глиальная клетка

В ряде полей зрения обнаруживается трансформация глиальных клеток в макрофаги, их активация и макрофагальная атака на нейроны. Морфологически она характеризуется тем, что к периферическим участкам нейрона с внешней стороны клеточной стенки макрофагально трансформированные глиальные клетки формируют очаговые скопления, осуществляют плотный контакт с цитоплазмой. В определенных участках цитоплазмы нейроцита отмечается деструкция основного вещества и перицеллюлярный отек.

Выводы

1. Дана характеристика клеточного состава медиального ядра сосцевидных тел у представителей разных полов в средней возрастной группе.
2. Выявлены количественные и качественные отличия нейронов, входящих в состав медиального ядра.
3. Определены некоторые особенности строения клеток медиального ядра и их клеточного микроокружения у представителей различных полов.

ЛИТЕРАТУРА

1. Гуров Д.Ю Радиальная морфометрия нейронов в оценке конституционально обусловленных особенностей структур промежуточного мозга./ Д.Ю.Гуров, В.Б.Писарев, В.В.Новочадов // Вестн. ВолГМУ – 2005. - N1. – С. 6-8.
2. Потанин М.Б. Особенности нейро-глиальных взаимоотношений в гипоталамической области животных с конституциональной склонностью к потреблению этанола / М.Б.Потанин // Нейронауки: теоретические и клинические аспекты (Украина). – 2005. – N1. – С. 43-44.
3. Современные подходы к оценке морфологии промежуточного мозга при конституциональной предрасположенности к алкогольной зависимости / В.Б.Писарев [и др.] // Морф. ведомости. – 2004. – N3-4. – С. 23-24.
4. Хомутов А.Е. Анатомия центральной нервной системы / А.Е.Хомутов, С.Н. Кульба.- 2-е изд.- Ростов н/Д: Феникс, 2006.-320 с.

THE CELLULAR STRUCTURE CHARACTERISTIC OF MEDIAL NUCLEUSES IN MAMILLAR BODIES OF THE INTERMEDIATE BRAIN AT MEN AND WOMEN IN AGE OF 50-60 YEARS

A.V.Pavlov

In article the morphological description of cellular structure of a medial congestion in the mamillar bodies of an intermediate brain at men and women in age group of 50-60 years is given.