DOI: https://doi.org/10.17816/PAVLOVJ609495 EDN: MADPHI

Сравнение лапароскопических способов обработки культи червеобразного отростка

С.В. Тарасенко, Д.О. Тюленев✉, А.А. Копейкин, О.В. Зайцев

Рязанский государственный медицинский университет имени академика И.П. Павлова, Рязань, Российская Федерация

АННОТАЦИЯ

Введение. В настоящее время лапароскопическая аппендэктомия (ЛАЭ) является «золотым стандартом» лечения острого аппендицита. Однако выбор способа обработки культи червеобразного отростка (ЧО) вызывает много споров.

Цель. Сравнить и оценить лигатурный и погружной способы обработки культи ЧО при ЛАЭ как наиболее доступные и применимые в современных реалиях.

Материалы и методы. В анализ были включены данные 130 пациентов, которым выполнялась ЛАЭ. Проведен анализ и сравнение погружного и лигатурного способов обработки культи ЧО.

Результаты. Значимых различий в частоте легких послеоперационных осложнений ЛАЭ, выраженности болевого синдрома и продолжительности срока стационарного лечения зарегистрировано не было. Отличие заключалось во времени оперативного вмешательства: оно было выше в группе пациентов, где обработку культи ЧО осуществляли погружным способом. Частота инфильтратов правой подвздошной ямки оказалась меньше в группе, где культю ЧО обрабатывали погружным способом.

Заключение. Данное клиническое исследование показало эффективность, безопасность и доступность погружного способа обработки культи ЧО по сравнению с лигатурным способом. Недостатком погружного способа обработки культи ЧО является требование к практическим навыкам хирурга и значительное увеличение продолжительности операции. Обработку культи ЧО путем ее погружения интракорпоральным швом в купол слепой кишки можно рекомендовать к применению в повседневной хирургической практике.

Ключевые слова: острый аппендицит; лапароскопическая аппендэктомия; аппендикс; червеобразный отросток; культя червеобразного отростка; способ обработки культи червеобразного отростка.

Как цитировать:
Тарасенко С.В., Тюленев Д.О., Копейкин А.А., Зайцев О.В. Сравнение лапароскопических способов обработки культи червеобразного отростка // Российский медико-биологический вестник имени академика И.П. Павлова. 2025. Т. 33, № 2. С. 187–194. DOI: 10.17816/PAVLOVJ609495 EDN: MADPHI

Рукопись получена: 12.10.2023 **Рукопись одобрена:** 04.03.2024 **Опубликована online:** 30.06.2025

ЭКО • ВЕКТОР

Статья доступна по лицензии CC BY-NC-ND 4.0
© Эко-Вектор, 2025

DOI: https://doi.org/10.17816/PAVLOVJ609495 EDN: MADPHI

Comparison of Laparoscopic Methods of Management of Appendix Stump

Sergey V. Tarasenko, Daniil O. Tyulenev✉, Aleksandr A. Kopeykin, Oleg V. Zaytsev

Ryazan State Medical University, Ryazan, Russian Federation

ABSTRACT

INTRODUCTION: Today, laparoscopic appendectomy (LAE) is the 'golden standard' of the treatment for acute appendicitis. However, the choice of the method of management of the appendix stump (AS) causes much debate.

AIM: Comparative analysis of invagination and ligation methods of management of the appendix stump in LAE.

MATERIALS AND METHODS: The analysis included data from 130 patients who underwent LAE. An analysis and comparison of the invagination and ligation methods of management of AS are presented.

RESULTS: There were no significant differences in the frequency of mild postoperative complications of LAE, severity of pain syndrome and length of hospital treatment. The difference was in the time of the surgical intervention, which was longer in the group of patients with AS managed using the invagination method. The frequency of infiltrates of the right iliac fossa was lower in the group of AS management using invagination method.

CONCLUSION: This clinical study demonstrated the effectiveness, safety and availability of the invagination method of AS management compared to the ligation method. A disadvantage of the invagination method is the requirements to the surgeon's practical skills and a significant increase in the length of the operation. The management of the AS by immersing it with the intracorporal suture into the cecum cupula can be recommended for use in the everyday surgical practice.

Keywords: acute appendicitis; laparoscopic appendectomy; appendix; vermiform process; appendix stump; method of management of appendix stump.

To cite this article:
Tarasenko SV, Tyulenev DO, Kopeykin AA, Zaytsev OV. Comparison of Laparoscopic Methods of Management of Appendix Stump. *I.P. Pavlov Russian Medical Biological Herald.* 2025;33(2):187–194. DOI: 10.17816/PAVLOVJ609495 EDN: MADPHI

Received: 12.10.2023 **Accepted:** 04.03.2024 **Published online:** 30.06.2025

ECO•VECTOR

The article can be use under the CC BY-NC-ND 4.0 license
© Eco-Vector, 2025

ВВЕДЕНИЕ

В настоящее время все больше практикующих хирургов отдают предпочтение лапароскопической аппендэктомии (ЛАЭ), считая ее наиболее разумной операцией в лечении острого аппендицита [1–3]. Это высокотехнологичное вмешательство сочетает в себе возможность полноценной ревизии органов брюшной полости, меньшую частоту послеоперационных осложнений (ПО), быструю реабилитацию пациентов [1, 2, 4] вследствие меньшей травматичности доступа и слабо выраженного болевого синдрома. Особенно это актуально у пациентов, страдающих ожирением, и пациентов с неясным диагнозом, так как традиционный «открытый» лапаротомный доступ не только увеличивает срок стационарного лечения, но и зачастую сопровождается различными ПО.

С другой стороны, по данным литературы [5, 6], после ЛАЭ довольно часто формируются внутрибрюшные инфильтраты и абсцессы. Частота этих осложнений связана с ключевым этапом операции — обработкой культи червеобразного отростка (ЧО), о выборе способа которой в литературе давно ведутся споры.

На практике нашли применение несколько способов обработки культи ЧО: лигатурный, погружной, клипаторный, аппаратный. Каждый из этих способов имеет свои преимущества и недостатки [7, 8].

Лигатурный способ — быстрый, относительно простой и дешевый. Однако, по мнению ряда авторов [7, 8], его применение приводит к контаминации свободной брюшной полости за счет неприкрытой слизистой и наиболее частому возникновению внутрибрюшных инфильтратов и абсцессов.

Клипаторный способ — более простой и дешевый, имеет большое количество приверженцев [7, 8], однако его применение ограничено случаями аномалии основания ЧО, когда его ширина превышает ширину клипсы [7].

Аппаратный способ, являясь наиболее безопасным и технически простым в исполнении, все же предусматривает наличие эндостеплера, что делает его самым дорогостоящим методом [4, 5] и ограничивает широкое применение.

Погружной способ предполагает инвагинацию культи ЧО в слепую кишку, как это делается при открытой аппендэктомии. Данный способ должен исключать возможность контаминации свободной брюшной полости, сводить к минимуму процент ПО, при этом оставаясь наиболее трудоемким и требующим соответствующих мануальных навыков хирурга методом [2].

Таким образом, выбор способа обработки культи аппендикса зависит от профессионализма хирурга, компромисса между безопасностью и дороговизной метода.

Цель — сравнить и оценить лигатурный и погружной способы обработки культи ЧО при лапароскопической аппендэктомии как наиболее доступные и применимые в современных реалиях.

МАТЕРИАЛЫ И МЕТОДЫ

Проведено обсервационное исследование 130 пациентов, которым выполнялась ЛАЭ по поводу одной из форм острого аппендицита на базе Городской клинической больницы скорой медицинской помощи г. Рязани. Пациенты подписывали информированное согласие на госпитализацию и оперативное лечение. Никаких дополнительных вмешательств вне стандартов оказания медицинской помощи не проводилось; клинические данные обрабатывались в обезличенном виде.

Критерии включения: одна из форм острого аппендицита, возраст 18–80 лет, подписание стандартной формы информированного согласия на оказание медицинской помощи Городской клинической больницы скорой медицинской помощи.

Критерии невключения: возраст менее 18 лет или более 80 лет; отказ пациента от оперативного лечения, индекс массы тела более 40 кг/м^2; наличие перитонита, охватывающего более трех областей брюшной полости; наличие межкишечных абсцессов, забрюшинной флегмоны, пилефлебита; анестезиологический риск IV и V степени по классификации Американского общества анестезиологов (англ.: *American Society of Anesthesiologists*, ASA).

Разделение на группы сравнения выполнено по методу обработки культи ЧО при ЛАЭ. Первой (основной) группе (n=60, 46,2%; 38 женщин, 22 мужчины) выполнялась ЛАЭ с лигатурной обработкой культи аппендикса путем наложения двух лигатур без погружения ее в купол слепой кишки (рис. 1, *a*). Второй (контрольной) группе (n=70, 53,8%; 46 женщин, 24 мужчины) выполнялась ЛАЭ с лигированием культи отростка одной лигатурой и погружением ее в купол слепой кишки (рис. 1, *b*).

Средний возраст больных варьировался от 18 до 70 лет и составил (45,4±11,9) лет в основной группе и (47,0±12,2) лет — в контрольной (p >0,05 для t-критерия Стьюдента). Индекс массы тела в основной группе составил (28,2±5,1) кг/м^2, в контрольной — (29,1±4,8) кг/м^2 (p >0,05 для t-критерия Стьюдента). Половой состав сравниваемых групп также был сопоставим (p >0,05 для χ^2-критерию Пирсона). По сопутствующей патологии различий между сравниваемыми группами не было (использован критерий Манна–Уитни; $U_{эмп.}$=64 > $U_{кр.}$=52: нулевая гипотеза не опровергается, различия сравниваемых групп статистически не значимы, p >0,05).

Большинство пациентов обеих групп имели II степень операционного риска по классификации ASA; пациенты с III степенью риска оказались самой малочисленной группой; пациенты с IV и V степенью анестезиологического риска в исследование не включались (табл. 1).

При сравнении групп по характеру, распространенности морфологических изменений и расположению

среди больных с острым аппендицитом статистически значимых различий между группами также не было выявлено (табл. 2, 3).

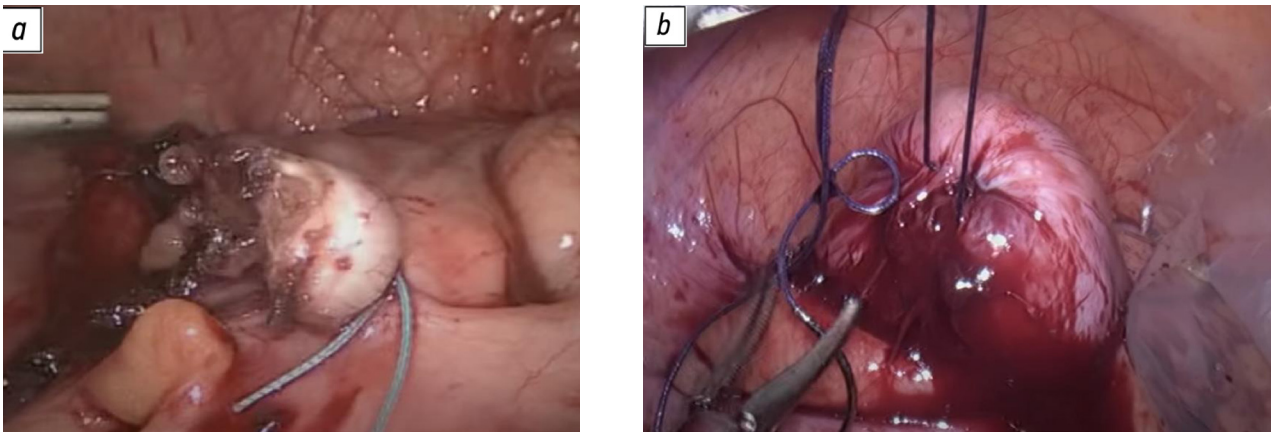

Рис. 1. Сравниваемые способы обработки культи червеобразного отростка: *a* — лигатурный; *b* — погружной.
Fig. 1. Compared methods of management of the appendix stump: *a* — ligation method; *b* — invagination method.

Таблица 1. Сравнительная характеристика групп по степени операционного риска по классификации American Society of Anesthesiologists
Table 1. Comparative characteristics of groups according to operative risk classification of the American Society of Anesthesiologists

Операционный риск / Группа	Лигатурный способ	Погружной способ	Всего
n	60	70	130
I степень, n (%)	24 (40,0)	**29 (41,4)**	53 (40,8)
II степень, n (%)	32 (53,3)	35 (50,0)	67 (51,5)
III степень, n (%)	4 (6,7)	6 (8,6)	23 (7,7)

Примечание: критерий Манна–Уитни; $U_{эмп.}=32 > U_{кр.}=29$, $p > 0{,}05$

Таблица 2. Сравнительная характеристика групп по характеру и распространенности морфологических изменений
Table 2. Comparative characteristics of groups by character and prevalence of morphological alterations

Морфологическая форма аппендицита / Группа	Лигатурный способ	Погружной способ
n	60	70
Катаральный аппендицит, n (%)	7 (11,7)	6 (8,6)
Флегмонозный аппендицит, n (%)	49 (81,7)	56 (80,0)
Гангренозный аппендицит, n (%)	5 (8,3)	8 (11,4)
Аппендикулярный инфильтрат, n (%)	15 (25,0)	17 (24,3)
Аппендикулярный абсцесс, n (%)	3 (5,0)	4 (5,7)
Местный перитонит, n (%)	10 (16,7)	13 (18,6)

Примечание: критерий Манна–Уитни; $U_{эмп.}=44 > U_{кр.}=31$, $p > 0{,}05$

Таблица 3. Сравнительная характеристика групп по расположению червеобразного отростка

Table 3. Comparative characteristics of groups by location of appendix

Группа / Расположение червеобразного отростка	Лигатурный способ	Погружной способ
n	60	70
Классическое, n (%)	48 (80,0)	53 (75,7)
Ретроцекальное, n (%)	7 (11,7)	9 (12,9)
Ретроперитонеальное, n (%)	5 (8,3)	8 (11,4)

Примечание: критерий Манна–Уитни; $U_{эмп.}=59 > U_{кр.}=51$, $p > 0,05$

Пациенты обеих групп были прооперированы в течение первых 6 часов от момента госпитализации. Все вмешательства выполнялись на одном оборудовании хирургами, имеющими опыт работы в лапароскопической хирургии более 7 лет. При этом осуществлялась одинаковая обработка брыжейки ЧО: последняя удалялась в пределах неизмененных тканей. Дренирование брюшной полости выполнялось только при наличии явлений перитонита. В условиях отсутствия патологических изменений со стороны брюшины, дренирование брюшной полости не проводилось.

Перед выпиской пациенту в обязательном порядке проводилось ультразвуковое исследование (УЗИ) брюшной полости, исследование общего анализа крови. Выписка осуществлялась при клиническом выздоровлении, нормализации лабораторных показателей, отсутствии изменений со стороны органов брюшной полости по данным УЗИ.

Статистическая обработка количественных признаков выполнялась при помощи параметрического t-критерия Стьюдента, U-критерия Манна–Уитни, обработка качественных признаков путем вычисления точного критерия Фишера и критерия χ^2 Пирсона. Для обработки непараметрических признаков вычислялся критерий Вилкоксона. Статистически значимым считался уровень достоверности при $p < 0,05$.

РЕЗУЛЬТАТЫ

Различные способы обработки культи ЧО повлияли на продолжительность стационарного лечения следующим образом: средний срок стационарного лечения после аппендэктомии с погружением культи отростка составил (3,2±1,1) сут, после лигатурных методов обработки культи несколько дольше — (4,3±1,4) сут ($p \geq 0,05$ для критерия Фишера). Способ обработки культи ЧО на продолжительность госпитализации влияния не продемонстрировал.

Уровень боли, оцениваемый по 10-балльной визуальной аналоговой шкале боли [9], где 1 балл соответствует минимальным болевым ощущениям, а 10 баллов — максимальной боли, через 6 часов после операции у больных основной и контрольной групп составил (2,41±2,12) и (2,46±1,98) баллов соответственно ($T_{эмп.}=4 > T_{кр.}=2$, $p \geq 0,05$). Потребность в назначении наркотических анальгетиков у пациентов обеих групп отсутствовала. Через 1 сут с момента операции болевой синдром был настолько минимальным, что ни один пациент в анальгетиках не нуждался.

Длительность операции ожидаемо оказалась выше в группе, где культю ЧО погружали в купол слепой кишки ((75,1±19,8) мин против (54,8±14,2) мин в группе с лигированием культи ЧО; $p < 0,05$ для t-критерия Стьюдента). Здесь уже наблюдаются значительные различия между сравниваемыми группами, что вполне логично, поскольку при использовании погружного метода обработки культи ЧО добавляется еще один этап операции — лапароскопическое наложение кисетного шва на купол слепой кишки, на выполнение которого уходит около 15–20 мин.

Интраоперационных и ятрогенных осложнений ни в одной из групп не наблюдалось. Все операции были выполнены лапароскопически, конверсий не было. Легкие ПО (тошнота, рвота, гипертермия, нагноение послеоперационной раны) имелись в статистически равном соотношении (17 (24,3%) пациентов основной и 14 (23,3%) контрольной группы) и купировались либо самостоятельно, либо после консервативной терапии. Подобные осложнения являются вполне обыденным явлением после любых лапароскопических вмешательств, обусловлены операционной травмой и действием препаратов, используемых для наркоза.

Нагноение послеоперационной раны связано с особенностями извлечения ЧО через брюшную стенку, после чего нередко происходит ее инфицирование и последующее нагноение [10]. Свести к минимуму подобное осложнение можно при помощи контейнера для извлечения, однако используются они не всегда. В исследовании в обеих группах препарат извлекался одинаково при помощи пакета из поливинилхлорида, статистических различий не наблюдалось.

В основной группе, где выполнялась только лигатурная обработка культи без последующего погружения культи ЧО, у 4 (6,7%) пациентов послеоперационный период осложнился инфильтратом правой подвздошной области, что потребовало дополнительного консервативного лечения, назначения антибактериальной терапии (комбинации из цефтриаксона и метронидазола) и увеличения продолжительности госпитализации до (11±1,8) сут. В контрольной группе инфильтрат был диагностирован лишь у одного пациента. Обработка результатов настоящего исследования с использованием точного критерия Фишера показала статистическую значимость и зависимость частоты образования инфильтратов брюшной полости после аппендэктомии от способа обработки культи ЧО (F=5,993), что больше табличного значения F при уровне значимости p <0,05. Частота остальных осложнений от способа обработки культи не зависит (расчет с использованием точного критерия Фишера, p ≥0,05). Абсцессов брюшной полости, несостоятельности культи червеобразного отростка мы не получили ни в одной из групп. Соответственно, повторных операций не потребовалось (табл. 4).

При отсутствии патологических изменений со стороны брюшины, дренирование брюшной полости мы считаем нецелесообразным, поэтому в данной ситуации дренирование брюшной полости не проводилось. Однако у 20 пациентов 1-й группы и 24 пациентов 2-й группы возникла потребность в дренировании брюшной полости. Сроки удаления дренажей составили (1,8±0,6) сут пациентов 1-й группы и (1,9±0,4) сут — 2-й. Анализ проведен с помощью точного критерия Фишера, p ≥0,05 (табл. 5).

Таблица 4. Сравнительная характеристика групп по частоте ранних послеоперационных осложнений

Table 4. Comparative characteristics of groups by frequency of early postoperative complications

Осложнения / Группа	Лигатурный способ	Погружной способ
n	60	70
Тошнота, рвота, n (%)	3 (5)	1 (1,4)
Гипертермия, n (%)	11 (18,3)	9 (12,9)
Нагноение послеоперационной раны, n (%)	3 (5,0)	4 (5,7)
Инфильтраты брюшной полости, n (%)	4 (6,7)	1 (1,4)

Таблица 5. Сравнительная характеристика групп по частоте дренирования брюшной полости и срокам удаления дренажей

Table 5. Comparative characteristics of groups by frequency of abdominal cavity drainage and time of drainage removal

Параметры / Группа	Лигатурный способ	Погружной способ
n	60	70
Дренирование брюшной полости, n (%)	20 (33,3)	24 (40)
Сроки удаления дренажей, M ± SD, сут	1,8±0,6	1,9±0,4

Клинические формы аппендицита, наличие перитонита, анатомо-топографические особенности, сопутствующая патология — факторы, оказывающие в равной мере в обеих группах влияние на течение послеопера-ционного периода и на результаты исследования, группы сравнения статистически однородны по данным признакам.

Все пациенты были выписаны в удовлетворительном состоянии на амбулаторное лечение после клинического выздоровления, нормализации лабораторных показателей, отсутствия патологических изменений, по данным УЗИ брюшной полости.

ОБСУЖДЕНИЕ

Таким образом, полученные данные в результате исследования, в целом говорят о высокой эффективности ЛАЭ как «*золотого стандарта*» в лечении пациентов с острым аппендицитом вне зависимости от способа обработки культи ЧО. Отсутствие статистических различий среди групп сравнения свидетельствует о том, что на результаты ЛАЭ оказывает влияние способ обработки культи ЧО.

Такие факторы, как продолжительность стационарного лечения, уровень послеоперационной боли и потребность в назначении наркотических анальгетиков,

совершенно не зависят от способа обработки культи ЧО. Различие проявляется в увеличении времени выполнения операции, что ожидаемо для группы с обработкой культи погружным методом. Тем не менее частота инфильтратов в брюшной полости — осложнения, с которыми хирурги чаще всего сталкиваются при ЛАЭ, — оказалась меньше в группе, где культю обрабатывали погружным способом.

Хотя у многих пациентов осложнения после операции могут не возникнуть, все же предполагается, что увеличение времени операции на 15–20 минут является разумной ценой снижения риска ПО. Поэтому в случаях, когда имеется возможность погрузить культю ЧО, ее лучше погрузить, особенно это касается ситуаций, например, с длинной культей, культей на широком основании или сомнении в состоятельности культи.

Считается что частота формирования инфильтратов в правой подвздошной области после аппендэктомии при прочих равных условиях связана с двумя факторами: способом мобилизации ЧО и способом обработки культи. Так как в обеих группах брыжейка аппендикса удалялась в пределах неизмененных тканей, влияние данного фактора на частоту возникновения инфильтратов отсутствовало.

Оставление непогруженной культи ЧО с открытой слизистой приводит к контаминации правой подвздошной ямки, что повышает вероятность возникновения инфильтратов.

ЗАКЛЮЧЕНИЕ

Данное клиническое исследование показало эффективность, безопасность и доступность погружного способа обработки культи червеобразного отростка по сравнению с лигатурным способом.

ДОПОЛНИТЕЛЬНАЯ ИНФОРМАЦИЯ

Вклад авторов. С.В. Тарасенко — руководство работой, концепция и дизайн исследования, редактирование; Д.О. Тюленев — сбор материала, написание текста, подбор литературы; А.А. Копейкин — подбор литературы, редактирование; О.В. Зайцев — редактирование. Все авторы одобрили рукопись (версию для публикации), а также согласились нести ответственность за все аспекты работы, гарантируя надлежащее рассмотрение и решение вопросов, связанных с точностью и добросовестностью любой ее части.

Этическая экспертиза. Для настоящего исследования не требовалось одобрения этического комитета (авторы математически обрабатывали данные медицинской документации, не вмешиваясь в лечебный процесс).

Согласие на публикацию. Все участники исследования добровольно подписали форму информированного согласия до включения в исследование.

Источники финансирования. Отсутствуют.

Раскрытие интересов. Авторы заявляют об отсутствии отношений, деятельности и интересов за последние 3 года, связанных с третьими лицами (коммерческими и некоммерческими), интересы которых могут быть затронуты содержанием статьи.

Оригинальность. При создании настоящей работы авторы не использовали ранее опубликованные сведения (текст, иллюстрации, данные).

Доступ к данным. Редакционная политика в отношении совместного использования данных к настоящей работе не применима, новые данные не собирали и не создавали.

Генеративный искусственный интеллект. При создании настоящей статьи технологии генеративного искусственного интеллекта не использовали.

Рассмотрение и рецензирование. Настоящая работа подана в журнал в инициативном порядке и рассмотрена по обычной процедуре. В рецензировании участвовали два внешних рецензента, член редакционной коллегии и научный редактор издания.

ADDITIONAL INFORMATION

Author contributions. S.V. Tarasenko — scientific guidance, concept and design of the study, editing; D.O. Tyulenev — collection of material, writing the text, selection of literature; A.A. Kopeykin — selection of literature, editing; O.V. Zaytsev — editing. All authors approved the manuscript (the publication version), and also agreed to be responsible for all aspects of the work, ensuring proper consideration and resolution of issues related to the accuracy and integrity of any part of it.

Ethics approval. The present study did not require the ethical approval (the authors mathematically processed the medical documentation of data without interfering with the treatment process).

Consent for publication. All participants of study voluntarily signed an informed consent form before being included in the study.

Funding sources. No funding.

Disclosure of interests. The authors have no relationships, activities or interests for the last three years related with for-profit or not-for-profit third parties whose interests may be affected by the content of the article.

Statement of originality. The authors did not use previously published information (text, illustrations, data) when creating this work.

Data availability statement. The editorial policy regarding data sharing does not applicable to this work, and no new data were collected or created.

Generative AI. Generative AI technologies were not used for this article creation.

Provenance and peer-review. This work was submitted to the journal on its own initiative and reviewed according to the usual procedure. Two external reviewers, a member of the editorial board and the scientific editor of the publication participated in the review.

СПИСОК ЛИТЕРАТУРЫ | REFERENCES

1. Ukhanov AP, Zakharov DV, Bol'shakov SV, et al. Laparoscopic appendectomy — the «gold standard» technique for all kinds of acute appendicitis. *Endoscopic Surgery.* 2018;24(2):3–7. doi: 10.17116/endoskop20182423 EDN: UTLJMF
2. Baymakov SR, Zhanibekov ShSh, Ibragimov DI. Opyt laparoskopicheskoy appendektomii u patsiyentov s ostrym appenditsitom. *Zhurnal Teoreticheskoy i Klinicheskoy Meditsiny.* 2022;(4):159. (In Russ.) EDN: BJZGGK
3. Panasyuk AI, Inozemtsev EO, Sandakov PI, et al. Arterial Thrombosis of Vermiform Appendix Resulting in Gangrenous Appendicitis. *Experimental and Clinical Gastroenterology.* 2022;(11):259–261. doi: 10.31146/1682-8658-ecg-207-11-259-261 EDN: XLXMMG
4. Butov MA, Shebbi R, Zhestkova TV. Possibilities of Pathogenetic Therapy in Patients with Functional Pathology of the Digestive System. *Science of the Young (Eruditio Juvenium).* 2023;11(2):169–177. doi: 10.23888/HMJ2023112169-177 EDN: FIWBKJ
5. Otdelnov LA, Mastyukova AM. Difficult cases of differential diagnosis of acute appendicitis. *Research'n Practical Medicine Journal.* 2021;8(3): 133–139. doi: 10.17709/2410-1893-2021-8-3-12 EDN: YRSPCI
6. Galimov OV, Khanov VO, Minigalin DM, et al. Laparoscopic Surgery for Acute Appendicitis Complicated by Peritonitis. *Creative Surgery and Oncology.* 2023;13(1):33–38. doi: 10.24060/2076-3093-2023-13-1-33-38 EDN: TIQDHR
7. Zuiki T, Ohki J, Miyahara Y, et al. Appendiceal stump inversion with a purse-string suture in laparoscopic appendectomy. *Ann Laparosc Endosc Surg.* 2017;2:76. doi: 10.21037/ales.2017.03.13
8. Malkov IS, Mamedov TA, Shakirov MI, et al. Complicated destructive appendicitis: finding the optimal treatment method. *Kazan Medical Journal.* 2021;102(5):751–756. doi: 10.17816/KMJ2021-751 EDN: JSECNH
9. Gavrilyuk VP, Severinov DA, Ovcharenko AM. Surgical Tactics in Perforations of Stomach and Small Intestine in Children (Literature Review). *I.P. Pavlov Russian Medical Biological Herald.* 2023;31(3):489–500. doi: 10.17816/PAVLOVJ111829 EDN: OYMCUG
10. Musaev US, Aitnazarov MS, Kenzhekulov KK, Baltabaev AI. Efficiency of measures for prevention of wound complications in acute appendicitis. *Health Care of Kyrgyzstan.* 2021;(4):74–78. doi: 10.51350/zdravkg2021124974 EDN: VVTJHH

ОБ АВТОРАХ

Тарасенко Сергей Васильевич, д-р мед. наук, профессор;
ORCID: 0000-0002-1948-5453;
eLibrary SPIN: 7926-0049;
e-mail: surgeonsergey@hotmail.com

***Тюленев Даниил Олегович**, канд. мед. наук;
адрес: Российская Федерация, 390026, Рязань, ул. Высоковольтная, д. 9;
ORCID: 0000-0001-5919-2180;
eLibrary SPIN: 6459-4322;
e-mail: dtyulenev@yandex.ru

Копейкин Александр Анатольевич, канд. мед. наук, доцент;
ORCID: 0000-0002-2198-1464;
eLibrary SPIN: 4011-8705;
e-mail: akopeykin@yandex.ru

Зайцев Олег Владимирович, д-р мед. наук, профессор;
ORCID: 0000-0002-1822-3021;
eLibrary SPIN: 4556-7922;
e-mail: ozaitsev@yandex.ru

AUTHORS' INFO

Sergey V. Tarasenko, MD, Dr. Sci. (Medicine), Professor;
ORCID: 0000-0002-1948-5453;
eLibrary SPIN: 7926-0049;
e-mail: surgeonsergey@hotmail.com

***Daniil O. Tyulenev**, MD, Cand. Sci. (Medicine);
address: 9, Vysokovoltnaya st, Ryazan, Russian Federation, 390026;
ORCID: 0000-0001-5919-2180;
eLibrary SPIN: 6459-4322;
e-mail: dtyulenev@yandex.ru

Aleksandr A. Kopeykin, MD, Cand. Sci. (Medicine), Assistant Professor;
ORCID: 0000-0002-2198-1464;
eLibrary SPIN: 4011-8705;
e-mail: akopeykin@yandex.ru

Oleg V. Zaytsev, MD, Dr. Sci. (Medicine), Professor;
ORCID: 0000-0002-1822-3021;
eLibrary SPIN: 4556-7922;
e-mail: ozaitsev@yandex.ru

* Автор, ответственный за переписку/Corresponding author