DOI: https://doi.org/10.17816/PAVLOVJ625773 EDN: VOESQE

Хронический миеломоноцитарный лейкоз в составе первично-множественной злокачественной опухоли: клиническое наблюдение

С.С. Яшин✉, А.О. Киреева

Самарский государственный медицинский университет, Самара, Российская Федерация

АННОТАЦИЯ

Введение. Хронический миеломоноцитарный лейкоз (ХММоЛ) — довольно редкий гемобластоз, характеризующийся поражением гранулоцитарного и моноцитарного ростков кроветворения с развитием относительного и абсолютного моноцитоза периферической крови и соответствующими проявлениями в красном костном мозге. Диагностика ХММоЛ, как и всех опухолей кроветворной, лимфоидной и родственных им тканей, затруднительна, включает в себя исследование периферической крови с определением показателей лейкограммы и исследование биоптатов красного костного мозга. ХММоЛ редко встречается как часть первично-множественной злокачественной опухоли.

Цель. Продемонстрировать редкий и сложный для диагностики клинический случай первично-множественной опухоли: сочетание рака простаты с почечно-клеточным раком и ХММоЛ.

В рассмотренном клиническом случае у пациента с первично-множественной злокачественной опухолью с развитием ХММоЛ по результатам патологоанатомического вскрытия выявлено поражение легких, печени, почек, селезенки, поджелудочной железы, забрюшинной клетчатки и толстой кишки. Клинически был поставлен диагноз неспецифического язвенного колита, который при проведении патологоанатомического вскрытия был интерпретирован как лейкозное поражение толстой кишки с развитием язвенно-некротического колита. Смерть больного наступила от полиорганной недостаточности при явлениях опухолевой интоксикации.

Заключение. Представленный клинический случай ХММоЛ демонстрирует полисистемность данного заболевания, неспецифическую симптоматику, сложность в назначении адекватного лечения из-за развития состояний, осложняющих основной диагноз, а также показывает возможность развития первично-множественных метахронных опухолей у пациентов с различными генетическими мутациями.

Ключевые слова: лейкоз; миеломоноцитарный лейкоз; онкология; первично-множественная опухоль.

Как цитировать:
Яшин С.С., Киреева А.О. Хронический миеломоноцитарный лейкоз в составе первично-множественной злокачественной опухоли: клиническое наблюдение // Российский медико-биологический вестник имени академика И.П. Павлова. 2025. Т. 33, № 2. С. 277–284. DOI: 10.17816/PAVLOVJ625773 EDN: VOESQE

Рукопись получена: 12.02.2024 **Рукопись одобрена:** 03.05.2024 **Опубликована online:** 30.06.2025

ЭКО • ВЕКТОР

Статья доступна по лицензии CC BY-NC-ND 4.0
© Эко-Вектор, 2025

DOI: https://doi.org/10.17816/PAVLOVJ625773 EDN: VOESQE

Chronic Myelomonocytic Leukemia as Part of a Primary Multiple Malignant Tumor: a Case Report

Sergey S. Yashin✉, Anastasiya O. Kireeva

Samara State Medical University, Samara, Russian Federation

ABSTRACT

INTRODUCTION: Chronic myelomonocytic leukemia (CMML) is a rather rare hemoblastosis characterized by damage to the granulocytic and monocytic hematopoietic lineages with the development of relative and absolute monocytosis of the peripheral blood and respective manifestations in the bone marrow. The diagnosis of CMML, like other tumors of hematopoietic, lymphoid and related tissues, is difficult and includes examination of peripheral blood with determination of leukogram parameters, and examination of red bone marrow biopsy specimens. CMML rarely occurs as a part of a primary multiple malignant tumor.

AIM: To demonstrate a rare and difficult to diagnose clinical case of primary multiple tumor: a combination of prostate cancer with renal cell carcinoma and CMML.

In the considered clinical case, the postmortem examination of a patient with a primary multiple malignant tumor with the development of CMML, revealed lesions of lungs, liver, kidneys, spleen, pancreas, retroperitoneal tissue and colon. Based on clinical presentation, the patient was diagnosed with non-specific ulcerative colitis, which on autopsy was interpreted as leukemic lesion of the colon with the development of ulcerative-necrotic colitis. Death resulted from multiorgan failure with phenomena of tumor intoxication.

CONCLUSION: The presented clinical case of CMML demonstrates a polysystemic character of this disease, non-specific symptoms, difficulty in prescribing adequate treatment due to the development of conditions that complicated the main diagnosis, and also shows the probability of developing primary multiple metachronous tumors in patients with various genetic mutations.

Keywords: leukemia; myelomonocytic leukemia; oncology; primary multiple tumor.

To cite this article:
Yashin SS, Kireeva AO. Chronic Myelomonocytic Leukemia as Part of a Primary Multiple Malignant Tumor: a Case Report. *I.P. Pavlov Russian Medical Biological Herald*. 2025;33(2):277–284. DOI: 10.17816/PAVLOVJ625773 EDN: VOESQE

Received: 12.02.2024 **Accepted:** 03.05.2024 **Published online:** 30.06.2025

ECO•VECTOR

The article can be use under the CC BY-NC-ND 4.0 license
© Eco-Vector, 2025

ВВЕДЕНИЕ

Гемобластозы — группа злокачественных новообразований, характеризующихся появлением мутантных клонов клеток в костном мозге, тимусе или периферических лимфатических узлах. Опухоли кроветворной и лимфоидной тканей находятся в числе самых распространенных опухолей человека. Важно отметить, что дифференциальная диагностика гемобластозов бывает затруднительна.

Хронический миеломоноцитарный лейкоз (ХММоЛ) — разновидность лейкоза, характеризующаяся поражением клеток периферической крови и костного мозга с наличием относительного и абсолютного моноцитоза периферической крови (более 10% и более $0{,}5\times10^9$/л соответственно) при наличии бластов менее 20% в костном мозге и периферической крови [1]. При ХММоЛ наблюдается повышенное количество моноцитов и незрелых клеток моноцитарного и миелоидного рядов [2]. Как правило, заболевание впервые выявляют в 70–73 года и чаще всего у мужчин [3].

Выделяют два морфологических варианта ХММоЛ: пролиферативный и диспластический. Для пролиферативного варианта ХММоЛ характерен лейкоцитоз $\geq 13\times10^9$/л. Часто у больных обнаруживаются мутации генов сигнального пути последовательностей дезоксирибонуклеиновой кислоты, ассоциированных с ретровирусами (англ.: *retrovirus associated deoxyribonucleic acid sequences*, RAS) — *NRAS*, *KRAS*, *CBL* и *PTPN11*. Клинически у таких пациентов наблюдается слабость, ночная потливость, тяжесть в подреберьях, обусловленная гепато- и спленомегалией, оссалгия, потеря веса. При диспластическом варианте количество лейкоцитов $< 13\times10^9$/л, характерна цитопения. Пациенты могут жаловаться на плохую переносимость физических нагрузок, кровоточивость, частые инфекционные заболевания. Нередко такие пациенты нуждаются в многократных переливаниях крови [1, 4].

Основываясь на показателях лейкограммы, для определения прогноза прогрессии в острый миелолейкоз выделяют 2 подгруппы ХММоЛ. ХММоЛ-1 отличается наличием до 5% бластов в периферической крови, включая промоноциты, и менее 10% в костном мозге. Для ХММоЛ-2 характерно содержание 5–19% бластных клеток в периферической крови, 10–19% в костном мозге и/или палочки Ауэра [5]. Ранее выделяемый подтип ХММоЛ-0 исключен с принятием новой классификации опухолей кроветворной, лимфоидной и родственных им тканей [4].

Частота трансформации ХММоЛ в острый миелоидный лейкоз составляет 15–20% и ассоциирована со значительным ухудшением прогноза для таких больных. Считается, что у пациентов с трисомией 8-й хромосомы, аномалиями 7-й хромосомы, сложным кариотипом, а также мутациями генов *ASXL1*, *RUNX1*, *NRAS*, *SETBP1*, *DNMT3A* и *NPM1* бласттрансформация возникает чаще [6].

Диагностика ХММоЛ затруднительна: необходимо исключение лейкемоидной реакции, реактивных моноцитозов при инфекционных и аутоиммунных заболеваниях и т.п. [4]. Обязательным условием постановки диагноза ХММоЛ является наличие в динамике относительного моноцитоза 10% и более, отсутствие филадельфийской хромосомы или мутации в генах *PDGFRRA* или *PDGFRB*. Количество бластов должно составлять < 20% [5].

При гистологическом исследовании биоптатов костного мозга определяется преобладание миелоидного ростка с увеличением моноцитарных элементов, в частности, за счет незрелых клеток. Могут выявляться очажки или паратрабекулярные инфильтраты из CD123-положительных плазмоцитоидных дендритных клеток, идентифицируемых при иммуногистохимическом исследовании. Возможен миелофиброз. Гиперплазия лимфатических узлов при ХММоЛ наблюдается редко. При этом в пунктатах присутствует диффузная инфильтрация миелобластами [6].

Кроме того, важную роль в диагностике ХММоЛ играют цитохимические методы. Обнаруживаемые в костном мозге и периферической крови диспластически измененные миелобласты и более зрелые клетки гранулоцитарного ряда дают умеренную и выраженную реакцию при определении активности миелопероксидазы, нафтол-AS-D-хлорацетатэстеразы и при окрашивании липидов суданом черным.

В клетках моноцитарного ряда реакция при выявлении активности миелопероксидазы и при окрашивании липидов слабая или отрицательная. Активность нафтол-AS-D-хлорацетатэстеразы в монобластах, промоноцитах и моноцитах не определяется. Для клеток данного ряда маркером является определение активности неспецифической α-нафтилацетатэстеразы и кислой неспецифической эстеразы. Активность кислой фосфатазы в клетках моноцитарного ряда слабая [7].

Аллогенная трансплантация гемопоэтических стволовых клеток (АллоТГСК) остается единственным методом лечения, при котором возможна стойкая ремиссия у пациентов с ХММоЛ [8]. Для успешного проведения АллоТГСК в качестве предтрансплантационной подготовки используют стандартную индукционную химиотерапию или, в зависимости от состояния больного, гипометилирующую терапию (что, однако, ассоциировано с худшим прогнозом). Проведение АллоТГСК при меньшем объеме опухолевой ткани способствует снижению риска рецидива [9]. Выбор источника стволовых клеток для выполнения АллоТГСК рассматривается между плазмой крови, что ассоциировано с укорочением периода приживаемости, и костным мозгом, что способствует снижению числа случаев хронической реакции «*трансплантат против хозяина*».

Пациентам с сохраненным соматическим статусом обычно проводят миелоаблативные режимы кондиционирования, основу которых составляет бисульфан

или тотальное облучение тела [10]. Одним из способов снижения токсичности предтрансплантационной подготовки и сохранения миелосупрессивной активности рассматривается включение гипометилирующих препаратов в состав режима кондиционирования [11].

Цель — продемонстрировать редкий и сложный для диагностики клинический случай первично-множественной опухоли: сочетание рака простаты с почечноклеточным раком и хроническим миеломоноцитарным лейкозом.

Клиническое наблюдение

Пациент П., 76 лет, в ***анамнезе*** миеломоноцитарный лейкоз, трансуретральная резекция простаты по поводу рака предстательной железы, проведенная 10 лет назад, на данный момент установлена эпицистостома. В апреле 2021 года проводилось чрескожное коронарное вмешательство: стентирование огибающей ветви левой коронарной артерии.

В марте 2022 года был диагностирован миеломоноцитарный лейкоз, исходя из показателей у пациента в динамике: маркеры *JAK2-bcr-abl-Ph* —отрицательные, выраженный лейкоцитоз, моноцитоз и наличие незрелых клеток в периферической крови.

В ***лейкоформуле*** на начало ноября 2022 года следующие показатели: базофилы — 1,0%, миелоциты — 48,0%, метамиелоциты — 17,0%, нейтрофилы палочкоядерные — 23,0%, нейтрофилы сегментоядерные — 4,0%, лимфоциты — 5,0%, моноциты — 1,0%, бласты — 1,0%. В общем анализе крови: лейкоцитоз — $77{,}3\times10^9$/л, анемия (эритроциты — $1{,}9\times10^{12}$/л, гемоглобин — 61,0 г/л), тромбоцитопения — $18{,}0\times10^9$/л.

Проведена ***стернальная пункция с исследованием мазка костного мозга***: бласты — 2,0%, промиелоциты — 4,4%, миелоциты нейтрофильные — 30,4%, метамиелоциты нейтрофильные — 15,2%, нейтрофилы палочкоядерные — 10,0%, нейтрофилы сегментоядерные — 28,2%, все клетки нейтрофильного ряда — 88,2%, миелоциты эозинофильные — 0,2%, метамиелоциты эозинофильные — 0,2%, базофилы — 0,4%, лимфоциты — 2,0%, моноциты — 0,4%, проэритробласты — 0,4%, все клетки эритроидного ростка — 5,6%.

Пациент был направлен для консультации и лечения по профилю заболевания в отделение онкогематологии, однако за медицинской помощью не обращался вплоть до конца ноября 2022 года, когда был госпитализирован в хирургическое отделение в экстренном порядке с жалобами на выраженную слабость, головокружение, одышку при минимальной физической нагрузке, стул черного цвета в течение недели.

Проведено ***физикальное обследование***: в легких дыхание везикулярное, ослабленное по всем полям, тоны сердца ясные, ритмичные, приглушены. Артериальное давление 90/40 мм рт. ст. Язык влажный, чистый, живот не увеличен, не вздут, участвует в акте дыхания. Перистальтика выслушивается. При пальпации живот мягкий, болезненный в эпигастрии. Печень не выступает из-под края реберной дуги. Симптом Ортнера отрицательный, симптом Щеткина–Блюмберга отрицательный. Стул в виде мелены, пальцевое исследование *per rectum* — мелена.

Данные ***лабораторных методов исследования***: креатинин — 175,8 мкмоль/л, глюкоза плазмы — 11,1 ммоль/л, мочевина — 23,0 ммоль/л, лактатдегидрогеназа — 564 Ед/л, билирубин прямой — 5,2 мкмоль/л, повышение С-реактивного белка до 152,2 мг/л. В общем анализе крови: лейкоцитоз — $46{,}3\times10^9$/л, анемия (эритроциты — $2{,}5\times10^{12}$/л, гемоглобин — 78,0 г/л), тромбоцитопения — $36{,}0\times10^9$/л.

Для подтверждения или опровержения желудочно-кишечного кровотечения выполнена ***фиброгастродуоденоскопия***. *Заключение:* поверхностный гастрит и дуоденит, данных за продолжающееся кровотечение нет.

Проводилась ***консервативная терапия***: инфузионная, гемостатическая; назначены ингибиторы протонной помпы, антибиотики; выполнялось переливание эритроцитарной взвеси и тромбоконцентрата. На фоне проводимой терапии было отмечено значительное улучшение, больной выписан на амбулаторное лечение.

В начале декабря 2022 года планово был госпитализирован в онкологический диспансер, отмечал жалобы на нарушение стула, боли в животе, боли над лоном, периодически отсутствие мочи по цистостоме, общую слабость. Состояние пациента оценивалось как средней степени тяжести. Физикальные методы обследования показали следующее: дыхание везикулярное, ослабленное, лимфатические узлы не увеличены, живот правильной конфигурации, округлой формы, симметричный. Печень и селезенка не увеличены. Симптомы раздражения брюшины отрицательные.

Выполнено ***ультразвуковое исследование органов брюшной полости***. *Заключение:* лимфаденопатия забрюшинных лимфоузлов, незначительный подпеченочный выпот, диффузные изменения печени и поджелудочной железы, спленомегалия, двусторонняя каликопиелоэктазия, паренхиматозная киста левой почки, незначительный плевральный выпот слева.

Через несколько дней было проведено ***эндоскопическое исследование толстого кишечника***. Выявлены признаки, характерные для язвенного колита с поражением слепой кишки и преобладанием эрозивных изменений, фаза выраженной активности воспалительного процесса. В сигмовидной кишке визуализировалось эпителиальное образование (полип).

На следующий день эндоскопически провели щипковую биопсию тканей толстого кишечника. *Заключение:* папилло-тубулярная аденома сигмовидной кишки с воспалительной инфильтрацией; фрагменты гнойно-некротической ткани и слизистой толстой кишки с воспалительной инфильтрацией.

Назначена консервативная терапия: свечи Натальсид® в течение 14 сут, эзомепразол, левофлоксацин в течение 7 сут. На фоне приема лекарственных препаратов пациент отмечал улучшение общего состояния, выписан на амбулаторное лечение. Рекомендовано: прием гидроксикарбамида и этамзилата, контроль общего анализа крови 1 раз в месяц, при нарастании геморрагического синдрома — госпитализация в дежурный терапевтический стационар для проведения заместительной терапии компонентами крови.

В середине декабря 2022 года пациент в тяжелом состоянии поступил в терапевтическое отделение с жалобами на выраженную слабость, головокружение, одышку при минимальной физической нагрузке.

В ***общем анализе крови***: анемия (эритроциты — $1{,}7\times10^{12}$/л, гемоглобин — 54,2 г/л), тромбоцитопения — $32{,}7\times10^{9}$/л, лейкоцитоз — $73{,}3\times10^{9}$/л, скорость оседания эритроцитов — 50 мм/ч.

Проведена ***электрокардиография***: желудочковые и наджелудочковые экстрасистолы, блокада левой ножки пучка Гиса.

Ультразвуковое исследование органов брюшной полости показало признаки диффузных изменений печени, почек, поджелудочной железы, хронического холецистита, хронического пиелонефрита, мочекаменной болезни, нефроптоз, гидроторакс, асцит.

Проведена ***эхокардиография***: выявлена гипертрофия левого желудочка, диастолическая дисфункция левого желудочка I степени, признаки атеросклероза аорты, дегенеративные изменения митрального и аортального клапанов, перикардиальный выпот.

Проводилось ***консервативное лечение*** с использованием трансфузий тромбоконцентрата, эритроцитарной взвеси и свежезамороженной плазмы. Однако, несмотря на проводимое лечение, состояние пациента оставалось тяжелым, нарастали явления сердечно-сосудистой недостаточности и гемической гипоксии.

В ***общем анализе крови*** сохранялась анемия (эритроциты — $2{,}2\times10^{12}$/л, гемоглобин — 71,9 г/л), тромбоцитопения — $25{,}2\times10^{9}$/л и лейкоцитоз — $110{,}8\times10^{9}$/л.

Пациент переведен в отделение реанимации и интенсивной терапии, где на 10-е сут госпитализации диагностирована остановка дыхания и сердечной деятельности, реанимационные мероприятия неэффективны, констатирована биологическая смерть. Накануне в общем анализе крови следующие показатели: лейкоциты — $53{,}0\times10^{9}$/л, моноциты — $1{,}3\times10^{9}$/л, лимфоциты — $19{,}5\times10^{9}$/л, нейтрофилы — $30{,}8\times10^{9}$/л, эозинофилы — $0{,}1\times10^{9}$/л, эритроциты — $2{,}4\times10^{12}$/л, гемоглобин — 77,7 г/л, тромбоциты — $53{,}4\times10^{9}$/л.

Заключительный (посмертный) клинический диагноз:

Основное заболевание: Хронический миеломоноцитарный лейкоз. Хроническая анемия тяжелой степени. Тромбоцитопения.

Сочетанные заболевания: Ишемическая болезнь сердца. Стенозирующий атеросклероз коронарных артерий. Состояние после чрескожного коронарного вмешательства (стентирование огибающей ветви левой коронарной артерии, 2021 год).

Осложнения: Хроническая сердечная недостаточность IIБ стадии. Функциональный класс 2, сохраненная фракция выброса левого желудочка. Отек легких. Отек мозга.

Сопутствующие заболевания: Гипертоническая болезнь III стадии, риск сердечно-сосудистых осложнений очень высокий. Рак предстательной железы, ремиссия T1N0M0 (после трансуретральной резекции простаты, 2012 год). Эпицистостомия (2012 год). Хронический пиелонефрит. Хроническая болезнь почек C4, A1 стадии. Двусторонняя пневмония. Церебральный атеросклероз. Неспецифический язвенный колит.

Патологоанатомическое исследование:

Асцит (до 1500 мл) и гидроторакс (до 1000 мл слева, до 700 мл справа).

При исследовании головного мозга: мягкая мозговая оболочка отечна, борозды углублены, извилины сглажены. Сосуды основания мозга извитые, с атеросклеротическими бляшками на интиме, стенозированы до 50%. Желудочки мозга незначительно расширены. Ткань мозга на разрезе дряблая, влажная, блестящая.

В полости перикарда до 90 мл прозрачной жидкости. Толщина миокарда левого желудочка 1,4 см, правого желудочка — 0,3 см. Миокард на разрезе красновато-коричневого цвета с мелкими белесоватыми прослойками. Интима аорты с наличием значительного количества атероматозных бляшек с изъязвлениями и кровоизлияниями, в области бифуркации и общих подвздошных артерий с кальцинозом. Коронарные артерии с наличием небольшого количества бляшек, стенозирующих просвет до 40%; огибающая ветвь левой коронарной артерии стентирована, проходима. В полостях сердца и крупных сосудах смешанные сгустки крови.

Ткань легких полнокровная, отечная. С поверхности разреза стекает кровь и обильная отечная жидкость. Слизистая гортани, трахеи и крупных бронхов красновато-цианотичная. В просвете трахеи и главных бронхов слизь.

В области верхней трети пищевода сливающиеся эрозии. В желудке застойное содержимое, слизистая оболочка складчатая. Толстая кишка, преимущественно сигмовидная, с наличием множества мелких выступающих в просвет бляшек зеленоватого цвета и мелких язвенных дефектов. В проксимальной части сигмовидной кишки — полип на тонкой ножке диаметром 2 см. Печень полнокровная, плотная. Желчные пути свободно проходимы, в просвете темно-зеленая желчь. Поджелудочная железа дольчатая, серо-розового цвета.

Капсула почек белесоватая, плотная, снимается с трудом, поверхность их бугристая с наличием многочисленных западающих рубцов. В области ворот левой почки под капсулой округлое образование диаметром

3 см, белесоватого цвета на разрезе. Ткань почек дряблая, пестрая, с наличием цианотичных и белесоватых участков, граница между слоями стерта. Жировая клетчатка внутри почки выглядит пропитанной кровью, плотная. Слизистые оболочки гладкие, сероватые. Мочевой пузырь спавшийся, стенка его эластичная.

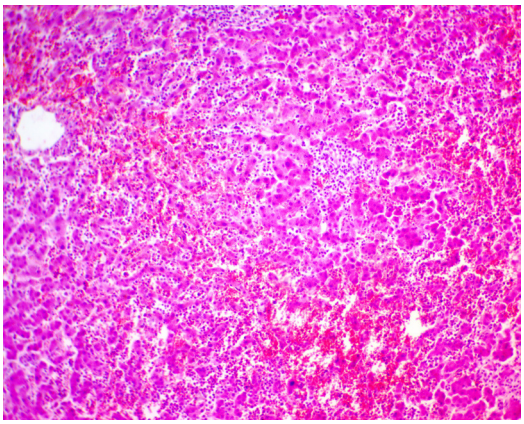

Рис. 1. Микропрепарат печени пациента с хроническим миеломоноцитарным лейкозом. Инфильтрация из лейкозных клеток по перипортальным пространствам, синусоидам и вокруг центральной вены (окраска гематоксилином и эозином, увеличение ×100).

Fig. 1. Microscopic specimen of the liver of the patient with chronic myelomonocytic leukemia. Infiltration of leukemic cells in the periportal spaces, sinusoids, and around the central vein (stained with hematoxylin and eosin, magnification ×100).

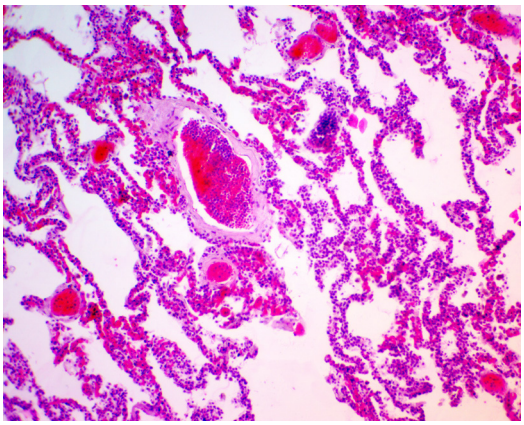

Рис. 2. Микропрепарат легкого пациента с хроническим миеломоноцитарным лейкозом. Инфильтрация из лейкозных клеток по альвеолярным перегородкам, стаз лейкозных клеток в просвете сосудов (окраска гематоксилином и эозином, увеличение ×100).

Fig. 2. Microscopic specimen of the lung of the patient with chronic myelomonocytic leukemia. Infiltration of leukemic cells in the alveolar septa, stasis of leukemic cells in the lumen of the vessels (stained with hematoxylin and eosin, magnification ×100).

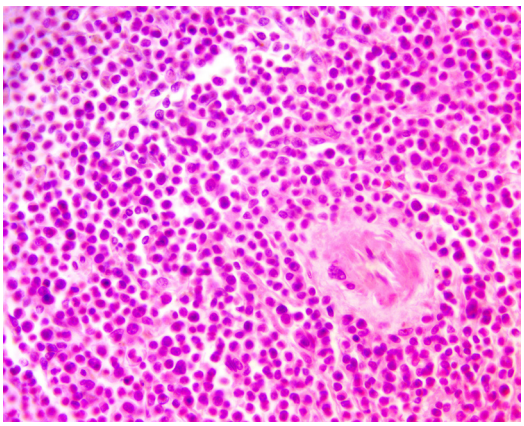

Рис. 3. Микропрепарат селезенки пациента с хроническим миеломоноцитарным лейкозом. Гиалиноз центральной вены. Рисунок лимфоидных фолликулов не определяется, пульпа представлена лейкозными клетками (окраска гематоксилином и эозином, увеличение ×200).

Fig. 3. Microscopic specimen of the spleen of the patient with chronic myelomonocytic leukemia. Hyalinosis of the central vein. The pattern of lymphoid follicles not determined, the pulp is represented by leukemic cells (stained with hematoxylin and eosin, magnification ×200).

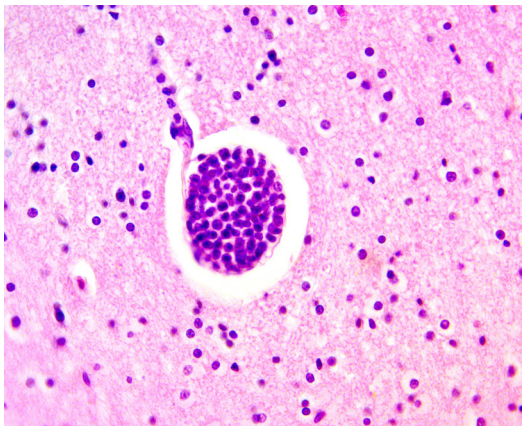

Рис. 4. Микропрепарат головного мозга пациента с хроническим миеломоноцитарным лейкозом. Умеренный периваскулярный и слабо выраженный перицеллюлярный отек. В просвете сосуда стаз из лейкозных клеток (окраска гематоксилином и эозином, увеличение ×200).

Fig. 4. Microscopic specimen of the brain of the patient with chronic myelomonocytic leukemia. Moderate perivascular and mild pericellular edema. In the lumen of the vessel, there is stasis of leukemic cells (stained with hematoxylin and eosin, magnification ×200).

При гистологическом исследовании сердца в просвете сосудов и в интерстициальных пространствах большое количество лейкозных клеток, большая часть с морфологией миелоцитов, отдельные клетки, напоминающие моноциты и монобласты. Аналогичные инфильтраты обнаружены в легких, печени, почках, селезенке, забрюшинной клетчатке и поджелудочной железе (рис. 1–3). В просвете сосудов головного мозга в большом количестве определяются лейкозные клетки (рис. 4). Округлое образование почки гистологически верифицировано как светлоклеточный почечно-клеточный рак. Слизистая оболочка толстой кишки с наличием обширных язвенных дефектов до подслизистой и мышечной оболочек. В стенке кишки в отдельных полях зрения инфильтрация из лейкозных клеток.

Патологоанатомический диагноз:

Основное заболевание: Первично-множественная злокачественная опухоль. Хронический миеломоноцитарный лейкоз (*JAK2-bcr-abl-Ph* — отрицательные) с поражением легких, печени, почек, селезенки, поджелудочной железы, забрюшинной клетчатки, толстой кишки.

Светлоклеточный почечно-клеточный рак левой почки T1N0M0. Рак предстательной железы, ремиссия (T1N0M0 после трансуретральной резекции, 2012 год, по данным истории болезни). Эпицистостома.

Осложнения основного заболевания: апластическая анемия (эритроциты — $2{,}4\times10^{12}$/л, гемоглобин — 77,7 г/л), тромбоцитопения — $53{,}4\times10^{12}$/л. Общее венозное полнокровие: отек головного мозга; отек легких; асцит (до 1500 мл); двусторонний гидроторакс (до 1000 мл слева, до 700 мл справа); гидроперикард (до 90 мл). Язвенно-некротический колит.

Сопутствующие заболевания: Хронический панкреатит, вне обострения. Тубулярная аденома толстой кишки. Хронический пиелонефрит. Хроническая болезнь почек С4 стадии (креатинин — 150,0 мкмоль/л).

ЗАКЛЮЧЕНИЕ

Представленный клинический случай показывает возможность развития первично-множественных метахронных опухолей у пациентов с различными генетическими мутациями.

Сочетание почечно-клеточного рака с раком простаты довольно обширно представлено в клинической практике и научной литературе, однако развитие хронического лейкоза в данном случае вряд ли непосредственно связано с опухолями мочевыводящей системы.

Описание данного клинического случая хронического миеломоноцитарного лейкоза демонстрирует полисистемность данного заболевания, неспецифическую симптоматику, а также сложность в назначении адекватного лечения из-за развития состояний, осложняющих основной диагноз.

ДОПОЛНИТЕЛЬНАЯ ИНФОРМАЦИЯ

Вклад авторов. С.С. Яшин — концепция исследования, редактирование; А.О. Киреева — сбор и обработка материала, написание текста. Все авторы одобрили рукопись (версию для публикации), а также согласились нести ответственность за все аспекты работы, гарантируя надлежащее рассмотрение и решение вопросов, связанных с точностью и добросовестностью любой ее части.

Этическая экспертиза. Неприменимо.

Согласие на публикацию. Авторы получили письменное информированное добровольное согласие родственников пациента на публикацию клинических данных и результатов патологоанатомического вскрытия в научном журнале, включая его электронную версию (дата подписания 24.01.2023).

Источники финансирования. Отсутствуют.

Раскрытие интересов. Авторы заявляют об отсутствии отношений, деятельности и интересов за последние 3 года, связанных с третьими лицами (коммерческими и некоммерческими), интересы которых могут быть затронуты содержанием статьи.
Оригинальность. При создании настоящей работы авторы не использовали ранее опубликованные сведения (текст, иллюстрации, данные).
Доступ к данным. Редакционная политика в отношении совместного использования данных к настоящей работе не применима, новые данные не собирали и не создавали.
Генеративный искусственный интеллект. При создании настоящей статьи технологии генеративного искусственного интеллекта не использовали.
Рассмотрение и рецензирование. Настоящая работа подана в журнал в инициативном порядке и рассмотрена по обычной процедуре. В рецензировании участвовали два внешних рецензента, член редакционной коллегии и научный редактор издания.

ADDITIONAL INFORMATION

Author contributions. S.S. Yashin — concept of the study, editing; A.O. Kireeva — collection and analysis of material, writing the text. All authors approved the manuscript (the publication version), and also agreed to be responsible for all aspects of the work, ensuring proper consideration and resolution of issues related to the accuracy and integrity of any part of it.
Ethics approval. Not applicable.
Consent for publication. The authors obtained the patient's relatives written, informed, and voluntary consent for the publication of clinical data and autopsy results in a scientific journal, including its electronic version (signed on January 24, 2023).
Funding sources. No funding.
Disclosure of interests. The authors have no relationships, activities or interests for the last three years related with for-profit or not-for-profit third parties whose interests may be affected by the content of the article.
Statement of originality. The authors did not use previously published information (text, illustrations, data) when creating this work.
Data availability statement. The editorial policy regarding data sharing does not applicable to this work, and no new data were collected or created.
Generative AI. Generative AI technologies were not used for this article creation.
Provenance and peer-review. This work was submitted to the journal on its own initiative and reviewed according to the usual procedure. Two external reviewers, a member of the editorial board and the scientific editor of the publication participated in the review.

СПИСОК ЛИТЕРАТУРЫ | REFERENCES

1. Swerdlow SH, Campo E, Harris NL, et al., editors. *WHO Classification of Tumors of Haematopoietic and Lymphoid Tissues.* 4th ed. Lyon, France: International Agency for Research on Cancer; 2017. Vol. 2. P. 82–86.
2. Geissler K. Molecular Pathogenesis of Chronic Myelomonocytic Leukemia and Potential Molecular Targets for Treatment Approaches. *Front Oncol.* 2021;11:751668. doi: 10.3389/fonc.2021.751668 EDN: XTRLPW
3. Dinmohamed AG, Brink M, Visser O, et al. Trends in Incidence, Primary Treatment and Survival in Chronic Myelomonocytic Leukaemia: a Population-Based Study of 1359 Patients Diagnosed in the Netherlands from 1989 to 2012. *Br J Haematol.* 2015;171(3):436–439. doi: 10.1111/bjh.13414
4. Khoury JD, Solary E, Abla O, et al. The 5th edition of the World Health Organization Classification of Haematolymphoid Tumours: Myeloid and Histiocytic/Dendritic Neoplasms. *Leukemia.* 2022;36(7):1703–1719. doi: 10.1038/s41375-022-01613-1 EDN: IOCYIB
5. Valent P, Orazi A, Savona MR, et al. Proposed diagnostic criteria for classical chronic myelomonocytic leukemia (CMML), CMML variants and pre-CMML conditions. *Haematologica.* 2019;104(10):1935–1949. doi: 10.3324/haematol.2019.222059
6. Itzykson R, Fenaux P, Bowen D, et al. Diagnosis and Treatment of Chronic Myelomonocytic Leukemias in Adults: Recommendations From the European Hematology Association and the European LeukemiaNet. *Hemasphere.* 2018;2(6):e150. doi: 10.1097/hs9.0000000000000150 EDN: FYXXGF
7. Kwon J. Diagnosis and Treatment of Chronic Myelomonocytic Leukemia. *Blood Res.* 2021;56(S1):S5–S16. doi: 10.5045/br.2021.2020321 EDN: UGHLYM
8. Gagelmann N, Bogdanov R, Stölzel F, et al. Long-Term Survival Benefit after Allogeneic Hematopoietic Cell Transplantation for Chronic Myelomonocytic Leukemia. *Transplant Cell Ther.* 2021;27(1):95.e1–95.e4. doi: 10.1016/j.bbmt.2020.10.007 EDN: IYHHAU
9. Pophali P, Matin A, Mangaonkar AA, et al. Prognostic impact and timing considerations for allogeneic hematopoietic stem cell transplantation in chronic myelomonocytic leukemia. *Blood Cancer J.* 2020;10(11):121. doi: 10.1038/s41408-020-00387-y EDN: WYTCEO
10. Sun Y-Q, Zhao C, Wang Y, et al. Haploidentical stem cell transplantation in patients with chronic myelomonocytic leukemia. *Sci China Life Sci.* 2020;63(8):1261–1264. doi: 10.1007/s11427-019-1606-3 EDN: ZVGWWN
11. Cao Y-G, He Y, Zhang S-D, et al. Conditioning Regimen of 5-Day Decitabine Administration for Allogeneic Stem Cell Transplantation in Patients with Myelodysplastic Syndrome and Myeloproliferative Neoplasms. *Biol Blood Marrow Transplant.* 2020;26(2):285–291. doi: 10.1016/j.bbmt.2019.09.001 EDN: PSUYUR

ОБ АВТОРАХ

***Яшин Сергей Сергеевич**;
адрес: Российская Федерация, 443099, Самара, ул. Чапаевская, д. 89;
ORCID: 0000-0002-0783-8709;
eLibrary SPIN: 4740-3280;
e-mail: s.s.yashin@samsmu.ru

Киреева Анастасия Олеговна;
ORCID: 0000-0003-3168-3695;
eLibrary SPIN: 8786-4922;
e-mail: nastya2001kireeva@gmail.com

AUTHORS' INFO

***Sergey S. Yashin**;
address: 89 Chapayevskaya st, Samara, Russian Federation, 443099;
ORCID: 0000-0002-0783-8709;
eLibrary SPIN: 4740-3280;
e-mail: s.s.yashin@samsmu.ru

Anastasiya O. Kireeva;
ORCID: 0000-0003-3168-3695;
eLibrary SPIN: 8786-4922;
e-mail: nastya2001kireeva@gmail.com

* Автор, ответственный за переписку/Corresponding author