Научный обзор
DOI: https://doi.org/10.17816/PTORS678129 EDN: ACUWZJ

Хирургическое лечение пациентов с детским церебральным параличом со сгибательной контрактурой коленного сустава. Обзор литературы

А.Р. Мустафаева, В.А. Новиков, В.В. Умнов, С.В. Виссарионов

Национальный медицинский исследовательский центр детской травматологии и ортопедии имени Г.И. Турнера, Санкт-Петербург, Россия

АННОТАЦИЯ

Сгибательная контрактура коленного сустава занимает ведущее место среди всех деформаций нижних конечностей у пациентов с детским церебральным параличом с частотой встречаемости в 47–53% наблюдений. Длительно существующее патологическое состояние приводит к значительным функциональным нарушениям: увеличению энергозатрат при ходьбе, снижению двигательной активности ребенка и развитию вторичных ортопедических осложнений, что существенно ухудшает качество жизни пациентов. В статье проанализированы опубликованные литературные данные о современных хирургических методах коррекции сгибательной контрактуры коленного сустава у пациентов с детским церебральным параличом, а также дана оценка клинической эффективности этих методов, выявлена частота осложнений и определения факторов, влияющих на выбор оптимальной лечебной тактики. Проведен анализ публикаций из баз данных PubMed, Google Scholar, Cochrane Library, Crossref и eLibrary. Поиск проводили без ограничений по языку, охватывая период с 1952 по 2024 г. В итоговый обзор вошли 74 источника, включая оригинальные статьи и систематические обзоры, посвященные хирургическому лечению сгибательной контрактуры коленного сустава у пациентов с детским церебральным параличом. Основными методами коррекции сгибательной контрактуры коленного сустава у детей с церебральным параличом признаны удлинение сгибателей голени и корригирующая разгибательная надмыщелковая остеотомия бедренной кости. Удлинение сгибателей считают основной операцией, наиболее оптимальной для пациентов всех возрастных групп. Одновременно с этим необходимо подчеркнуть, что остеотомия бедренной кости демонстрирует высокую клиническую эффективность у пациентов старшего возраста, особенно при выраженных деформациях дистального отдела бедра. Оба подхода демонстрируют положительные результаты, однако могут сопровождаться рядом осложнений. В обзоре литературы также рассмотрены и альтернативные методы, включая пересадку сухожилий, временный гемиэпифизиодез и комбинированные методики. Проведенный обзор литературы подтверждает, что хирургическое лечение сгибательной контрактуры коленного сустава у пациентов с детским церебральным параличом — это эффективный метод, однако выбор конкретного оперативного вмешательства должен основываться на индивидуальных анатомо-клинических характеристиках, выраженности контрактуры и возрастных особенностях пациента.

Ключевые слова: детский церебральный паралич; сгибательная контрактура коленного сустава; удлинение сгибателей голени; корригирующая надмыщелковая остеотомия бедренной кости; походка приседая.

Как цитировать
Мустафаева А.Р., Новиков В.А., Умнов В.В., Виссарионов С.В. Хирургическое лечение пациентов с детским церебральным параличом со сгибательной контрактурой коленного сустава. Обзор литературы // Ортопедия, травматология и восстановительная хирургия детского возраста. 2025. Т. 13. № 2. С. 202–214. DOI: 10.17816/PTORS678129 EDN: ACUWZJ

Рукопись получена: 04.04.2025 **Рукопись одобрена:** 12.05.2025 **Опубликована online:** 25.06.2025

ЭКО • ВЕКТОР
Статья доступна по лицензии CC BY-NC-ND 4.0 International
© Эко-Вектор, 2025

Review
DOI: https://doi.org/10.17816/PTORS678129 EDN: ACUWZJ

Surgical Treatment of Knee Flexion Contracture in Patients With Cerebral Palsy: A Review

Alina R. Mustafaeva, Vladimir A. Novikov, Valery V. Umnov, Sergei V. Vissarionov

H. Turner National Medical Research Center for Children's Orthopedics and Trauma Surgery, Saint Petersburg, Russia

ABSTRACT

Knee flexion contracture is the most common lower limb deformity among patients with cerebral palsy, with a prevalence of 47%–53%. Its prolonged persistence leads to marked functional impairments, such as increased energy expenditure during walking and decreased motor activity in children, and the emergence of secondary orthopedic complications, which significantly affects patients' quality of life. This review analyzed published scientific data on current surgical methods for the correction of knee flexion contracture in patients with cerebral palsy, evaluating their clinical effectiveness, determining frequency of complications, and identifying factors influencing the choice of optimal treatment strategy. The studies were determined using PubMed, Google Scholar, Cochrane Library, Crossref, and eLibrary. The search was conducted without language restrictions, covering the period from 1952 to 2024. Seventy-four sources were reviewed, including original articles and systematic reviews on surgical treatment of knee flexion contracture in patients with cerebral palsy. The primary surgical correction methods for knee flexion contracture in children with cerebral palsy are hamstring lengthening and distal femoral extension supracondylar osteotomy. Hamstring lengthening is considered the main surgical procedure and most appropriate option for patients of all age groups. Notably, femoral osteotomy has shown high clinical effectiveness in older patients, particularly in those with marked distal femoral deformities. Both methods yield favorable outcomes, but may be associated with certain complications. Furthermore, this review discusses alternative techniques, including tendon transfers and temporary hemiepiphysiodesis, and combined approaches. The conducted scientific data review confirmed the effectiveness of surgical treatment of knee flexion contracture in patients with cerebral palsy. However, in selecting a particular surgical procedure, individual anatomical and clinical features, the degree of contracture, and age-related patient characteristics should be considered.

Keywords: cerebral palsy; knee flexion contracture; hamstring lengthening; distal femoral extension osteotomy; crouch gait.

To cite this article
Mustafaeva AR, Novikov VA, Umnov VV, Vissarionov SV. Surgical Treatment of Knee Flexion Contracture in Patients With Cerebral Palsy: A Review. *Pediatric Traumatology, Orthopaedics and Reconstructive Surgery.* 2025;13(2):202–214. DOI: 10.17816/PTORS678129 EDN: ACUWZJ

Submitted: 04.04.2025 **Accepted:** 12.05.2025 **Published online:** 25.06.2025

ECO • VECTOR
The article can be used under the CC BY-NC-ND 4.0 license
© Eco-Vector, 2025

ВВЕДЕНИЕ

Детский церебральный паралич (ДЦП) представляет собой группу стабильных нарушений развития моторики и постурального контроля, обусловленных непрогрессирующим повреждением либо аномалией развивающегося головного мозга у плода или новорожденного ребенка. ДЦП — одна из основных причин детской инвалидности [1]. Эпидемиологические данные свидетельствуют о частоте встречаемости ДЦП от 1,5 до 5,2 случаев на 1000 новорожденных [2, 3].

С возрастом у пациентов с ДЦП неврологическое состояние, как правило, улучшается и стабилизируется. Однако позже начинают развиваться и прогрессировать вторичные ортопедические осложнения, что приводит к формированию стойких контрактур и деформаций верхних и нижних конечностей (рис. 1).

Среди деформаций нижних конечностей у пациентов с ДЦП наиболее распространена сгибательная контрактура коленного сустава (СККС), частота которой, по данным литературы, варьирует в пределах 47–53% наблюдений [4, 5].

С возрастом и увеличением массы тела ребенка со СККС увеличивается энергозатратность шаговых движений. В результате дети стремятся избежать длительного нахождения в положении стоя, что может приводить к постепенному снижению, а затем и утрате двигательных навыков и, как следствие, увеличению времени, проводимого в положении сидя. Кроме того, исследования показывают, что сгибательная контрактура коленного сустава может способствовать формированию контрактур в смежных суставах конечностей, а также увеличивает риск развития деформации позвоночника [6, 7].

Показанием к хирургическому лечению пациентов с ДЦП и со СККС считают наличие фиксированной контрактуры и отсутствие эффекта от проводимого консервативного лечения. Учитывая высокую частоту встречаемости СККС и ее выраженное негативное влияние на качество жизни пациентов, возникает необходимость систематического научного анализа современных хирургических методов ее коррекции и их обоснованности.

В статье проанализированы опубликованные литературные данные о современных хирургических методах коррекции сгибательной контрактуры коленного сустава у пациентов с ДЦП, а также дана оценка клинической эффективности этих методов, выявлена частота осложнений и определены факторы, влияющие на выбор оптимальной лечебной тактики.

Проведен анализ публикаций, посвященных хирургическому лечению СККС у пациентов с ДЦП. Поиск данных осуществляли в базах научной литературы, таких как PubMed, Google Scholar, Cochrane Library, Crossref, eLibrary, без языковых ограничений. Для поиска использовали ключевые слова и словосочетания на их основе: детский церебральный паралич (cerebral palsy), сгибательная контрактура коленного сустава (knee flexion contracture),

Рис. 1. Механизм формирования сгибательной контрактуры коленного сустава у пациентов с детским церебральным параличом.

удлинение сгибателей голени (hamstring lengthening), корригирующая надмыщелковая остеотомия бедренной кости (distal femoral extension osteotomy), походка приседая (crouch gait), надмыщелковая остеотомия бедренной кости (supracondylar femoral osteotomy), тугое колено (stiff knee), укорочение собственной связки надколенника (patellar tendon shortening), передний гемиэпифизеодез дистального отдела бедренной кости (anterior hemiepiphysiodesis of the distal femur). Применяли также комбинацию операторов OR (любое из ключевых слов) и AND (совокупность всех ключевых слов).

Критерии включения: рандомизированные контролируемые исследования; когортные исследования и серии случаев с уровнем доказательности I–IV; публикации, описывающие хирургическое лечение пациентов со СККС при ДЦП; статьи, представляющие обзор литературы. Критерии исключения: клинические исследования, включающие менее 10 пациентов; публикации, посвященные консервативному лечению СККС у пациентов с ДЦП; комментарии к статьям.

По результатам первичного поиска выявлено 120 публикаций (включая обзоры и оригинальные исследования). После удаления дублирующихся ссылок и исключения материалов, не соответствующих целям обзора, были отобраны и проанализированы 74 публикации, охватывающие период с 1952 по 2024 г. Эти работы были посвящены мягкотканным (пересадка сухожилий, удлинение сгибателей голени) и костным (временный гемиэпифизеодез, корригирующая разгибательная надмыщелковая остеотомия бедра) методам коррекции СККС.

МЕТОДЫ ХИРУРГИЧЕСКОГО ЛЕЧЕНИЯ

СККС — ведущая ортопедическая проблема у пациентов с ДЦП [8]. Ряд исследований доказывают, что тяжесть СККС коррелирует с двигательными возможностями

по шкале GMFCS (Gross Motor Function Classification System), особенно у детей с III–V уровнем [9].

Несмотря на то, что формирование СККС, как и любой другой контрактуры при ДЦП, носит полиэтиологический характер, ведущая причина их развития — длительно существующая спастичность мышц. Согласно теории, предложенной A.L. Hof [10], в процессе роста ребенка на фоне стойкого повышенного мышечного тонуса развивается несоответствие длины сухожилий и мышц по отношению к близлежащим костным структурам коленного сустава. Вследствие этого сгибательная контрактура коленного сустава проявляется в виде укорочения мышц сгибателей, таких как хамстринги (термин от англ. hamstrings — двуглавая, полусухожильная, полуперепончатая), а также тонкой мышцы. При длительно существующей контрактуре сустава постепенным изменениям подвержены следующие структуры: головки икроножной мышцы, капсула коленного сустава, надколенник с собственной связкой, бедренная и большеберцовая кости. Следовательно, при хирургической коррекции данного патологического состояния необходимо, прежде всего, воздействовать на основные патогенетические звенья, формирующие СККС.

Современные методы хирургического лечения СККС подразделяют на мягкотканные вмешательства (в частности, пересадка сухожилий и удлинение сгибателей голени) и костные операции (временный гемиэпифизиодез и надмыщелковая разгибательная остеотомия бедренной кости).

Пересадка сухожилий

Впервые в медицинской научной литературе G.W.N. Eggers [11] в 1952 г. предложил устранять сгибательную контрактуру коленного сустава путем пересадки сухожилий задней поверхности бедра (полусухожильной, полуперепончатой, двуглавой мышц) на мыщелки бедренной кости. Автор предполагал, что транспозиция хамстрингов будет способствовать улучшению координации движений и уменьшению величины контрактуры за счет превращения двусуставных мышц в односуставные [11, 12]. Однако на фоне проводимого хирургического лечения по данной методике был выявлен ряд осложнений, включая рекурвацию, ограничение сгибания коленного сустава, ослабление мышц сгибателей голени, увеличение поясничного лордоза и, в некоторых случаях, рецидив СККС. К числу наиболее значимых осложнений относят рекурвацию и ограничение сгибания в коленном суставе, что побудило других исследователей разработать и предложить свои модификации транспозиции хамстрингов. Так, C. Pollock [13] предложил технику перемещения сухожилий только медиальной группы сгибателей голени, сочетая это с тенотомией двуглавой мышцы бедра при тяжелых сгибательных контрактурах. E.B. Evans и J.D. Julian [14] усовершенствовали оригинальный метод пересадки. Модификация заключалась в частичном перемещении сухожилий (тонкой и полусухожильной мышц), а также в изменении точек их фиксации. J. Reimers [15] в результате проведенного исследования пришел к выводу, что удлинение сухожилий сгибателей коленного сустава, в дистальной или проксимальной их части, не приводит к описанным ранее осложнениям, а потому более эффективно.

Сгибательная контрактура коленного сустава нередко сочетается с внутриротационным положением бедра в тазобедренном суставе. Некоторые авторы (P. Selber и соавт. [16], K.H. Sung и соавт. [17]) предлагали одномоментно решать эти проблемы путем перемещения дистальной части сухожилий мышц сгибателей голени. Однако предложенная методика не нашла широкого применения, так как оказалась не очень эффективна в качестве коррекции внутриротационного положения бедра и в некоторых случаях приводила к нестабильности коленного сустава.

Таким образом, в настоящее время операции по пересадке сухожилий применяют достаточно редко из-за сложности выполнения данной технологии и высокого риска послеоперационных осложнений. В связи с этим некоторые авторы (F. Miller [8] и C. De Mattos и соавт. [18]) отдают предпочтение альтернативным методам лечения, как, например, удлинение сгибателей голени, которое считают более эффективным по сравнению с транспозицией сухожилий, и оно не сопровождается большим количеством осложнений.

Удлинение сгибателей голени

Удлинение сгибателей голени признано основной операцией для лечения пациентов с ДЦП со СККС благодаря соответствию патогенетическим принципам ее формирования. Классический открытый метод, который включает Z-образное удлинение или полное пересечение дистальной сухожильной части двуглавой, полусухожильной, полуперепончатой и тонкой мышц бедра (рис. 2). Кроме того, применяют закрытый метод (перкутанный), который заключается в тенотомии вышеописанных сухожилий через один или несколько кожных проколов. Тенотомия сгибателей голени применима у пациентов любой возрастной группы. Однако, согласно литературным данным, у детей в возрасте до 5 лет наблюдают увеличение риска развития осложнений, таких как рецидив контрактуры или, напротив, переразгибание коленного сустава [19].

Метод применяют при СККС любой степени тяжести [8, 20, 21]. Согласно современным рекомендациям, показание к выполнению данной операции — фиксированная сгибательная контрактура коленного сустава от 10° и более, а также подколенный угол (ПУ) менее 120° [22].

Анализ медицинской научной литературы показал, что специалисты, применяющие данный метод коррекции, придерживаются различных стратегий лечения: одни предпочитают удлинять только медиальную группу сухожилий, другие — медиальную и латеральную порции. Согласно ряду исследований, открытое удлинение

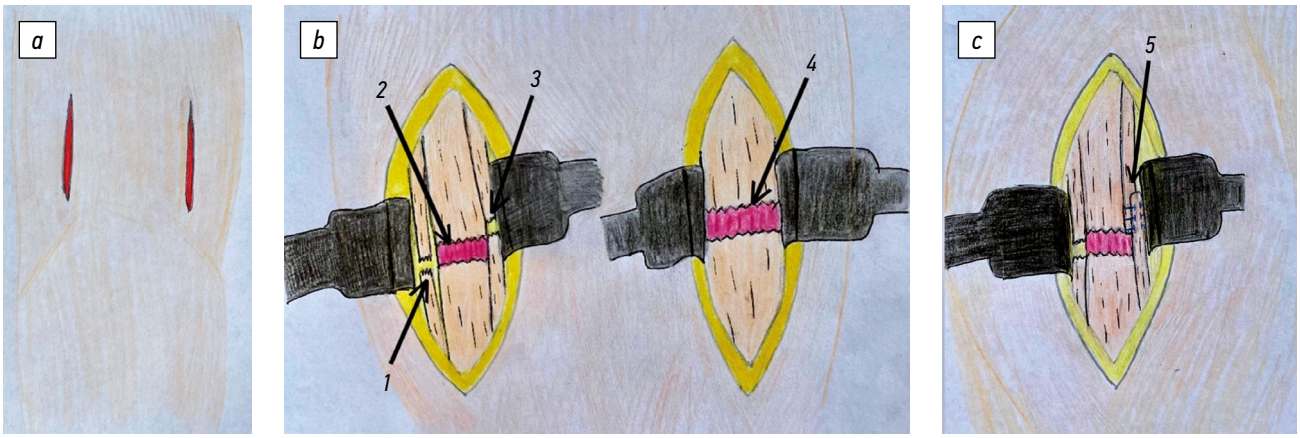

Рис. 2. Этапы хирургической техники удлинения сгибателей голени: *a* — доступ к медиальной и латеральной группам сухожилий сгибателей голени; *b* — выполнение удлинения медиальной и латеральной групп сухожилий: *1* — тенотомия тонкой мышцы, *2* — тенотомия полуперепончатой мышцы, *3* — тенотомия полусухожильной мышцы, *4* — тенотомия двуглавой мышцы бедра; *c* — схема Z-образного удлинения медиальной группы: *5* — Z-образное удлинение полусухожильной мышцы.

как медиальной, так и латеральной групп сухожилий сгибателей голени демонстрирует более высокую эффективность и меньшую частоту рецидивов по сравнению с изолированным удлинением медиальной группы. Например, W.N. Chang и соавт. [23] выполнили удлинение медиальной и латеральной части сухожилий мышц задней поверхности бедра и отметили увеличение подколенного угла со среднего значения с 128±12° до 137±16° и уменьшение СККС с 8,9±4,6° до 4,6±5,7°, тогда как T. Dreher и соавт. [19] наблюдали улучшение разгибания на 28°.

Несмотря на такие убедительные данные, большинство авторов предпочитают удлинение медиальной группы мышц хамстрингов, избегая вмешательства на латеральной группе, обосновывая свое решение высоким риском осложнений, таких как рекурвация коленного сустава, передний наклон таза и наружная торсионная деформация костей голени [22, 24]. Однако однозначного мнения по этому вопросу в настоящее время не существует в связи с ограниченным количеством высокодоказательных научных исследований, посвященных сравнению этих двух мнений.

Ряд исследований демонстрирует положительные результаты после удлинения только медиальной группы мышц сгибателей голени, без вмешательства на латеральной. Например, A. Nazareth и соавт. [25] установили, что после открытого удлинения медиальной порции сгибателей голени контрактура коленного сустава в положении стоя уменьшилась в различные фазы шага: на 11,2° в фазе первоначального контакта и на 6,7° в периоде опоры. Аналогичные данные были получены H. Haberfehlner и соавт. [26] — авторы сообщили об увеличении подколенного угла на 25° (с диапазона 100–120° до операции) и уменьшении сгибательной контрактуры на 19° (с диапазона 15–45° до операции).

В представленных публикациях исследователи рекомендуют технику Z-образного удлинения сухожилий. Однако анализ литературы позволил выявить несколько работ, описывающих полное пересечение дистальной части сухожилий мышц, отвечающих за сгибание коленного сустава. Так, в своих исследованиях Ş. Bekmez и соавт. [27], T.A. Damron и соавт. [28], Z. Bozinovski и соавт. [29] пришли к выводу, что тенотомия сухожилий хамстрингов дает столь же положительные результаты, как и Z-образное удлинение, уменьшая величину СККС на 14,4° и увеличивая ПУ на 45°. Однако на фоне устранения сгибательной контрактуры T.A. Damron и соавт. [28] указали на развитие разгибательной контрактуры (stiff knee), частота которой в их исследовании составила 13%, что в последующем потребовало хирургической коррекции. В других исследованиях авторы не предоставляли информацию об ухудшении сгибания в коленном суставе после операции.

Несмотря на доказанную эффективность открытого метода, в последние десятилетия все чаще применяют чрескожное удлинение сгибателей голени. Согласно данным научной литературы, этот метод не уступает по эффективности открытому. Однако «закрытая» методика коррекции СККС может быть применима только при легких контрактурах.

Например, T. Mansour и соавт. [21] применяли закрытую технику, выполняя фракционное удлинение медиальной группы мышц в средней и дистальной трети бедра и в своей работе отметили увеличение ПУ на 12° (с диапазона 110–154° до операции). В своем исследовании J. Khaje Mozafari и соавт. [30] также применяли чрескожную технику удлинения, что привело к увеличению ПУ на 34° (с диапазона 110–124° до операции), для этого использовали тенотомию медиальной группы мышц, а в некоторых случаях и латеральной группы в их дистальной части, что, вероятно, способствовало повышению эффективности коррекции СККС по сравнению с результатами T. Mansour и соавт. [21]. Сравнимые результаты в своих исследованиях получили A. Nazareth и соавт. [25], N. Thompson и соавт. [31].

Кроме того, ряд авторов подчеркивают в своих публикациях — благодаря малоинвазивному вмешательству сохраняется мышечная сила, что позволяет сократить

сроки послеоперационной реабилитации [25, 31, 32]. Так, например, B. Hachache и соавт. [32] в своем исследовании определяли силу мышц нижних конечностей при помощи ручного динамометра, до и через 9 мес. после хирургического вмешательства, и отметили снижение силы мышц, отвечающих за сгибание в коленном суставе всего на 16,7%. При этом в своей работе M. Seniorou и соавт. (2007) после классического открытого удлинения сгибателей голени получили уменьшение их мышечной силы на 57,6% [33].

Тенотомия сгибателей голени часто сочетается с другими хирургическими вмешательствами на нижних конечностях в рамках лечебного процесса по принципам одномоментной многоуровневой хирургии (SEMLS) [31].

Понятие SEMLS (от англ. Single-Event Multilevel Surgery — одномоментная многоуровневая хирургия) впервые было описано английским хирургом William Little в 1862 г., и с тех самых пор этот подход к лечению применяют у данной категории пациентов, как за рубежом (J. Amen и соавт. [34], N. Ma [35]), так и в нашей стране (Х.А. Умханов [36]). SEMLS применяют как на верхних, так и на нижних конечностях, и это предусматривает одномоментное устранение всех контрактур и деформаций оперируемой конечности у пациентов с ДЦП. Подход направлен на нормализацию биомеханических соотношений в суставах, сокращение сроков иммобилизации, проведение полного восстановительного лечения в рамках одной реабилитационной сессии, что способствует улучшению результатов лечения [37].

Согласно данным литературы, в ряде случаев при тяжелых СККС применяют сочетание удлинения сгибателей голени с задней капсулотомией коленного сустава. Так, R.K. Beals [38] выполнил комбинированное вмешательство на 11 коленных суставах (всего 6 пациентов) и отметил клинически значимое улучшение у 7 из них, тогда как у 4 коленных суставов наблюдали неудовлетворительный результат в вертикальном положении. Данный результат автор связывает со слабостью разгибательного аппарата коленного сустава. В публикации P. Woratanarat и соавт. [20] этот метод лечения применяли при контрактуре свыше 20°, зафиксировав в послеоперационном периоде уменьшение величины СККС с 26,5±15,4° до 17,0±15,5° и увеличение показателя ПУ с 110,4±18,7° до 131,8±19,9°. В дальнейшем В.В. Умнов дополнял удлинение сгибателей голени задней капсулотомией при наличии СККС более 30° и, в отдельных случаях, выполнял отсечение головок икроножной мышцы, что позволило достичь полной коррекции контрактуры у 131 пациента [12]. Несмотря на положительный клинический эффект сочетания приведенных хирургических методик, данное вмешательство характеризует высокий риск развития специфичных осложнений, нивелирующих достигнутые положительные результаты. К вероятным осложнениям относят: повреждение сосудисто-нервного пучка, формирование заднего подвывиха голени, развитие заднебоковой нестабильности коленного сустава, а также вмешательство на капсуле сустава значительно увеличивает риск развития рецидива контрактуры [8, 12, 20, 39].

Следует отметить, что устранение СККС путем тенотомии мышц задней поверхности бедра одномоментно на операционном столе не всегда возможно. При наличии СККС более 10° в ответ на одномоментную коррекцию высок риск развития тракционных невропатий, что подтверждает ряд научных публикаций [12, 40]. Так, В.В. Умнов предлагает выполнять в послеоперационном периоде этапные коррекции в гипсовых повязках для устранения остаточной СККС, что позволяет полностью устранить контрактуру и снизить вероятность развития тракционной невропатии [12]. Схожее мнение есть и у других авторов. Например, J.T. Long и соавт. [40], а также D.E. Westberry и соавт. [41], с целью устранения остаточной СККС после проведенного хирургического лечения, выполняли этапные коррекции в гипсовых повязках, вплоть до достижения легкой гиперкоррекции.

Несмотря на то что этапные коррекции в гипсовых повязках снижают риск развития тракционных невропатий в послеоперационном периоде, у них также есть ряд осложнений: выраженный болевой синдром, повреждение кожных покровов в области надколенника и/или пяточного бугра, а также рубцовые изменения капсулы коленного сустава [42].

Хотя удлинение сгибателей голени выполняют часто, в литературе также есть описание достаточного количества осложнений данного метода лечения. Наиболее распространенный из них — поражение общего малоберцового нерва и его ветвей [12, 24, 40, 42].

R.M. Kay и соавт. [24] описывают осложнение в виде рекурвации коленного сустава, возникающее вследствие чрезмерного удлинения мышц, отвечающих за сгибание коленного сустава. Некоторые авторы также отмечают, что удлинение хамстрингов может приводить к их ослаблению [8, 24, 43]. Однако H. Haberfehlner и соавт. [26] считают, что хирургическое вмешательство не влияет на силу мышц.

Достаточно частое осложнение устранения СККС — «Stiff knee», которое характеризует ограничение сгибания коленных суставов во время ходьбы [8, 44, 45]. Это может быть связано с повышенным тонусом разгибательного аппарата мышц коленного сустава, изменением сухожильно-мышечного баланса, а также недостаточной послеоперационной реабилитацией. Несмотря на то, что многие авторы считают это осложнением, в своей публикации Д.А. Попков и соавт. [37] описывают, что ходьба с прямыми ногами у пациентов с ДЦП увеличивает их функциональные способности и является более благоприятной, чем ходьба со сгибанием в коленных суставах.

Согласно данным литературы, частота рецидивов СККС после удлинения сгибателей голени составляет около 17% случаев. Повторную коррекцию этим же методом лечения сопровождают технические трудности

из-за развития рубцовых изменений в тканях. Кроме того, при длительно существующей СККС происходят изменения не только в мышцах задней поверхности бедра, но и в капсуле коленного сустава, дистальном отделе бедренной и проксимальном отделе большеберцовой кости. В связи с этим рекомендовано рассматривать и применять альтернативные хирургические вмешательства.

Метод управляемого роста

Временный гемиэпифизиодез, также известный как метод управляемого роста, заключается в установке металлоконструкций в области метаэпифиза переднего отдела дистальной части бедренной кости. Это позволяет временно замедлить темпы роста в данной зоне и тем самым скорректировать сгибательную деформацию. Впервые метод был описан A. Kramer и P.M. Stevens в 2001 г. [46]. Авторы использовали скобы у пациентов с нейроортопедической патологией и наблюдали уменьшение сгибательной контрактуры от 0° до 11° через 1,5 года после хирургического лечения. Однако в некоторых случаях было отмечено расшатывание скоб. В 2008 г. J.B. Klatt и P.M. Stevens [47] модифицировали методику, начав использовать пластины с винтами, что позволило полностью устранить описанное ранее осложнение (рис. 3). Эффективность метода подтверждена целым рядом последующих исследований. Так, Z. Al-Aubaidi и соавт. [39] при использовании пластин отметили среднюю скорость коррекции СККС, которая составила 0,3° в месяц, средняя продолжительность коррекции — 20 мес. На момент удаления пластин величина остаточной контрактуры составила 10° (варьировало от 0–30°), при исходном предоперационном диапазоне деформации от 10 до 40°. В своем исследовании N. Stiel и соавт. [48] сообщили, что средняя скорость коррекции СККС составила 0,2° в месяц. Среднее время коррекции — 38 мес., при этом средняя величина остаточной контрактуры составила 11° (с диапазона 10–50° до операции). Однако у некоторых пациентов с ДЦП применение пластин с винтами вызывало периодическую боль в переднем отделе коленного сустава. Для минимизации этого осложнения R.M. Kay и соавт. [49] предложили использовать чрескожную установку канюлированных винтов. Этот подход позволил уменьшить количество случаев развития стойкого болевого синдрома и минимизировать инвазивность процедуры, ускорив вертикализацию пациентов. В литературе не существует данных о рецидивах сгибательной контрактуры при использовании временного гемиэпифизиодеза, однако в публикациях Z. Al-Aubaidi и соавт. [39] и N.C. Stiel и соавт. [48] был отмечен рецидив СККС у пациентов с большим потенциалом роста.

Временный гемиэпифизиодез переднего отдела бедренной кости — предпочтительный метод хирургической коррекции СККС у пациентов с открытыми зонами роста при ДЦП. Однако важно учитывать, что данный метод оперативного лечения направлен на коррекцию костного компонента деформации, в то время как у пациентов с ДЦП основной причиной СККС служит все же укорочение мышц задней поверхности бедра, особенно у пациентов младшей возрастной группы. Следовательно, у данной категории пациентов патогенетически целесообразно устранять контрактуру за счет операций на мягких тканях, а у старшей возрастной группы (с закрытыми зонами роста), где уже начинаются костные изменения коленного сустава, данный метод хирургического лечения неэффективен.

Кроме того, методика управляемого роста требует длительного времени для достижения коррекции (от 6–42 мес. в зависимости от величины контрактуры и роста ребенка), и за данный промежуток времени у пациента с ДЦП на фоне существующей СККС могут сформироваться контрактуры в смежных суставах, деформации стоп, нарушения позвоночника в сагиттальном профиле, что потребует тяжелой многоуровневой хирургической коррекции. В связи с этим клиницисты отдают предпочтение другим, более быстрым и эффективным методам хирургического лечения [50].

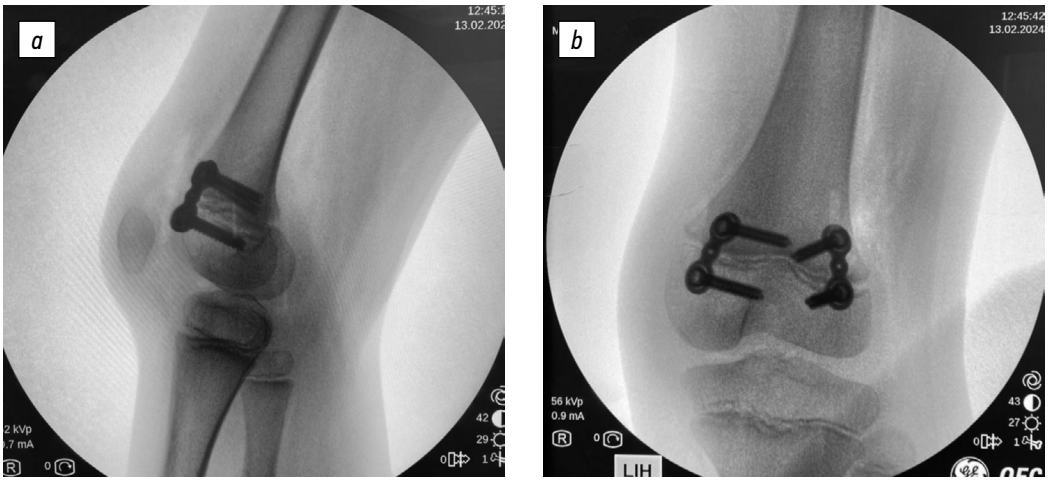

Рис. 3. Рентгенограммы коленного сустава при временном гемиэпифизиодезе переднего отдела бедренной кости: *a* — боковая проекция коленного сустава; *b* — прямая проекция коленного сустава.

Корригирующая надмыщелковая остеотомия бедренной кости

Корригирующая разгибательная надмыщелковая остеотомия бедренной кости (КНО) — один из основных методов коррекции СККС у пациентов с ДЦП. Несмотря на схожесть показаний к проведению удлинения сгибателей голени, КНО часто рассматривают как альтернативный метод лечения, особенно в случаях, когда мягкотканый компонент контрактуры не доминирующий [51]. Согласно Дельфийскому консенсусу от 2022 г., основные показания к КНО — наличие сгибательной контрактуры от 10° до 45° у пациентов старшей возрастной группы (от 10 лет), рецидив контрактуры после удлинения сгибателей голени, авульсивные переломы надколенника, а также сочетание СККС и торсионной деформации бедренной кости, которая зачастую сопутствует и усугубляет сгибание в колене у пациентов старшей возрастной группы [52]. КНО подразделяют на разгибательную, укорачивающую и разгибательно-укорачивающую остеотомию бедренной кости, однако показания ко всем методам одинаковы, что подтверждают найденные литературные источники, где авторы в клинической практике зачастую используют смешанные методы коррекции СККС.

Разгибательная остеотомия бедра предполагает устранение ранее сформировавшейся сгибательной деформации дистального отдела бедренной кости, что теоретически должно способствовать коррекции контрактуры. Однако в литературе не только не обсуждают роль такой деформации как возможного показания к операции, но и вовсе не описывают само ее наличие. Это порождает ряд нерешенных клинических вопросов: присутствует ли сгибательная деформация дистального отдела бедренной кости при СККС, связана ли степень этой деформации с выраженностью СККС, и целесообразно ли проведение КНО при отсутствии выраженной сгибательной деформации бедра. Для ответа на эти вопросы необходимы дальнейшие исследования и разработка более точных критериев показаний к применению данного метода коррекции.

Рис. 4. Рентгенограммы коленного сустава пациента в боковой проекции: *a* — предоперационная рентгенограмма со сгибательной контрактурой коленного сустава, величина которой составляет 30°; *b* — послеоперационная рентгенограмма после корригирующей надмыщелковой разгибательно-укорачивающей остеотомии бедренной кости. Стрелкой обозначена угловая деформация дистального отдела бедренной кости.

При помощи КНО возможно одномоментное устранение как сгибательной, так и торсионной деформации бедренной кости, что соответствует стандарту SEMLS.

КНО сопровождает ряд технических трудностей. При СККС до 30° рекомендовано выполнение разгибательной клиновидной остеотомии бедренной кости. В частности, M.C. de Morais Filho и соавт. [53] дополнили методику клиновидной остеотомии, предложив сохранять задний кортикальный слой, что способствует повышению стабильности области остеотомии. В случаях тяжелой контрактуры (более 30°) предпочтение отдают трапециевидному укорочению бедренной кости, что позволяет минимизировать риск тракционных повреждений сосудисто-нервного пучка на фоне одномоментной коррекции СККС (рис. 4). Степень укорочения бедренной кости соответствует величине контрактуры [52–55].

Укорочение дистального отдела бедренной кости — эффективная хирургическая методика, позволяющая не только предупредить тракционные осложнения, но и, в отличие от клиновидной остеотомии, не приводящая к ограничению сгибания в коленном суставе, что важно в сохранении диапазона движений. E.E. Bleck и соавт. [51] рекомендовали применять КНО при рецидивах контрактуры в случаях, когда удлинение сгибателей голени и задняя капсулотомия коленного сустава были неэффективными. Аналогичный подход позже описал M.C. de Morais Filho и соавт. [53], а F. Miller [8] подчеркивал эффективность КНО при СККС более 15° у пациентов старшей возрастной группы.

Эффективность КНО подтверждена целым рядом исследований, в которых применялись различные ее модификации. Например, M.C. de Morais Filho и соавт. [53] использовали разгибательную КНО у 21 пациента и разгибательно-укорачивающую у одного, зафиксировав снижение СККС с 16° до 5°. F. Salami и соавт. [56] применили разгибательную КНО у 15 пациентов, отметив уменьшение контрактуры в среднем на 8,5°, что сопоставимо с результатами предыдущего исследования M.C. de Morais Filho.

Более выраженные результаты получены в исследованиях с применением укорачивающей КНО: H. Park и соавт. [45] у 28 пациентов выполнили укорачивающую КНО, а у 5 дополнили ее разгибанием дистального фрагмента бедра, что привело к уменьшению контрактуры на 26±6° и увеличению подколенного угла на 22±5°, улучшив биомеханику походки. M.C.M. Klotz и соавт. [57] при разгибательно-укорачивающей КНО зафиксировали снижение СККС с 19 до –2° и увеличение подколенного угла с 118 до 137°.

В своем исследовании A. Geisbüsch и соавт. [58] также применяли разгибательно-укорачивающую КНО со средним периодом наблюдения 38 мес. (варьировало от 24

до 55 мес.), отметив уменьшение СККС на 12° и увеличение подколенного угла на 34°, что оказалось менее выраженным, но клинически значимым. O.A. Erdal и соавт. [59] подтвердили эффективность метода, получив сопоставимые результаты.

M.H. Nabian и соавт. [55] выполнили как укорачивающую, так и разгибательную КНО у 15 пациентов одной группы, не разделяя их по технике, и также подтвердили высокую результативность метода.

Авторы настоящей статьи провели обширный анализ литературы и обнаружили, что нет исследований, в которых бы проводили дифференцированный сравнительный анализ результатов разгибательной и укорачивающей остеотомии бедра. Имеющиеся данные свидетельствуют о высокой клинической эффективности обеих техник при коррекции СККС, при этом укорачивающая остеотомия может потенциально обеспечивать более благоприятные функциональные результаты за счет сохранения конгруэнтности сустава и снижения риска тракционной невропатии, что требует подтверждения в дальнейших исследованиях.

Несмотря на высокую эффективность, КНО сопровождает риск развития осложнений. Частота рецидивов сгибательной контрактуры варьируется от 3 до 27% случаев [53, 54, 60, 61]. Основная причина рецидива — незавершенный костный рост у пациентов с открытыми зонами роста. Кроме того, в литературе можно встретить упоминания A. Ezzat и C. Iobst [62], Y.L. Liou и соавт. [63] о развитии послеоперационной вальгусной или варусной деформации бедренной кости у этой возрастной категории пациентов. Авторы объясняют возможные причины развития данных осложнений: сохранение заднего костного выступа при выполнении клиновидной остеотомии бедра, неправильное сопоставление костных фрагментов, а также остеосинтез с использованием углообразных пластин. В качестве профилактики хирурги предлагают выполнять клиновидную резекцию костного фрагмента и использовать современные пластины с угловой стабильностью, что позволит значительно снизить количество осложнений [54, 61, 64].

После выполнения КНО, как и при любой другой остеотомии, у пациентов с ДЦП могут возникать сложности с обеспечением стабильной фиксации костных фрагментов, что обусловлено сниженной минеральной плотностью костей, особенно у лиц с высокими уровнями GMFCS (III–V). Ограниченная подвижность, вынужденное преимущественное пребывание в положении сидя, а также многократные хирургические вмешательства с длительной иммобилизацией в период роста способствуют развитию остеопении, увеличивая риск замедленной консолидации, несращения или миграции металлоконструкций с потерей операционной коррекции [54, 60, 65]. Ряд исследований подтверждает прямую корреляцию между уровнем двигательных нарушений по шкале GMFCS и снижением костной плотности, что повышает вероятность низкоэнергетических переломов [66, 67]. Традиционные методы остеосинтеза, например адаптационный остеосинтез спицами с внешней иммобилизацией или стандартные погружные конструкции типа AO, изначально не рассчитаны на использование в условиях сниженной костной плотности и спастической деформации дистального отдела бедра. Это ведет к необходимости наложения высоких гипсовых повязок, ограничивающих объем реабилитации и ухудшающих качество жизни пациентов.

В этой связи перспективное направление — разработка специализированных металлоконструкций, адаптированных к анатомо-биомеханическим особенностям пациентов с нейроортопедической патологией. Такая конструкция должна обеспечивать повышенную стабильность фиксации в условиях сниженной костной плотности, минимизировать риск миграции фиксаторов и несращения, а также учитывать сгибательные деформации и анатомические особенности надмыщелковой области у данной категории пациентов. Оптимизация формы конструкции на основе анатомо-рентгенологических данных (например, МСКТ бедренной кости) позволит улучшить ее конгруэнтность к кости, снизить дискомфорт в области импланта и уменьшить давление на мягкие ткани, что сократит необходимость длительной внешней иммобилизации, ускорит реабилитацию и улучшит функциональные результаты лечения. Это особенно важно для повышения качества жизни пациентов с ДЦП.

Одно из наиболее распространенных осложнений — тракционное повреждение сосудисто-нервного пучка по задней поверхности бедра. Однако в настоящее время этот риск практически полностью устранен за счет укорочения бедренной кости, хотя выполнение данной техники иногда затруднено из-за ограниченного доступа к специализированному оборудованию и металлоконструкциям, а также недостаточной квалификации хирурга [54, 64, 68].

Корригирующая надмыщелковая остеотомия бедренной кости и коррекция разгибательного аппарата коленного сустава

При наличии сгибательной контрактуры в коленном суставе развивается слабость разгибательного аппарата коленного сустава, в частности четырехглавой мышцы бедра. В такой ситуации устранение контрактуры приводит к возможности только пассивного разгибания в коленном суставе, однако в вертикальном положении, во время ходьбы и опоры, сохраняется недоразгибание на уровне колена [69, 70]. Это вызывает перерастяжение четырехглавой мышцы и, как следствие, смещение надколенника вверх (*patella alta*) [8]. Таким образом, формируется порочный круг, усугубляющий сгибательную контрактуру коленного сустава, слабость разгибательного аппарата и увеличение тыльного сгибания голеностопного сустава, известный как «болезнь рычага». Стоит упомянуть, что причиной формирования *crouch gait* выступает не только чрезмерное удлинение ахиллова сухожилия

Таблица 1. Систематизация данных о современных методах хирургического лечения сгибательной контрактуры коленного сустава у пациентов с детским церебральным параличом

Метод лечения	Возраст пациента	Показания (величина контрактуры)	Частота рецидивов	Осложнения
Удлинение сгибателей голени	Любая возрастная категория	Без ограничений	17%	Тракционная невропатия, рекурвация в коленном суставе, *stiff knee gait*
Временный гемиэпифизеодез	С открытыми зонами роста	От 5° до 30° Рецидив после корригирующей надмыщелковой остеотомии бедра	У пациентов с большим потенциалом роста	Боль, миграция металлоконструкции, преждевременное закрытие зон роста, рецидив у пациентов с большим потенциалом роста
Корригирующая разгибательная надмыщелковая остеотомия бедренной кости	От 10 лет	От 10° до 45° Рецидив после удлинения сгибателей голени, корригирующей надмыщелковой остеотомии бедра	От 3 до 27%	Вальгусная/варусная деформация бедренной кости, нестабильность на уровне остеотомии, миграция металлоконструкции, тракционная невропатия

(при котором отсутствует активное подошвенное сгибание и возникает избыточная тыльная флексия стоп), но и естественное развитие *crouch*, описанное ранее. Согласно данным литературы, у 21% пациентов данной категории отмечен стойкий болевой синдром в переднем отделе коленного сустава, что, вероятно, связанно с чрезмерной нагрузкой в бедренно-надколенниковом сочленении. Кроме того, длительное натяжение собственной связки надколенника может приводить к отрыву дистального полюса надколенника и хондропатии бугристости большеберцовой кости [8, 71]. Все это значительно ухудшает качество жизни, снижает двигательные возможности ребенка и, в конечном итоге, приводит к потере самостоятельного передвижения [72].

Анализируя представленную информацию, можно сделать вывод, что для лечения длительно существующей СККС у пациентов с ДЦП рекомендовано применять комбинированный подход, включающий КНО и коррекцию разгибательного аппарата коленного сустава. Наиболее распространенные методы такой коррекции — пластика собственной связки надколенника (для пациентов с открытыми зонами роста) и низведение бугристости большеберцовой кости (для пациентов с закрытыми зонами роста).

В своем ретроспективном исследовании J.L. Stout и соавт. [54] проанализировали результаты лечения 73 пациентов и выявили, что использование комбинированных методов приводит к лучшим долгосрочным результатам по сравнению с изолированным применением КНО.

В следующем исследовании E.R. Boyer и соавт. [73] отметили улучшение походки и уменьшение СККС у 51 пациента, которых лечили при помощи комбинированного подхода. Однако результаты были схожи с применением изолированного метода.

A. Aroojis и соавт. [74] в своем исследовании 26 пациентов отметили снижение СККС с 21 до 1°. Важно подчеркнуть, что у всех пациентов наблюдали улучшение функции четырехглавой мышцы бедра.

В публикации M.H. Nabian и соавт. [55] была продемонстрирована значительная коррекция СККС и улучшение разгибания колена во всех фазах шага при использовании комбинированных хирургических методов. Эти результаты подтверждают целесообразность комплексного подхода к лечению пациентов с ДЦП.

Современные хирургические методы лечения, такие как удлинение сгибателей голени, временный гемиэпифизиодез и КНО, демонстрируют высокую клиническую эффективность с точки зрения восстановления объема движений в коленном суставе. Однако показания к выполнению этих вмешательств и послеоперационные результаты зачастую схожие и пересекаются, что затрудняет выбор оптимального метода в конкретном клиническом случае. Например, удлинение сгибателей голени и КНО могут применяться при схожих степенях контрактуры коленного сустава, но их влияние на биомеханику и долгосрочные исходы — еще недостаточно изученный момент, что подчеркивает необходимость сравнительных исследований для уточнения показаний к каждому методу (табл. 1).

ЗАКЛЮЧЕНИЕ

Проведенный обзор литературы подтверждает, что СККС — это одна из ведущих ортопедических проблем у пациентов с ДЦП, существенно ограничивающая их двигательные возможности и качество жизни. Выбор метода лечения следует основывать на индивидуальных анатомо-клинических характеристиках, степени контрактуры, возрасте пациента и уровне двигательной активности по GMFCS. При этом хирургическое лечение должно быть направлено не только на устранение СККС, но и на коррекцию биомеханики суставов нижних конечностей, что особенно важно для тех пациентов с ДЦП, у которых спастичность и мышечный дисбаланс усложняют восстановление нормальной походки. Один из ключевых факторов, который может стать показанием к выбору метода лечения, — сагиттальный баланс туловища и его изменения после коррекции СККС. Особое внимание следует уделить долгосрочному влиянию методов коррекции на сагиттальный баланс и его роли в профилактике вторичных деформаций позвоночника, что требует дальнейшего изучения влияния различных методов на позвоночно-тазовые соотношения. Применение принципов одномоментной многоуровневой хирургии (SEMLS)

в сочетании с уточненными показаниями к методам коррекции может повысить эффективность лечения, обеспечивая комплексное устранение деформаций и улучшение биомеханических параметров. Перспективным направлением также считают разработку специализированных металлоконструкций, адаптированных к анатомо-биомеханическим особенностям данной категории пациентов. Такие устройства, оптимизированные с учетом рентгенологических данных (например, МСКТ), способны обеспечить повышенную стабильность фиксации в условиях сниженной костной плотности, минимизировать риск осложнений и сократить сроки реабилитации, что особенно актуально для улучшения функциональных результатов.

Несмотря на значительное количество публикаций, посвященных этой теме, ряд вопросов еще не решен. Недостаток рандомизированных контролируемых исследований, данных о долгосрочных результатах и сравнительного анализа эффективности методов затрудняет разработку единого алгоритма лечения. Для решения этих проблем необходимы дальнейшие исследования, включая долгосрочные наблюдения, сравнительные анализы различных методов коррекции СККС, уточнение их показаний с учетом таких параметров, как сагиттальный баланс, а также клинические испытания новых металлоконструкций. Междисциплинарный подход, объединяющий усилия ортопедов, инженеров и реабилитологов, может способствовать созданию эффективных решений, которые минимизируют риск рецидивов и осложнений, улучшат функциональные возможности и снизят степень инвалидизации пациентов с ДЦП.

ДОПОЛНИТЕЛЬНАЯ ИНФОРМАЦИЯ

Вклад авторов. А.Р. Мустафаева — разработка дизайна исследования, написание всех разделов статьи, сбор данных, обзор литературы; В.А. Новиков — идея дизайна исследования, этапное и окончательное редактирование текста статьи; В.В. Умнов — этапное и заключительное редактирование текста статьи; С.В. Виссарионов — заключительное редактирование текста статьи. Все авторы одобрили версию для публикации, а также согласились нести ответственность за все аспекты работы, гарантируя надлежащее рассмотрение и решение вопросов, связанных с точностью и добросовестностью любой ее части.

Согласие на публикацию. Получено согласие пациентов (их представителей) на публикацию данных.

Источники финансирования. Финансирование научных и научно-технических проектов образовательных и научных организаций, расположенных на территории Санкт-Петербурга, выполняемых совместно с организациями Республики Беларусь на основании заключенного договора от 20.12.2023 № 23-РБ-05-31 по проекту «Разработка устройства для металлоостеосинтеза бедренной кости после корригирующей надмыщелковой остеотомии бедренной кости в условиях снижения костной плотности».

Раскрытие интересов. Авторы декларируют отсутствие явного и потенциального конфликта интересов, связанного с публикацией настоящей статьи.

Оригинальность. При создании настоящей работы авторы не использовали ранее опубликованные сведения (текст, данные).

Доступ к данным. Все данные, полученные в настоящем исследовании, доступны в статье.

Генеративный искусственный интеллект. При создании настоящей статьи технологии генеративного искусственного интеллекта не использовали.

Рассмотрение и рецензирование. Настоящая работа подана в журнал в инициативном порядке и рассмотрена по обычной процедуре. В рецензировании участвовали два внешних и внутренний рецензенты.

СПИСОК ЛИТЕРАТУРЫ | REFERENCES

1. Himmelmann K, Uvebrant P. The panorama of cerebral palsy in Sweden. XI. Changing patterns in the birth-year period. *Acta Paediatr.* 2014;103(6):618–624. doi: 10.1111/apa.12614

2. Batysheva TT, Guzeva VI, Guzeva OV, Guzeva VV. Improving the availability and quality of medical care and rehabilitation in children with cerebral palsy. *Pediatrician (St. Petersburg).* 2016;7(1):65–67. doi: 10.17816/PED7165-72 EDN: VXPOWT

3. Kodaneva LN, Adiyatullina NV. Possibilities of hydro kinesitherapy in the rehabilitation of children with disease of little. *Scientific Notes of P.F. Lesgaft University.* 2018;(1):122–126. EDN: VVFXRR (In Russ.)

4. Danilov AA, Balitskaya YL, Motsya MA. Flexion knee contractures in children with cerebral palsy: formation mechanism and clinical course. *Pediatric Surgery.* 2013;(4):8–15. EDN: RVWPXV (In Russ.)

5. Rethlefsen SA, Blumstein G, Kay RM, et al. Prevalence of specific gait abnormalities in children with cerebral palsy revisited: influence of age, prior surgery, and gross motor function classification system level. *Dev Med Child Neurol.* 2017;59(1):79–88. doi: 10.1111/dmcn.13205

6. Holmes SJ, Mudge AJ, Wojciechowski EA, et al. Impact of multilevel joint contractures of the hips, knees and ankles on the Gait Profile score in children with cerebral palsy. *Clin Biomech (Bristol).* 2018;59:8–14. doi: 10.1016/j.clinbiomech.2018.08.002

7. Pettersson K, Wagner P, Rodby-Bousquet E. Development of a risk score for scoliosis in children with cerebral palsy. *Acta Orthop.* 2020;91(2):203–208. doi: 10.1080/17453674.2020.1711621 EDN: IUQAOR

8. Miller F. Surgical techniques. In: *Cerebral Palsy.* New York: Springer; 2005. P. 374–1024.

9. Cloodt E, Lindgren A, Lauge-Pedersen H, Rodby-Bousquet E. Sequence of flexion contracture development in the lower limb: a longitudinal analysis of 1,071 children with cerebral palsy. *BMC Musculoskelet Disord.* 2022;23(1):629. doi: 10.1186/s12891-022-05548-7 EDN: BLJKDT

10. Hof AL. Changes in muscles and tendons due to neural motor disorders: implications for therapeutic intervention. *Neural Plast.* 2001;8(1-2):71–81. doi: 10.1155/NP.2001.71

11. EGGERS GW. Transplantation of hamstring tendons to femoral condyles in order to improve hip extension and to decrease knee flexion in cerebral spastic paralysis. *J Bone Joint Surg Am.* 1952;34(4):827–830.

12. Umnov VV. The main approaches to the knee joint stabilization in patients with cerebral palsy. *Traumatology and Orthopedics of Russia.* 2013;(3):119–124. doi: 10.21823/2311-2905-2013--3-119-124 EDN: REOUWH

13. Pollock GA. Surgical treatment of cerebral palsy. *J Bone Joint Surg Br.* 1962;44-B:68–81. doi: 10.1302/0301-620X.44B1.68

14. Evans EB, Julian JD. Modifications of the hamstring transfer. *Dev Med Child Neurol.* 1966;8(5):539–551. doi: 10.1111/j.1469-8749.1966.tb01800.x

15. Reimers J. Contracture of the hamstrings in spastic cerebral palsy. A study of three methods of operative correction. *J Bone Joint Surg Br.* 1974;56(1):102–109.

16. Selber P, Kerr Graham H, Gage J, et al. Comparison of hamstring lengthening with hamstring lengthening plus transfer for the treatment of flexed knee gait in ambulatory patients with cerebral palsy. *J Child Orthop.* 2012;6(6):513–514. doi: 10.1007/s11832-012-0445-8

17. Sung KH, Chung CY, Lee KM, et al. Long term outcome of single event multilevel surgery in spastic diplegia with flexed knee gait. *Gait Posture.* 2013;37(4):536–541. doi: 10.1016/j.gaitpost.2012.09.011

18. De Mattos C, Patrick Do K, Pierce R, et al. Comparison of hamstring transfer with hamstring lengthening in ambulatory children with cerebral palsy: further follow-up. *J Child Orthop.* 2014;8(6):513–520. doi: 10.1007/s11832-014-0626-8

19. Dreher T, Vegvari D, Wolf SI, et al. Development of knee function after hamstring lengthening as a part of multilevel surgery in children with spastic diplegia: a long-term outcome study. *J Bone Joint Surg Am.* 2012;94(2):121–130. doi: 10.2106/JBJS.J.00890
20. Woratanarat P, Dabney KW, Miller F. Knee capsulotomy for fixed knee flexion contracture. *Acta Orthop Traumatol Turc.* 2009;43(2):121–127. doi: 10.3944/AOTT.2009.121
21. Mansour T, Derienne J, Daher M, et al. Is percutaneous medial hamstring myofascial lengthening as anatomically effective and safe as the open procedure? *J Child Orthop.* 2017;11(1):15–19. doi: 10.1302/1863-2548-11-160175
22. Kay RM, Mccarthy J, Narayanan U, et al. Finding consensus for hamstring surgery in ambulatory children with cerebral palsy using the Delphi method. *J Child Orthop.* 2022;16(1):55–64. doi: 10.1177/18632521221080474 EDN: KLYGRT
23. Chang WN, Tsirikos AI, Miller F, et al. Distal hamstring lengthening in ambulatory children with cerebral palsy: primary versus revision procedures. *Gait Posture.* 2004;19(3):298–304. doi: 10.1016/S0966-6362(03)00070-5
24. Kay RM, Rethlefsen AS, Skaggs D, et al. Outcome of medial versus combined medial and lateral hamstring lengthening surgery in cerebral palsy. *J Pediatr Orthop.* 2002;22(2):169–172. doi: 10.1097/01241398-200203000-00006
25. Nazareth A, Rethlefsen S, Sousa TC, et al. Percutaneous hamstring lengthening surgery is as effective as open lengthening in children with cerebral palsy. *J Pediatr Orthop.* 2019;39(7):366–371. doi: 10.1097/BPO.0000000000000924
26. Haberfehlner H, Jaspers RT, Rutz E, et al. Outcome of medial hamstring lengthening in children with spastic paresis: A biomechanical and morphological observational study. *PLoS One.* 2018;13(2):e0192573. doi: 10.1371/journal.pone.0192573
27. Bekmez Ş, Yatağanbaba A, Yılmaz G, et al. Aponeurotic release of semimembranosus: A technical note to increase correction gained with hamstring lengthening surgery in cerebral palsy. *Acta Orthop Traumatol Turc.* 2021;55(2):177–180. doi: 10.5152/j.aott.2021.20184 EDN: HYRNCR
28. Damron TA, Breed AL, Cook T. Diminished knee flexion after hamstring surgery in cerebral palsy patients: prevalence and severity. *J Pediatr Orthop.* 1993;13(2):188–191.
29. Bozinovski Z, Popovski N. Operative treatment of the knee contractures in cerebral palsy patients. *Med Arch.* 2014;68(3):182–183. doi: 10.5455/medarh.2014.68.182-183
30. Khaje Mozafari J, Pisoudeh K, Gharanizade K, Abolghasemian M. Percutaneous versus open hamstring lengthening in spastic diplegic cerebral palsy. *Arch Bone Jt Surg.* 2019;7(4):373–378.
31. Thompson N, Stebbins J, Seniorou M, et al. The use of minimally invasive techniques in multi-level surgery for children with cerebral palsy: preliminary results. *J Bone Joint Surg Br.* 2010;92(10):1442–1448. doi: 10.1302/0301-620X.92B10.24307
32. Hachache B, Eid T, Ghosn E, et al. Is percutaneous proximal gracilis tenotomy as effective and safe as the open procedure? *J Child Orthop.* 2015;9(6):477–481. doi: 10.1007/s11832-015-0699-z
33. Seniorou M, Thompson N, Harrington M, Theologis T. Recovery of muscle strength following multi-level orthopaedic surgery in diplegic cerebral palsy. *Gait Posture.* 2007;26(4):475–481. doi: 10.1016/j.gaitpost.2007.07.008
34. Amen J, Elgebeily M, El-Mikkawy DME, et al. Single-event multilevel surgery for crouching cerebral palsy children: Correlations with quality of life and functional mobility. *J Musculoskelet Surg Res.* 2018;2(4):148–155. doi: 10.4103/jmsr.jmsr_48_18
35. Ma N, Gould D, Camathias C, et al. Single-event multi-level surgery in cerebral palsy: A Bibliometric Analysis. *Medicina (Kaunas).* 2023;59(11):1922. doi: 10.3390/medicina59111922 EDN: QHUUXB
36. Umkhanov HA. *System of orthopedic-surgical treatment of children with cerebral palsy*. [Dissertation]. Leningrad; 1985. 35 p. (In Russ.)
37. Popkov DA, Zmanovskaya VA, Gubina EB, et al. The results of single-event multilevel orthopedic surgeries and the early rehabilitation used in complex with botulinum toxin treatment in patients with spastic forms of cerebral palsy. *S.S. Korsakov Journal of Neurology and Psychiatry.* 2015;115(4):41–48. doi: 10.17116/jnevro20151154141-48 EDN: UKQVMF
38. Beals RK. Treatment of knee contracture in cerebral palsy by hamstring lengthening, posterior capsulotomy, and quadriceps mechanism shortening. *Dev Med Child Neurol.* 2001;43(12):802–805. doi: 10.1017/s0012162201001451
39. Al-Aubaidi Z, Lundgaard B, Pedersen NW. Anterior distal femoral hemiepiphysiodesis in the treatment of fixed knee flexion contracture in neuromuscular patients. *J Child Orthop.* 2012;6(4):313–318. doi: 10.1007/s11832-012-0415-1
40. Long JT, Cobb L, Garcia MC, McCarthy JJ. Improved clinical and functional outcomes in crouch gait following minimally invasive hamstring lengthening and serial casting in children with cerebral palsy. *J Pediatr Orthop.* 2020;40(6):e510–e515. doi: 10.1097/BPO.0000000000001437
41. Westberry DE, Davids JR, Jacobs JM, et al. Effectiveness of serial stretch casting for resistant or recurrent knee flexion contractures following hamstring lengthening in children with cerebral palsy. *J Pediatr Orthop.* 2006;26(2):109–114. doi: 10.1097/01.bpo.0000187990.71645.ae
42. Salami F, Brosa J, Van Drongelen S, et al. Long-term muscle changes after hamstring lengthening in children with bilateral cerebral palsy. *Dev Med Child Neurol.* 2019;61(7):791–797. doi: 10.1111/dmcn.14097
43. Damiano DL, Abel MF, Pannunzio M, Romano JP. Interrelationships of strength and gait before and after hamstrings lengthening. *J Pediatr Orthop.* 1999;19(3):352–358. doi: 10.1097/01241398-199905000-00013
44. Zherdev KV, Chelpachenko OB, Unanyan KK, et al. Neuroorthopedic aspects of the surgical treatment of locomotor disorders in the lower extremities associated with spastic diplegia in children with infantile cerebral palsy. *Russian Journal of Pediatric Surgery.* 2015;19(4):8–13. EDN: UFGSFP
45. Park H, Park BK, Park KB, et al. Distal femoral shortening osteotomy for severe knee flexion contracture and crouch gait in cerebral palsy. *J Clin Med.* 2019;8(9):1354. doi: 10.3390/jcm8091354
46. Kramer A, Stevens PM. Anterior femoral stapling. *J Pediatr Orthop*. 2001;21:804–807.
47. Klatt J, Stevens PM. Guided growth for fixed knee flexion deformity. *J Pediatr Orthop*. 2008;28(6):626–631. doi: 10.1097/BPO.0b013e318183d573
48. Stiel N, Babin K, Vettorazzi E, et al. Anterior distal femoral hemiepiphysiodesis can reduce fixed flexion deformity of the knee: a retrospective study of 83 knees. *Acta Orthop.* 2018;89(5):555–559. doi: 10.1080/17453674.2018.1485418
49. Kay RM, Rethlefsen SA. Anterior percutaneous hemiepiphysiodesis of the distal aspect of the femur: A new technique. *JBJS Case Connect.* 2015;5(4):e95. doi: 10.2106/JBJS.CC.O.00057
50. Journeau P. Update on guided growth concepts around the knee in children. *Orthop Traumatol Surg Res.* 2019;105(1S):S171–S180. doi: 10.1016/j.otsr.2019.04.025 EDN: RFDEOA
51. Bleck EE. *Orthopaedic Management in Cerebral Palsy.* Philadelphia: Lippincott; 1987. 497 p.
52. Rutz E, Novacheck TF, Dreher T, et al. Distal femoral extension osteotomy and patellar tendon advancement or shortening in ambulatory children with cerebral palsy: A modified Delphi consensus study and literature review. *J Child Orthop.* 2022;16(6):442–453. doi: 10.1177/18632521221137391 EDN: KWNUBO
53. De Morais Filho MC, Neves DL, Abreu FP, et al. Treatment of fixed knee flexion deformity and crouch gait using distal femur extension osteotomy in cerebral palsy. *J Child Orthop.* 2008;2(1):37–43. doi: 10.1007/s11832-007-0073-x
54. Stout JL, Gage JR, Schwartz MH, Novacheck TF. Distal femoral extension osteotomy and patellar tendon advancement to treat persistent crouch gait in cerebral palsy. *J Bone Joint Surg Am.* 2008;90(11):2470-2484. doi:10.2106/JBJS.G.00327
55. Nabian MH, Zadegan SA, Mallet C, et al. Distal femoral osteotomy and patellar tendon advancement for the treatment of crouch gait in patients with bilateral spastic cerebral palsy. *Gait Posture.* 2024;110:53–58. doi: 10.1016/j.gaitpost.2024.02.019 EDN: GNQHFE
56. Salami F, Wagner J, van Drongelen S, et al. Mid-term development of hamstring tendon length and velocity after distal femoral extension osteotomy in children with bilateral cerebral palsy: a retrospective cohort study. *Dev Med Child Neurol.* 2018;60(8):833–838. doi: 10.1111/dmcn.13739
57. Klotz MCM, Hirsch K, Heitzmann D, et al. Distal femoral extension and shortening osteotomy as a part of multilevel surgery in children with cerebral palsy. *World J Pediatr.* 2017;13(4):353–359. doi: 10.1007/s12519-016-0086-y EDN: KYSSEG
58. Geisbüsch A, Klotz MCM, Putz C, et al. Mid-term results of distal femoral extension and shortening osteotomy in treating flexed knee gait in children with cerebral palsy. *Children (Basel).* 2022;9(10):1427. doi: 10.3390/children9101427 EDN: EKTCYJ

59. Erdal OA, Gorgun B, Sarikaya IA, Inan M. Intraoperative neuromonitoring during distal femoral extension osteotomy in children with cerebral palsy. *J Pediatr Orthop B.* 2022;31(2):194–201. doi: 10.1097/BPB.0000000000000882 EDN: AJQGSG
60. Zimmerman MH, Smith CF, Oppenheim WL. Supracondylar femoral extension osteotomies in the treatment of fixed flexion deformity of the knee. *Clin Orthop Relat Res.* 1982;(171):87–93. doi: 10.1097/00003086-198211000-00015
61. Rutz E, Gaston MS, Camathias C, Brunner R. Distal femoral osteotomy using the LCP pediatric condylar 90-degree plate in patients with neuromuscular disorders. *J Pediatr Orthop.* 2012;32(3):295–300. doi: 10.1097/BPO.0b013e31824b29d7
62. Ezzat A, Iobst C. Extreme femoral valgus and patella dislocation following lateral plate fixation of a pediatric femur fracture. *J Pediatr Orthop B.* 2016;25(4):381–384. doi: 10.1097/BPB.0000000000000289
63. Liou YL, Lee WC, Kao HK, et al. Genu valgum after distal femur extension osteotomy in children with cerebral palsy. *J Pediatr Orthop.* 2022;42(4):384–389. doi: 10.1097/BPO.0000000000002076 EDN: IRBSMW
64. Novacheck TF, Stout JL, Gage JR, Schwartz MH. Distal femoral extension osteotomy and patellar tendon advancement to treat persistent crouch gait in cerebral palsy. *J Bone Joint Surg Am.* 2009;91(2):271–286. doi: 10.2106/JBJS.I.00316
65. Kharchenko SS, Guseva NA, Lobanov MN, et al. Bone mineral density in children with cerebral palsy after reconstructive hip surgery. *Osteoporosis and Bone Diseases.* 2016;19(2):99. (In Russ.) doi: 10.14341/osteo2016299-99 EDN: XSCOUH
66. Kenis VM, Bogdanova SL, Prokopenko TN, et al. Bone metabolism biomarkers in walking children with cerebral palsy. *Pediatric Traumatology, Orthopaedics and Reconstructive Surgery.* 2019;7(4):79–86. doi: 10.17816/PTORS7479-86 EDN: KQATGM
67. Akhter N, Khan AA, Ayyub A. Motor impairment and skeletal mineralization in children with cerebral palsy. *J Pak Med Assoc.* 2017;67(2):200–203.
68. Yıldırım E, Sarıkaya İA, İnan M. Unusual entrapment of deep peroneal nerve after femoral distal extension osteotomy. *J Pediatr Orthop B.* 2015;24(5):440–443. doi: 10.1097/BPB.0000000000000167
69. Goudriaan M, Nieuwenhuys A, Schless SH, et al. A new strength assessment to evaluate the association between muscle weakness and gait pathology in children with cerebral palsy. *PLoS One.* 2018;13(1):e0191097. doi: 10.1371/journal.pone.0191097
70. Noble JJ, Fry N, Lewis AP, et al. Bone strength is related to muscle volume in ambulant individuals with bilateral spastic cerebral palsy. *Bone.* 2014;66:251–255. doi: 10.1016/j.bone.2014.06.028
71. Pelrine E, Novacheck T, Boyer E. Association of knee pain and crouch gait in individuals with cerebral palsy. *J Pediatr Orthop.* 2020;40(6):e504–e509. doi: 10.1097/BPO.0000000000001487
72. Vuillermin C, Rodda J, Rutz E, et al. Severe crouch gait in spastic diplegia can be prevented: a population based study. *J Bone Joint Surg Br.* 2011;93(12):1670–1675. doi: 10.1302/0301-620X.93B12.27332
73. Boyer ER, Stout JL, Laine JC, et al. Long-term outcomes of distal femoral extension osteotomy and patellar tendon advancement in individuals with cerebral palsy. *J Bone Joint Surg Am.* 2018;100(1):31–41. doi: 10.2106/JBJS.17.00480 EDN: VIRNFV
74. Aroojis A, Patel M, Shah A, et al. Distal femoral extension osteotomy with 90° pediatric condylar locking compression plate and patellar tendon advancement for the correction of crouch gait in cerebral palsy. *Indian J Orthop.* 2019;53(1):45–52. doi: 10.4103/ortho.IJOrtho_410_17 EDN: BEAYGH

ОБ АВТОРАХ

*** Мустафаева Алина Романовна**;
адрес: Россия, 196603, Санкт-Петербург,
г. Пушкин, ул. Парковая, д. 64–68;
ORCID: 0009-0003-4108-7317;
eLibrary SPIN: 1099-7340;
e-mail: alina.mys23@yandex.ru

Новиков Владимир Александрович, канд. мед. наук;
ORCID: 0000-0002-3754-4090;
eLibrary SPIN: 2773-1027;
e-mail: novikov.turner@gmail.com

Умнов Валерий Владимирович, д-р мед. наук;
ORCID: 0000-0002-5721-8575;
eLibrary SPIN: 6824-5853;
e-mail: umnovvv@gmail.com

Виссарионов Сергей Валентинович, д-р мед. наук,
профессор, чл.-корр. РАН;
ORCID: 0000-0003-4235-5048;
eLibrary SPIN: 7125-4930;
e-mail: vissarionovs@gmail.com

AUTHORS INFO

*** Alina R. Mustafaeva**, MD;
address: 64–68 Parkovaya st., Pushkin,
Saint Petersburg, 196603, Russia;
ORCID: 0009-0003-4108-7317;
eLibrary SPIN: 1099-7340;
e-mail: alina.mys23@yandex.ru

Vladimir A. Novikov, MD, PhD, Cand. Sci. (Medicine);
ORCID: 0000-0002-3754-4090;
eLibrary SPIN: 2773-1027;
e-mail: novikov.turner@gmail.com

Valery V. Umnov, MD, PhD, Dr. Sci. (Medicine);
ORCID: 0000-0002-5721-8575;
eLibrary SPIN: 6824-5853;
e-mail: umnovvv@gmail.com

Sergei V. Vissarionov, MD, PhD, Dr. Sci. (Medicine), Professor,
Corresponding Member of RAS;
ORCID: 0000-0003-4235-5048;
eLibrary SPIN: 7125-4930;
e-mail: vissarionovs@gmail.com

* Автор, ответственный за переписку / Corresponding author