



## ЛЕЧЕНИЕ ДЕФОРМАЦИЙ КОСТЕЙ ГОЛЕНИ У ПАЦИЕНТОВ С КОНСОЛИДИРОВАННЫМ ВРОЖДЕННЫМ ЛОЖНЫМ СУСТАВОМ

© *Е.А. Захарьян, А.П. Поздеев, В.А. Виленский*

ФГБУ «НИДОИ им. Г.И. Турнера» Минздрава России, Санкт-Петербург

Поступила: 10.10.2018

Одобрена: 09.11.2018

Принята: 10.12.2018

**Актуальность.** Коррекция деформаций и удлинение нижних конечностей у пациентов с консолидированным врожденным ложным суставом костей голени (кВЛСКГ) сопряжено с определенными особенностями, сложностями и осложнениями, но даже восстановление анатомии и длины большеберцовой кости не решает проблему дальнейшего рецидивирования деформации.

**Цель исследования** — оценить результаты лечения детей с деформациями и укорочением костей голени на фоне кВЛСКГ, пролеченных с использованием метода чрескостного остеосинтеза и управляемого роста (гемиэпифизиодеза).

**Материалы и методы.** Проанализированы результаты лечения 19 пациентов с кВЛСКГ в возрасте от 4 до 15 лет, которые получали лечение в период с 2013 по 2018 г. Изучены виды деформаций перед этапом коррекции деформаций; оценена ее точность после двухуровневой остеотомии костей голени и чрескостного остеосинтеза с использованием узла на базе пассивной компьютерной навигации Орто-СУВ; определены индекс внешней фиксации (ИВФ) и количество осложнений. Выявлены тип и количество рецидивов деформаций, сроки их обнаружения.

**Результаты.** Согласно клинической классификации у пациентов с кВЛСКГ имелись сложные деформации пораженной нижней конечности. Точность коррекции деформаций по окончании периода коррекции деформаций составила 84 %; величина удлинения —  $4,5 \pm 1,5$  см. ИВФ составил  $64,3 \pm 40,6$  дня/см. После окончания периода внешней фиксации в 100 % случаев был выявлен рецидив деформаций. Вторым этапом 17 пациентам был выполнен временный гемиэпифизиодез большеберцовых костей. Точность коррекции составила 100 %. Срок коррекции — от 12 до 14 месяцев.

**Обсуждение.** В литературе мы не нашли публикаций, посвященных точности коррекции деформации, выбору уровня остеотомий у пациентов с кВЛСКГ. Учитывая эти данные и наш опыт, мы выполняли две остеотомии костей голени вне зоны консолидации ложного сустава. Это в совокупности с применением чрескостного узла Орто-СУВ позволило добиться высокой точности коррекции деформации.

**Заключение.** Проведенный анализ свидетельствует о том, что вне зависимости от точности коррекции у детей с деформациями на фоне консолидированного ложного сустава голени по мере роста ребенка в 100 % случаев отмечается рецидив деформации. Управляемый рост является эффективным средством лечения данного осложнения.

**Ключевые слова:** врожденный ложный сустав; коррекция деформаций; гемиэпифизиодез; гексапод.

## TREATMENT OF DEFORMITIES IN PATIENTS WITH HEALED CONGENITAL PSEUDARTHROSIS OF THE TIBIA

© *E.A. Zakharyan, A.P. Pozdeev, V.A. Vilensky*

The Turner Scientific Research Institute for Children's Orthopedics, Saint Petersburg, Russia

For citation: *Pediatric Traumatology, Orthopaedics and Reconstructive Surgery*. 2018;6(4):27-36

Received: 10.10.2018

Revised: 09.11.2018

Accepted: 10.12.2018

**Background.** Correction of deformities and lengthening of the lower extremities in patients with healed congenital pseudarthrosis of tibia (cPPT) is associated with certain characteristics, difficulties, and complications. But even the restoration of the anatomy and length of the tibia does not solve the problem of further recurrence of the deformity.

**Aim.** This study aimed to evaluate the results of the correction of deformities of the tibia in patients with congenital pseudarthrosis of the tibia after achieving union by using external fixation and guided growth.

**Materials and methods.** The results of treatment of 19 patients with cCPT, aged 4–15 years, which were observed in the Department of the Turner Scientific Research Institute from 2013 to 2018 years, were analyzed. We analyzed the types of deformities before the stage of correction deformities, evaluated the accuracy of the correction deformities after two-level osteotomies of the tibia, and used ortho-SUV passive computer navigation. External fixation index and number of complications were also determined. The type and number of recurrence of deformities and the timing of their detection were analyzed.

**Results.** On the basis of clinical classification, patients with cCPT had complex deformities of the affected lower limb. The accuracy of the correction of deformities was 84% at the end of the correction period. The amount of elongation was  $4.5 \pm 1.5$  cm. The IEF was  $64.3 \pm 40.6$  days/cm. After the end of the external fixation period, deformities recurred in 100% of cases. In 17 patients, temporary hemiepiphysiodesis of the tibial bones, the second stage, was performed. The accuracy of the correction was 100%. The period of correction ranged from 12 to 14 months.

**Discussion.** In the literature, we found no studies investigating the accuracy of the deformity correction, the choice of the level of osteotomies in patients with cCPT. Considering these data and the experience of the senior author of the publication, we performed two osteotomies of the tibia, outside the consolidation zone of the pseudarthrosis. High accuracy of the correction deformities was achieved in conjunction with the use of the ortho-SUV frame.

**Conclusion.** The analysis showed that the deformity relapsed in 100% of children as the child grows, regardless of the accuracy of the deformity correction in children after achieving union CPT. Hemiepiphysiodesis is an effective treatment for this complication.

**Keywords:** deformity correction; external fixation; guided growth; hemiepiphysiodesis; congenital pseudarthrosis of tibia.

## Актуальность

Лечение пациентов с врожденным ложным суставом костей голени остается актуальной проблемой современной ортопедии ввиду того, что в первую очередь сложно достичь консолидации в области псевдоартроза [1–6]. Однако при достижении желаемого результата в виде восстановления целостности большеберцовой кости начинается новый этап лечения [7].

Коррекция деформаций и удлинение нижних конечностей с целью устранения разновеликости нижних конечностей и предупреждения повторных патологических переломов являются особым этапом в лечении пациентов с консолидированным врожденным ложным суставом костей голени (кВЛСКГ), сопряженным с определенными особенностями, сложностями и осложнениями.

При укорочениях и деформациях длинных костей нижних конечностей метод Илизарова является стандартом лечения [8, 9]. Известно, что применение современных чрескостных аппаратов и узлов на базе компьютерной навигации позволяет достичь очень высокой точности коррекции деформации — от 80 до 96 %, по данным разных авторов [1–6]. Деформации костей голени у детей с кВЛСКГ не исключение [5]. Однако в мировой литературе данные о применении чрескостного остеосинтеза для удлинения и коррекции деформации голени на фоне кВЛСКГ скудны [8–10]. Основная сложность при лечении детей с кВЛСКГ

заключается в том, что выполнение остеотомии на вершине деформации невозможно, так как в большинстве случаев эта область поражена патологическим процессом и остеотомия с удлинением грозит рецидивом псевдоартроза [6]. Одноуровневая остеотомия костей голени вне вершины деформации (в области относительно здоровой кости) в комбинации с чрескостным остеосинтезом позволяет устранить неравенство длин конечностей, но в большинстве случаев не решает задачу коррекции деформации. В таких ситуациях показана двухуровневая остеотомия [7]. Но даже восстановление анатомии и длины большеберцовой кости не устраняет проблему дальнейшего рецидивирования деформации.

Существующий метод управляемого роста (гемиэпифизиодез) дает возможность эффективно выполнять коррекцию деформаций длинных костей у растущих детей при различных патологиях [11–16]. Учитывая тенденцию к рецидиву деформации у больных с кВЛСКГ, мы предположили, что последовательное применение управляемого роста (гемиэпифизиодеза) после удлинения и коррекции деформации позволит повысить качество лечения данной группы пациентов.

**Целью исследования** была оценка результатов лечения детей с деформациями и укорочением костей голени на фоне кВЛСКГ, пролеченных с использованием метода чрескостного остеосинтеза и управляемого роста (гемиэпифизиодеза).

## Материалы и методы исследования

Нами были проанализированы результаты лечения 19 пациентов с кВЛСКГ, которые наблюдались и получали лечение в отделении костной патологии ФГБУ «НИДОИ имени Г.И. Турнера» Минздрава России в период с 2013 по 2018 г. В данное исследование были включены только дети с функционирующими зонами роста нижних конечностей (возрастной интервал — от 4 до 15 лет). Средний возраст пациентов составил  $8,3 \pm 3,1$  года.

При планировании коррекции деформаций всем пациентам выполняли панорамную рентгенографию нижних конечностей в двух стандартных проекциях, компьютерную томографию нижних конечностей и производили предварительное планирование коррекции деформаций при помощи специализированного программного обеспечения (TraumaCad, Boneninja) [7].

Для планирования мы использовали стандартный алгоритм [17, 18]: определяли анатомические и механические оси проксимального и дистального фрагментов большеберцовой кости в двух проекциях, вершину деформации. Во всех случаях вершина деформации находилась в области консолидированного псевдоартроза. В связи с этим, учитывая риски рецидива ложного сустава, мы были вынуждены выполнять двухуровневую остеотомию (в местах относительно здоровой кости), тем самым уменьшали смещение костных фрагментов по ширине, которое происходит при выполнении остеотомии на расстоянии от вершины деформации. Во всех случаях осуществляли чрескостный остеосинтез с последующим удлинением и коррекцией деформации. В качестве репозиционного использовали узел со свойствами компьютерной навигации Орто-СУВ [19–21].

В первой части нашего исследования мы ставили задачу проанализировать виды деформаций у пациентов с кВЛСКГ (до операции); оценить точность коррекции деформаций, индекс внешней фиксации (ИВФ) и количество осложнений у данной категории пациентов. Учитывая наши предыдущие наблюдения, мы предположили, что у большинства пациентов, вне зависимости от точности коррекции деформаций, в дальнейшем, после снятия компрессионно-дистракционного аппарата (КДА), произойдет ее рецидив. В связи с этим мы проанализировали количество рецидивов деформации, сроки рецидивов, тип вторичной деформации.

Точность достигнутой коррекции деформаций оценивали по результатам рентгенологических исследований и определения значений референтных углов большеберцовой кости: мМПрББУ — механический медиальный проксимальный большебер-

цовый угол; мЛДББУ — механический латеральный дистальный угол большеберцовый угол; аЗПББУ — анатомический задний проксимальный большеберцовый угол; аПДББУ — анатомический передний дистальный большеберцовый угол [22, 23]. Точной (нормой) считалась такая коррекция деформации, при которой все референтные значения большеберцовых углов вошли в общепринятую норму. Мы определили данный показатель как по окончании периода коррекции деформаций, так и по окончании периода внешней фиксации.

Во второй части исследования мы проанализировали результаты применения управляемого роста (гемиэпифизиодеза) при лечении рецидивов деформаций, произошедших у детей после удлинения и коррекции деформации. Мы изучали такие параметры, как точность, сроки гемиэпифизиодеза, характер осложнений.

## Результаты исследования

Анализ рентгенограмм и компьютерной томографии нижних конечностей, проведенный при предоперационном планировании, показал, что деформации у пациентов с кВЛСКГ, согласно классификации деформаций длинных костей [24], относились к сложным. Имело место сочетание деформаций во фронтальной и сагиттальной плоскостях, наличие торсионного компонента, а также укорочение пораженного сегмента. Типичными являлись вальгусно-рекурвационная деформация проксимального отдела и вальгусно-антекурвационно-торсионная деформация дистального отдела костей голени. У пациентов отмечалась как наружная, так и внутренняя торсия костей голени. Значения референтных углов большеберцовой кости перед проведением коррекции деформаций представлены в табл. 1.

Точность коррекции по окончании периода коррекции деформаций в среднем составила 84 % от общего количества пациентов (95 % — при коррекции деформаций во фронтальной плоскости, 80 % — в сагиттальной плоскости); величина удлинения пораженной нижней конечности составила  $4,5 \pm 1,5$  см. Сложности выполнения коррекции деформаций заключались в наличии большого количества металлоконструкций, затрудняющих обзор суставных поверхностей кости, а также в прорезывании костной ткани дистального фрагмента большеберцовой кости спицами и стержнями при перемещении их в пространстве.

ИВФ у детей с кВЛСКГ составил  $64,3 \pm 40,6$  дня/см. Полученные данные были схожими с результатами малочисленных исследований у пациентов с кВЛСКГ.

Таблица 1

Референтные углы большеберцовой кости у пациентов с кВАСКГ перед выполнением коррекции деформаций

Показатель	Нормальные значения, градусы	Полученные значения, градусы	Частота встречаемости, кол-во пациентов
<b>Фронтальная плоскость</b>			
Варусная деформация			
мМПрББУ	85–90	82	1
мЛДББУ	85–90	101–111	2
Вальгусная деформация			
мМПрББУ	85–90	95 ± 4	8
мЛДББУ	85–90	68 ± 13	9
<b>Сагиттальная плоскость</b>			
Антекурвация			
аЗПББУ	77–84	75–76	2
аПДББУ	78–82	103 ± 16	7
Рекурвация			
аЗПББУ	77–84	98 ± 23	7
аПДББУ	78–82	70 ± 9	3
<b>Трансверзальная плоскость</b>			
Наружная торсия		18 ± 4	11
Внутренняя торсия		10 ± 3	8

*Примечание.* мМПрББУ — механический медиальный проксимальный большеберцовый угол; мЛДББУ — механический латеральный дистальный большеберцовый угол; аЗПББУ — анатомический задний проксимальный большеберцовый угол; аПДББУ — анатомический передний дистальный большеберцовый угол.

При коррекции деформаций были выявлены осложнения, которые мы оценивали согласно принятой классификации J. Caton [25]:

- к осложнениям первой категории (осложнения, не требующие дополнительных вмешательств) мы отнесли формирование контрактур смежных суставов (7 случаев) на фоне дистракции. Во всех случаях данное состояние было купировано временной остановкой дистракции и проведением курса интенсивной механотерапии;
- невропатия малоберцового нерва со снижением чувствительности была отмечена только у одного пациента, и после снижения темпов дистракции, курса медикаментозной терапии чувствительность пораженной нижней конечности была восстановлена;
- осложнений второй категории (осложнения, потребовавшие проведения дополнительных вмешательств, но не повлиявшие на результат лечения) при проведении данной части исследования выявлено не было;
- к осложнениям третьей категории (осложнения, потребовавшие проведения дополни-

тельных хирургических вмешательств и повлиявшие на результат лечения) мы отнесли переломы регенератов или диафиза большеберцовой кости в отдаленном периоде наблюдения. Так, переломы диафиза большеберцовой кости с последующим формированием рецидива псевдоартроза были выявлены у трех пациентов. У двух пациентов переломы произошли в первый год после демонтажа аппарата внешней фиксации с локализацией перелома в нижней трети берцовых костей, у одного пациента — через три года после ранее проведенного лечения. Всем пациентам были проведены повторные оперативные вмешательства, направленные на восстановление целостности берцовых костей.

После окончания периода внешней фиксации нами повторно была определена точность коррекции деформаций. В 100 % случаев был выявлен рецидив деформаций. Рецидив вальгусного компонента деформаций был установлен у 12 пациентов в проксимальном отделе и у 6 пациентов — в дистальном отделе большеберцовой кости; у 5 пациентов отмечалось наличие варусной деформа-

ции в дистальном отделе большеберцовой кости. В 4 случаях при оценке сагитальной плоскости была обнаружена рекурвационная деформация; а в 16 случаях — антекурвационная деформация берцовых костей с преимущественной вершиной деформации в дистальном отделе. Таким образом, анализ точности коррекции деформаций, сравнение значений референтных углов после окончания периода коррекции и по окончании периода фиксации, выявленные вторичные деформации костей голени указывают на дисфункцию зон роста большеберцовой кости у пациентов с кВЛСКГ. Причину дисфункции зон роста большеберцовой кости у пациентов с кВЛСКГ в рамках данного исследования установить не удалось.

Всем пациентам был выполнен временный гемиэпифизиодез большеберцовых костей с целью коррекции деформаций. Нами применялась методика управляемого роста для коррекции деформаций во фронтальной плоскости как в проксимальном, так и в дистальном отделе большеберцовой кости, отдельно или совместно. Данные вмешательства были выполнены 17 пациентам (8 мальчиков и 9 девочек). Временный гемиэпифизиодез медиальной порции проксимальной зоны роста большеберцовой кости был осуществлен 3 пациентам; только в дистальном отделе большеберцовой кости — 6 пациентам; на двух уровнях большеберцовой кости — 8 пациентам. С целью оценки коррекции деформаций контрольные рентгенограммы костей голени выполняли через 6 месяцев после оперативного вмешательства, а затем каждые 3 месяца до достижения коррекции деформаций.

Точность устранения рецидива деформаций берцовых костей во фронтальной плоскости после ранее проведенного удлинения и коррекции деформаций чрескостным аппаратом методом управляемого роста составила 100 %. Срок коррекции деформаций — от 12 до 14 месяцев.

Осложнений при проведении данных оперативных вмешательств у пациентов не было.

### Клинический пример

Пациентка Т., 9 лет, поступила в клинику ФГБУ «НИДОИ им. Г.И. Турнера» Минздрава России с диагнозом «консолидированный врожденный ложный сустав костей правой голени». Из анамнеза развития заболевания известно, что деформация костей правой голени была выявлена у ребенка при рождении. В возрасте около года, с началом ходьбы, произошел патологический перелом большеберцовой кости с формированием истинной формы псевдоартроза. Ребенок полу-

чал многократное хирургическое лечение по месту жительства, но консолидации концов костных фрагментов берцовых костей достичь не удалось. В возрасте 2,5 года ребенку нами было выполнено оперативное лечение: открытый боковой компрессионный остеосинтез. Была достигнута консолидация костных фрагментов берцовых костей. В послеоперационном периоде была рекомендована ходьба в ортезе. В результате динамического наблюдения в течение 3 лет на рентгенограммах отмечалось формирование зоны Лоозера в области проведения оперативного вмешательства, вследствие этого было принято решение о выполнении повторного вмешательства, направленного на устранение данной зоны, а именно открытого бокового компрессионного остеосинтеза в связи с нарушением целостности большеберцовой кости. Консолидация костных фрагментов области псевдоартроза была достигнута в течение 3 мес.

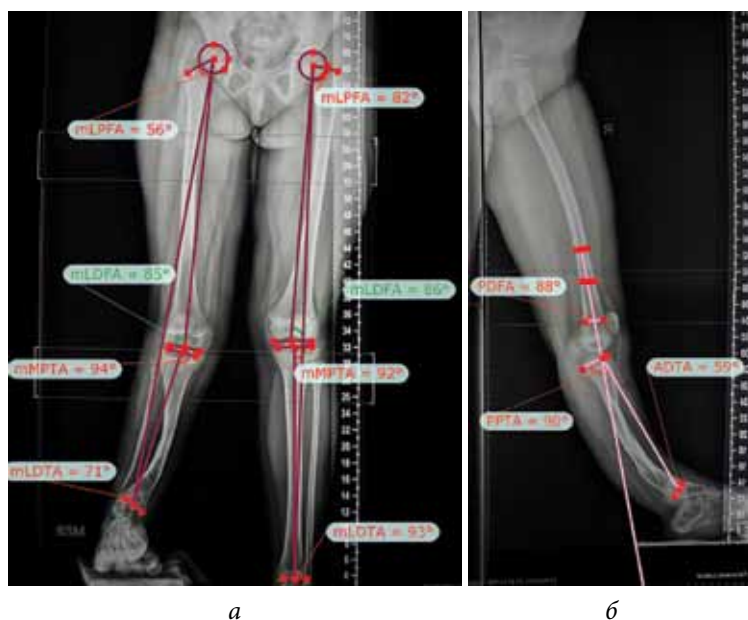
Вторым этапом лечения была рекомендована коррекция возникших многоплоскостных деформаций пораженной нижней конечности (мМПрББУ — 94°, мЛДББУ — 71°, аЗПББУ — 90°, аПДББУ — 59°, укорочение пораженной нижней конечности на 8,0 см). В возрасте 9 лет с целью удлинения и коррекции деформаций правой нижней конечности пациентке было проведено предоперационное планирование коррекции деформаций с исключением остеотомий в области консолидированного псевдоартроза. Согласно плану была выполнена двухуровневая остеотомия костей голени; удлинение конечности методом Илизарова на 5 см. Коррекция деформации осуществлена при помощи репозиционного узла со свойствами компьютерной навигации Орто-СУВ. Период коррекции деформаций составил 58 дней, а период внешней фиксации — 247 дней. По окончании периода фиксации был выявлен рецидив деформаций берцовых костей с формированием вершины деформации на уровне проксимальной и дистальной зон роста большеберцовой кости (мМПрББУ — 94°, мЛДББУ — 82°, аЗПББУ — 86°, аПДББУ — 80°) (рис. 1–4). Нами была применена методика управляемого роста с целью коррекции рецидива вальгусной деформации большеберцовой кости. Период коррекции деформаций составил 269 дней. Значения референтных углов большеберцовой кости соответствовали норме.

### Обсуждение

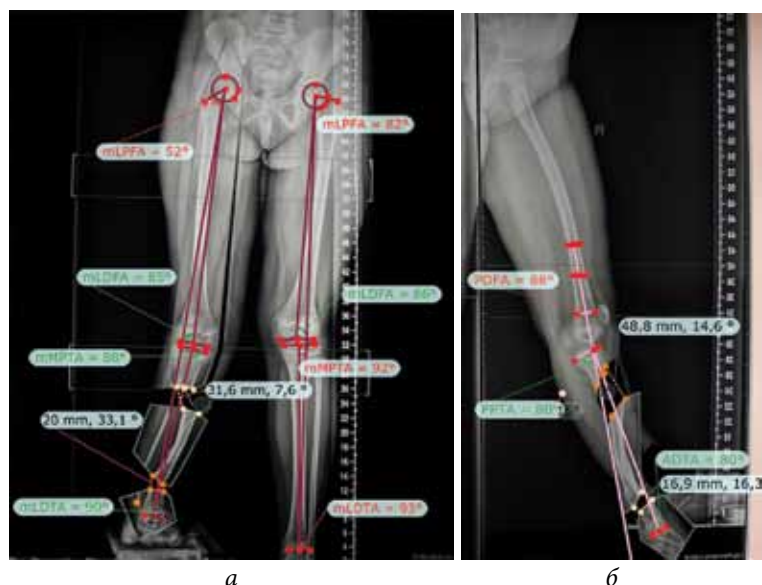
Лечение врожденного ложного сустава костей голени остается одной из серьезных проблем современной ортопедии детского возраста [1]. Методики, разработанные за последние 30 лет,



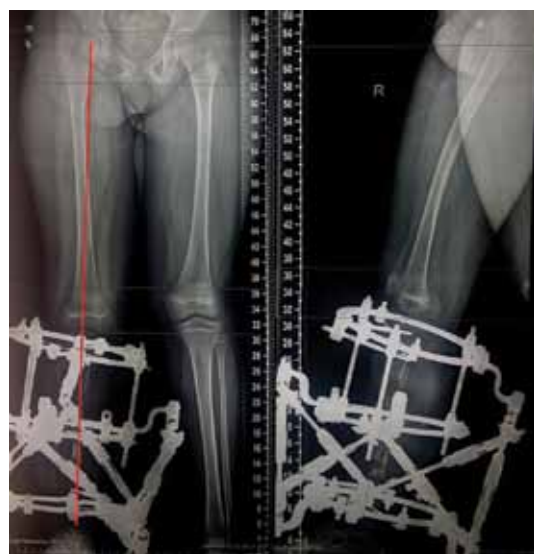**Рис. 1.** Фотография пациентки с кВЛСКГ перед выполнением коррекции деформаций: *а* — вид спереди; *б* — вид сбоку



**Рис. 2.** Рентгенограммы пациентки с кВЛСКГ перед выполнением коррекции деформаций: *а* — передне-задняя проекция; *б* — боковая проекция



**Рис. 3.** Предоперационное планирование коррекции деформаций у пациентки с кВЛСКГ при помощи специализированного программного обеспечения: *а* — передне-задняя проекция; *б* — боковая проекция



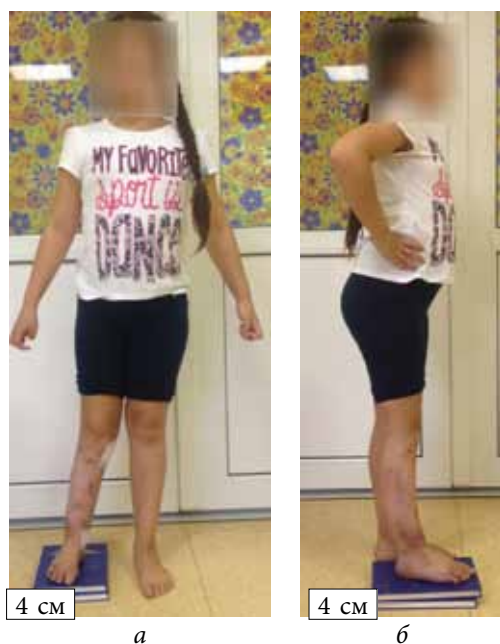**Рис. 4.** Рентгенограммы пациентки с кВЛСКГ после выполнения коррекции деформаций костей правой голени: *а* — передне-задняя проекция; *б* — боковая проекция

позволяют достичь консолидации ложного сустава в достаточно высоком проценте случаев: от 75 до 85 % [1–3, 6]. Таким образом, можно утверждать, что данная проблема на настоящий момент не является столь актуальной. Однако лечение пациентов с врожденным ложным суставом костей голени не заканчивается на этапе консолидации ложного сустава. Известно, что в дальнейшем голень отстает в росте, возникают ее сложные многоплоскостные деформации. Лечение деформаций и укорочений голени на фоне консолиди-

рованного ложного сустава крайне проблематично, так как всегда существуют риски рефрактур, рецидива ложного сустава, рецидива деформации. В мировой литературе мы нашли только три публикации, посвященные данной проблеме.

Так, в публикации Inan et al. [26] сообщается о 16 проанализированных случаях больных с укорочениями и деформациями голени на фоне консолидированного ложного сустава. При этом удлинения выполнялись только в трех случаях, в остальных случаях производился временный эпифизио-



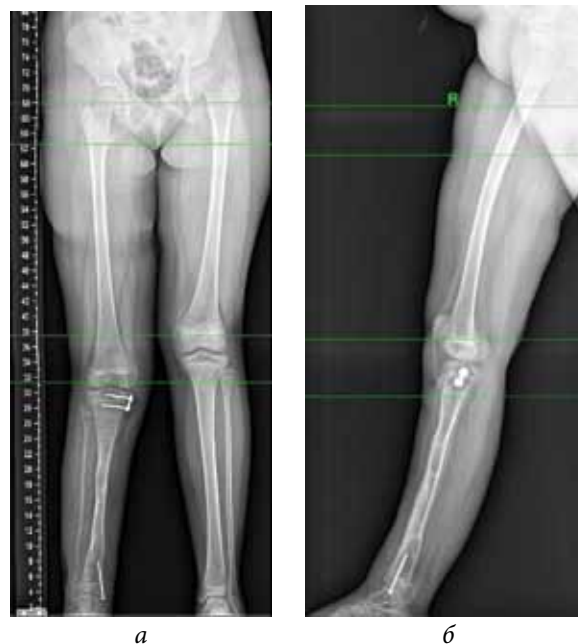

**Рис. 5.** Фотографии пациентки после применения демонтажа АВФ и применения методики управляемого роста с целью коррекции рецидива деформаций: *а* — вид спереди; *б* — вид сбоку

дес костей здоровой конечности с целью ее укорочения. Необходимо отметить, что в двух случаях из трех получены осложнения в виде ложного сустава.

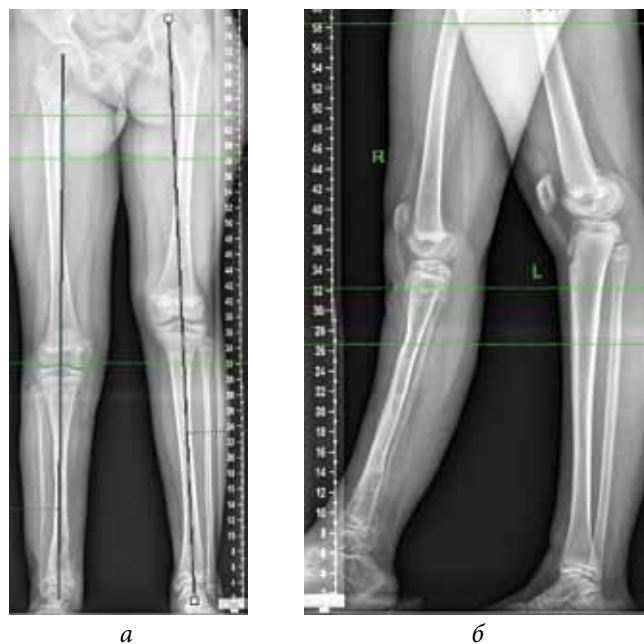В труде Cho et al. [10] приведены результаты лечения 27 случаев удлинения голени у 22 пациентов с консолидированным ложным суставом, которым выполнялись одноуровневая остеотомия в области проксимальной трети и удлинение голени. Величина удлинения составила 3,7 см (1,0–9,1 см). При этом средний индекс внешней фиксации составил 89 дней/см, что в 2 раза превышает аналогичный период у пациентов детского возраста с последствиями травм [8].

G. Zhu et al. [9] сообщают о 11 случаях удлинения голени у пациентов с консолидированным ложным суставом. Во всех случаях также выполнялись остеотомия верхней трети костей голени и удлинение. По тексту статьи сложно судить о том, имелись ли только укорочение или также и деформация кости. Кроме этого, не ясно, чем был обусловлен выбор уровня остеотомии. Судя по представленным рентгенограммам, хирурги не ставили цель устранить все компоненты деформации, а стремились только удлинить сегмент. В публикации обращает на себя внимание также крайне высокий ИВФ — 63,1 дня/см. Полученный нами ИВФ ( $64,3 \pm 40,6$  дня/см) мало отличается от приведенных выше. Столь высокие цифры ИВФ свидетельствуют о медленном созревании дистракционного регенерата, что вполне можно объяснить патологическим процессом, лежащим в основе данного заболевания.



**Рис. 6.** Рентгенограммы пациентки после применения демонтажа АВФ и применения методики управляемого роста с целью коррекции рецидива деформаций: *а* — передне-задняя проекция; *б* — боковая проекция

В литературе мы не нашли ни одной публикации, посвященной точности коррекции деформации, выбору уровня остеотомии(ий), лишь встречались упоминания о том, что остеотомия в зоне вершины деформации, чаще всего располагающейся на уровне консолидации ложного сустава, может привести к лизису концов костных фрагментов в месте остеотомии и, соответственно, к формированию ложного сустава [8].



**Рис. 7.** Рентгенограммы пациентки после удаления пластинки и винтов по методике управляемого роста: *а* — передне-задняя проекция; *б* — боковая проекция

Учитывая эти данные и многолетний собственный опыт, мы выполнили две остеотомии костей голени, расположенные максимально высоко и низко, вне зоны консолидации ложного сустава и патологически измененной кости, определенной рентгенологически. Это, в совокупности с применением чрескостного узла Орто-СУВ со свойствами компьютерной навигации, позволило нам добиться высокой точности коррекции деформаций, которая составила 95 % для деформаций во фронтальной плоскости и 80 % для деформаций в сагиттальной плоскости. Выдвинутая нами гипотеза о том, что вне зависимости от точности коррекции деформаций при устранении неравенства длин конечности по мере роста ребенка деформации рецидивируют, подтвердилась в 100 % случаев. К сожалению, в литературе мы не нашли данных о коррекции этих деформаций. Интересен вопрос о сроках рецидива деформаций. В проанализированной нами группе больных рецидив деформаций во всех случаях отмечался уже к моменту демонтажа чрескостного аппарата. При этом во всех случаях длина сегмента, достигнутая в результате чрескостного остеосинтеза, сохранялась.

Также хотелось бы остановиться на особенностях методики управляемого роста (гемиэпифизиодеза). Несмотря на крайне высокую популярность данного метода при лечении деформаций нижних конечностей у растущего ребенка на фоне разных заболеваний [11–15], мы не нашли какого-либо системного обзора применения данного метода у больных с деформациями на фоне консолидированного врожденного ложного сустава голени. В одной из публикаций Р. Stevens [12], автора метода управляемого роста, в описании метода приведены рентгенограммы ребенка с консолидированным ложным суставом и применением гемиэпифизиодеза для коррекции вторичных деформаций. Однако низкая травматичность данной методики, наличие функционирующих зон роста, отсутствие неравенства длин конечностей после первого этапа послужили предпосылкой для второй части нашего исследования. Полученные нами результаты подтверждают крайне высокую эффективность данного метода при лечении рецидивов деформаций.

## Заключение

Проведенный анализ свидетельствует о том, что вне зависимости от точности коррекции у детей с деформациями на фоне консолидированно-

го ложного сустава голени по мере роста в 100 % случаев отмечается рецидив деформации. Управляемый рост является эффективным средством лечения данного осложнения.

## Дополнительная информация

**Источник финансирования.** Исследование выполнено при финансовом обеспечении ФГБУ «НИДОИ им. Г.И. Турнера» Минздрава России в рамках НИР.

**Конфликт интересов.** Автор В.А. Виленский декларирует, что является сотрудником фирмы ООО «Орто-СУВ». Остальные авторы заявляют об отсутствии явных и потенциальных конфликтов интересов, связанных с публикацией настоящей статьи.

**Этическая экспертиза.** Пациенты и их представители дали согласие на обработку и публикацию персональных данных.

### Вклад авторов

*Е.А. Захарьян* — разработка методологии исследования. Написание всех разделов статьи. Сбор литературных данных и их обработка. Прооперировала 19 пациентов.

*А.П. Поздеев* — руководство и участие в разработке методологии исследования.

*В.А. Виленский* — участие в обработке данных, написании дискуссии, резюме, корректировка раздела «Материалы и методы».

## Список литературы

1. Shah H, Doddabasappa SN, Joseph B. Congenital pseudarthrosis of the tibia treated with intramedullary rodding and cortical bone grafting: a follow-up study at skeletal maturity. *J Pediatr Orthop.* 2011;31(1):79-88. doi: 10.1097/BPO.0b013e318202c45d doi: 10.1097/BPO.0b013e318202c45.
2. Pannier S, Pejcin Z, Dana C, et al. Induced membrane technique for the treatment of congenital pseudarthrosis of the tibia: preliminary results of five cases. *J Child Orthop.* 2013;7(6):477-485. doi: 10.1007/s11832-013-0535-2.
3. Thabet AM, Paley D, Kocaoglu M, et al. Periosteal grafting for congenital pseudarthrosis of the tibia: a preliminary report. *Clin Orthop Relat Res.* 2008;466(12):2981-2994. doi: 10.1007/s11999-008-0556-1.
4. Borzunov DY, Chevardin AY, Mitrofanov AI. Management of congenital pseudarthrosis of the tibia with the Ilizarov method in a paediatric population: influence of aetiological factors. *Int Orthop.* 2016;40(2):331-339. doi: 10.1007/s00264-015-3029-7.
5. Кутиков С.А., Борзунов Д.Ю., Дьячкова Г.В., и др. Лечение врожденного ложного сустава костей голени // Вестник хирургии имени И.И. Грекова. – 2016. – Т. 175. – № 4. – С. 53–58. [Kutikov SA, Borzunov DY, Chevardin AY, et al. Treatment of congenital pseudarthrosis of the tibia // Vestnik khirurgii imeni I.I. Grekova. – 2016. – T. 175. – № 4. – S. 53–58.]



- zunov DY, D'yachkova GV, Chevardin AY. Treatment of congenital pseudarthrosis of the tibia. *Vestn Khir im I.I. Grek.* 2016;175(4):53-58. (In Russ.)
6. Поздеев А.П. Ложные суставы и дефекты костей у детей (Этиология, клиника, лечение): Дис. ... д-ра мед. наук. – СПб., 1998. [Pozdeev AP. Lozhnye sustavy i defekty kostey u detey (Etiologiya, klinika, lechenie). [dissertation] Saint Petersburg; 1998. (In Russ.)]
  7. Захарьян Е.А. Комплексное лечение деформаций нижней конечности у пациентов с врожденным ложным суставом костей голени: Дис. ... канд. мед. наук. – СПб., 2017. [Zakhar'yan EA. Kompleksnoe lechenie deformatsiy nizhney konechnosti u patsientov s vrozhdenным lozhnym sustavom kostey goleni. [dissertation] Saint Peterburg; 2017. (In Russ.)]
  8. Cho TJ, Choi IH, Lee KS, et al. Proximal tibial lengthening by distraction osteogenesis in congenital pseudarthrosis of the tibia. *J Pediatr Orthop.* 2007;27(8):915-920. doi: 10.1097/bpo.0b013e31815a6058.
  9. Zhu GH, Mei HB, He RG, et al. Effect of distraction osteogenesis in patient with tibial shortening after initial union of Congenital Pseudarthrosis of the Tibia (CPT): a preliminary study. *BMC Musculoskelet Disord.* 2015;16:216. doi: 10.1186/s12891-015-0680-5.
  10. Choi IH, Cho TJ, Moon HJ. Ilizarov treatment of congenital pseudarthrosis of the tibia: a multi-targeted approach using the Ilizarov technique. *Clin Orthop Surg.* 2011;3(1):1-8. doi: 10.4055/cios.2011.3.1.1.
  11. Stevens PM. The role of guided growth as it relates to limb lengthening. *J Child Orthop.* 2016;10(6):479-486. doi: 10.1007/s11832-016-0779-8.
  12. Stevens PM. Guided growth for angular correction: a preliminary series using a tension band plate. *J Pediatr Orthop.* 2007;27(3):253-259. doi: 10.1097/BPO.0b013e31803433a1.
  13. van Oosterbos M, van der Zwan AL, van der Woude HJ, Ham SJ. Correction of ankle valgus by hemiepiphysiodesis using the tension band principle in patients with multiple hereditary exostosis. *J Child Orthop.* 2016;10(3):267-273. doi: 10.1007/s11832-016-0742-8.
  14. Burghardt RD, Herzenberg JE. Temporary hemiepiphysiodesis with the eight-plate for angular deformities: mid-term results. *J Orthop Sci.* 2010;15(5):699-704. doi: 10.1007/s00776-010-1514-9.
  15. Danino B, Rodl R, Herzenberg JE, et al. Guided growth: preliminary results of a multinational study of 967 physes in 537 patients. *J Child Orthop.* 2018;12(1):91-96. doi: 10.1302/1863-2548.12.170050.
  16. Виленский В.А., Захарьян Е.А., Поздеев А.А., и др. Лечение детей с врожденными деформациями длинных костей нижних конечностей путем последовательного использования управляемого роста и чрескостного остеосинтеза (предварительное сообщение) // Ортопедия, травматология и восстановительная хирургия детского возраста. – 2018. – Т. 6. – № 3. – С. 12–24. [Vilensky VA, Zakhar'yan EA, Pozdeev AA, et al. Treatment of congenital long-bone deformities in children using the consecutive application of guided growth and external fixation: preliminary report. *Pediatric traumatology, orthopaedics and reconstructive surgery.* 2018;6(3):12-24. (In Russ.). doi: 10.17816/PTORS6312-24.
  17. Paley D. Principles of deformity correction. Exercise Workbook. New York: Springer-Verlag; 2002.
  18. Normal lower limb alignment and joint orientation. Ed by D. Paley. Principles of Deformity Correction. Berlin, Germany: Springer-Verlag; 2005. P. 1-18.
  19. Виленский В.А., Поздеев А.А., Зубаиров Т.Ф., и др. Лечение детей с деформациями длинных трубчатых костей нижних конечностей методом чрескостного остеосинтеза с использованием аппарата Орто-СУВ: анализ 213 случаев // Ортопедия, травматология и восстановительная хирургия детского возраста. – 2016. – Т. 4. – № 4. – С. 21–32. [Vilensky VA, Pozdeev AA, Zubairov TF, et al. Treatment of pediatric patients with lower extremity deformities using software-assisted Ortho-SUV Frame: analysis of 213 cases. *Pediatric traumatology, orthopaedics and reconstructive surgery.* 2016;4(4):21-32. (In Russ.). doi: 10.17816/PTORS4421-32.
  20. Соломин Л.Н., Щепкина Е.А., Виленский В.А., и др. Коррекция деформаций бедренной кости по Илизарову и основанным на компьютерной навигации аппаратом «Орто-СУВ» // Травматология и ортопедия России. – 2011. – № 3. – С. 32–39. [Solomin LN, Schepkina EA, Vilensky VA, et al. Correction of femur deformities by Ilizarov method and by apparatus Ortho-SUV based on computer navigation. *Travmatologiya i ortopediya Rossii.* 2011;(3):32-39. (In Russ.)]
  21. Скоромошко П.В. Оптимизация лечения больных с диафизарными деформациями бедренной кости на основе использования чрескостного аппарата со свойствами пассивной компьютерной навигации (экспериментально-клиническое исследование): Дис. ... канд. мед. наук. – СПб., 2014. [Skoromoshko PV. Optimizatsiya lecheniya bol'nykh s diafizarnymi deformatsiyami bedrennoy kosti na osnove ispol'zovaniya chreskostnogo apparata so svoystvami passivnoy komp'yuternoy navigatsii (eksperimental'no-klinicheskoe issledovanie). [dissertation] Saint Petersburg; 2014. (In Russ.)]
  22. Определение референтных линий и углов длинных трубчатых костей: пособие для врачей. – СПб.: РНИИИТО им. Р.Р. Вредена, 2010. [Opredelenie referentnykh liniy i uglov dlinnykh trubchatykh kostey: posobie dlya vrachey. Saint Petersburg: RNIITO im. R.R. Vredena; 2010. (In Russ.)]
  23. Соломин Л.Н., Виленский В.А. Практическая классификация деформаций длинных трубчатых костей // Травматология и ортопедия России. – 2008. – № 3. – С. 44. [Solomin LN, Vilenskiy VA. Prakticheskaya klassifikatsiya deformatsiy dlinnykh trubchatykh kostey. *Travmatologiya i ortopediya Rossii.* 2008;(3):44. (In Russ.)]

24. Vargas Barreto B, Caton J, Merabet Z, et al. Complications of Ilizarov leg lengthening: a comparative study between patients with leg length discrepancy and short stature. *Int Orthop*. 2007;31(5):587-591. doi: 10.1007/s00264-006-0236-2.
25. Inan M, El Rassi G, Riddle EC, Kumar SJ. Residual deformities following successful initial bone union in congenital pseudoarthrosis of the tibia. *J Pediatr Orthop*. 2006;26(3):393-399. doi: 10.1097/01.bpo.0000217716.64986.f0.

---

#### Сведения об авторах

**Екатерина Анатольевна Захарьян** — канд. мед. наук, научный сотрудник отделения костной патологии ФГБУ «НИДОИ им. Г.И. Турнера» Минздрава России, Санкт-Петербург. ORCID: <https://orcid.org/0000-0001-6544-1657>. E-mail: [zax-2008@mail.ru](mailto:zax-2008@mail.ru).

**Александр Павлович Поздеев** — д-р мед. наук, профессор, главный научный сотрудник отделения костной патологии ФГБУ «НИДОИ им. Г.И. Турнера» Минздрава России, Санкт-Петербург. ORCID: <https://orcid.org/0000-0001-5665-6111>. E-mail: [prof.pozdeev@mail.ru](mailto:prof.pozdeev@mail.ru).

**Виктор Александрович Виленский** — канд. мед. наук, старший научный сотрудник отделения костной патологии ФГБУ «НИДОИ им. Г.И. Турнера» Минздрава России, Санкт-Петербург. ORCID: <https://orcid.org/0000-0002-2702-3021>. E-mail: [vavilensky@mail.ru](mailto:vavilensky@mail.ru).

**Ekaterina A. Zakharjan** — MD, PhD, Researcher of the Department of Bone Pathology. The Turner Scientific Research Institute for Children's Orthopedics, Saint Petersburg, Russia. ORCID: <https://orcid.org/0000-0001-6544-1657>. E-mail: [zax-2008@mail.ru](mailto:zax-2008@mail.ru).

**Alexander P. Pozdeev** — MD, PhD, Professor, Chief Researcher of the Department of Bone Pathology. The Turner Scientific Research Institute for Children's Orthopedics, Saint Petersburg, Russia. ORCID: <https://orcid.org/0000-0001-5665-6111>. E-mail: [prof.pozdeev@mail.ru](mailto:prof.pozdeev@mail.ru).

**Victor A. Vilensky** — MD, PhD, Senior Researcher of the Department of Bone Pathology. The Turner Scientific Research Institute for Children's Orthopedics, Saint Petersburg, Russia. ORCID: <https://orcid.org/0000-0002-2702-3021>. E-mail: [vavilensky@mail.ru](mailto:vavilensky@mail.ru).