

DOI: <https://doi.org/10.17816/uroved115220>

Научная статья

Многоэтапные операции при стриктурах передней уретры: оценка непосредственных и долгосрочных хирургических результатов



М.И. Коган, В.П. Глухов, А.В. Ильяш, В.В. Митусов, О.Н. Васильев

Ростовский государственный медицинский университет, Ростов-на-Дону, Россия

Актуальность. Несмотря на прогресс, достигнутый в реконструктивной хирургии уретры за последние 20 лет, и принимая во внимание тот факт, что значительная часть стриктур передней уретры может быть успешно восстановлена в один этап, многоэтапная уретропластика сохраняет свою первостепенную роль в лечении пациентов с наиболее сложными сужениями и облитерациями мочеиспускательного канала.

Цель исследования — оценить непосредственные и долгосрочные хирургические результаты многоэтапных уретропластик при пенильных и бульбарных стриктурах уретры.

Материалы и методы. В исследование включено 110 мужчин в возрасте 18–84 лет, которым в 2010–2019 гг. выполнена многоэтапная уретропластика по поводу стриктур передней уретры. Применены техники буккальных и кожных аугментационных или заместительных пластик уретры. Перед операцией все пациенты были подвергнуты стандартному урологическому обследованию. О развитии ранних хирургических осложнений судили по записям медицинских карт, о развитии поздних хирургических осложнений — по данным обследований, включавших мониторинг симптомов с помощью специализированных опросников, лабораторные тесты крови и мочи, физикальный осмотр, урофлоуметрию и при выявлении нарушений мочеиспускания — ретроградную уретрографию и уретроскопию. Медиана наблюдения составила — 5 лет 2 мес.

Результаты. Ранние хирургические осложнения выявлены у 27 (24,5 %) пациентов. Хирургические вмешательства по их разрешению потребовались в 7 (31,8 %) случаях — уретро-кожные свищи (5), острая задержка мочи (1), гематома мошонки (1). Поздние хирургические осложнения выявлены у 33 (30,0 %) пациентов, включая 29 (26,7 %) случаев рецидивов стриктур уретры. Все случаи поздних осложнений отнесены к IIIb классу по системе Clavien – Dindo, в общей сложности проведено 49 дополнительных операций по их устранению. Первичный успех многоэтапных уретропластик составил 67,3 % при медиане наблюдения 62 мес. Только 73 (66,4 %) пациента прошли все этапы планируемой хирургии. Целостность уретры на всем протяжении удалось восстановить в 67 (60,9 %) случаях, самостоятельное мочеиспускание — в 106 (96,4 %).

Заключение. Многоэтапная хирургия стриктур передней уретры сопряжена с относительно высокими рисками хирургических осложнений на каждом из этапов лечения. Вероятность хирургических ревизий осложнений может достигать 31,8 %. При планировании многоэтапной уретропластики следует информировать пациентов о рисках развития хирургических осложнений и потенциальной возможности проведения более двух операций для достижения цели.

Ключевые слова: стриктура уретры; передняя уретра; многоэтапная уретропластика; эффективность лечения; хирургические осложнения; рецидив стриктур.

Как цитировать:

Коган М.И., Глухов В.П., Ильяш А.В., Митусов В.В., Васильев О.Н. Многоэтапные операции при стриктурах передней уретры: оценка непосредственных и долгосрочных хирургических результатов // Урологические ведомости. 2022. Т. 12. № 4. С. 277–286. DOI: <https://doi.org/10.17816/uroved115220>

DOI: <https://doi.org/10.17816/uroved115220>

Research Article

Multi-stage surgery for anterior urethral strictures: assessment of immediate and long-term surgical outcomes

Mikhail I. Kogan, Vladimir P. Glukhov, Anna V. Ilyash, Valeriy V. Mitusov, Oleg N. Vasiliev

Rostov State Medical University, Rostov-on-Don, Russia

BACKGROUND: The progress made in reconstructive urethral surgery over the past 20 years has shown the effectiveness of one-stage repair of anterior urethral strictures. Nevertheless, multi-stage urethroplasty retains its primary role in the treatment of patients with the most complex urethral narrowing and obliterations.

AIM: To evaluate the immediate and long-term surgical results of multi-stage urethroplasty for penile and bulbar urethral strictures.

MATERIALS AND METHODS: The study included 110 men aged 18–84 years who underwent multi-stage urethroplasty for the anterior urethral structures in 2010–2019. The techniques of buccal and skin augmentation or urethral replacement plastics were applied. Before surgery, all patients underwent a standard urological examination. Early surgical complications were evaluated from medical records. Late surgical complications were determined according to examinations that included symptomatic assessment with specialized questionnaires, laboratory tests of serum and urine, physical examination, uroflowmetry, and retrograde urethrography and ureteroscopy (if urinary disorders were detected). The median follow-up was 5 years and 2 months.

RESULTS: Early surgical complications were detected in 27 (24.5%) patients. Surgical interventions to resolve them were required in 7 (31.8%) cases: urethrocutaneous fistulas (5), acute urinary retention (1), scrotal hematoma (1). Late surgical complications were detected in 33 (30.0%) patients, including 29 (26.7%) cases of recurrent urethral strictures. All late complications cases were classified as Clavien–Dindo IIIb, and a total of 49 additional operations were performed to eliminate them. The primary success rate for multi-stage urethroplasty was 67.3 % with a median follow-up of 62 months. Only 73 (66.4%) completed all stages of the planned surgery. Urethral integrity throughout its entire length was restored in 67 (60.9%) cases, spontaneous urination in 106 (96.4%) cases.

CONCLUSIONS: Multi-stage surgery for anterior urethral strictures is associated with relatively high risks of surgical complications at each stage of treatment. The probability of surgical revision of complications can reach 31.8%. Patients should be informed about the risks of developing surgical complications and the potential for more than two surgeries to achieve treatment goals when planning multi-stage urethroplasty.

Keywords: urethral stricture; anterior urethra; multi-stage urethroplasty; treatment success; surgical complications; recurrence.

To cite this article:

Kogan MI, Glukhov VP, Ilyash AV, Mitusov VV, Vasiliev ON. Multi-stage surgery for anterior urethral strictures: assessment of immediate and long-term surgical outcomes. *Urology reports (St. Petersburg)*. 2022;12(4):277–286. DOI: <https://doi.org/10.17816/uroved115220>

Received: 07.12.2022

Accepted: 12.12.2022

Published: 29.12.2022

АКТУАЛЬНОСТЬ

Стриктуры передней уретры могут подлежать резекционным, аугментационным или заместительным техникам уретропластик, при этом реализуется стремление к одноэтапному хирургическому лечению [1–3]. Однако у ряда пациентов с наиболее сложными сужениями и облитерациями уретры одноэтапные техники имеют высокие риски неудачного исхода или вовсе не применимы [4, 5]. В исследовании A. Mehra и соавт. [6] показано, что каждый десятый пациент имеет хотя бы один осложняющий фактор, негативно влияющий на исход операции и исключающий выполнение одноэтапного подхода. Прежде всего это наличие выраженных изменений местных тканей, таких как: массивный спонгиозфиброз вследствие облитерирующего ксеротического баланита; рубцовое изменение окружающих тканей, как результат предшествующих неудачных операций, в том числе и по поводу гипоспадии в детстве; протяженные облитерации уретры; уретрокожные свищи; абсцесс и инфекция парауретральных тканей. В подобных случаях реконструктивные урологи выбирают многоэтапную хирургию [7–9].

Показатели эффективности многоэтапных уретропластик по различным данным варьируют от 20 до 100% [10–12]. Очень вероятно, что такой широкий диапазон данных обусловлен различиями в характеристиках пациентов, применяемых пластических материалах и техниках, а также критериях оценки эффективности. В данной статье мы представляем наш десятилетний опыт этапного хирургического лечения пациентов со стриктурами спонгиозной уретры.

Цель исследования — оценить непосредственные и долгосрочные хирургические результаты многоэтапных уретропластик при пенильных и бульбарных стриктурах уретры.

МАТЕРИАЛЫ И МЕТОДЫ

Дизайн исследования: одноцентровое ретроспективное обсервационное неконтролируемое исследование, включающее пациентов, оперированных в 2010–2019 гг. Исследование было одобрено локальным независимым этическим комитетом Ростовского государственного медицинского университета (протокол № 13/21 от 09 сентября 2021 г.). *Критерии включения:* 1) возраст пациентов ≥ 18 лет; 2) локализация стриктур в спонгиозном отделе уретры; 3) вид операции — многоэтапная уретропластика. *Критерии исключения:* 1) стриктуры проксимальной уретры (мембранозные, простатические); 2) стенозы уретровезикального анастомоза и шейки мочевого пузыря; 3) ранее нелеченные врожденные аномалии (гипоспадия и эписпадия); 4) любые другие операции на уретре, не соответствующие критерию включения. Первичная конечная точка исследования — изучение ранних хирургических осложнений, возникших на различных этапах лечения,

вторичная конечная точка исследования — выявление поздних хирургических осложнений, включая рецидивы стриктур, которые определялись как сужения уретры, развившиеся после заключительного этапа уретропластики, характеризующиеся снижением максимальной скорости потока мочи менее 10 мл/с при увеличении объема остаточной мочи более 50 мл, были подтверждены рентгенологическими и/или эндоскопическими методами оценки и требовали повторного вмешательства (бужирование, катетеризация, хирургия).

Периоперационная оценка пациентов. Перед операцией все пациенты были подвергнуты стандартному урологическому обследованию, включавшему подробный анализ жалоб и анамнеза заболевания, физикальный осмотр, лабораторные тесты крови и мочи, ультразвуковое исследование мочевой системы, урофлоуметрию. Протяженность, локализацию и степень сужения стриктуры оценивали с помощью уретроцистографии и/или уретроцистоскопии.

О развитии ранних хирургических осложнений судили по записям медицинских карт, о развитии поздних хирургических осложнений, включая рецидив заболевания — по данным обследований, производимых через 3, 6 и 12 мес. после операции в течение первого года мониторинга, далее ежегодно. В случаях необходимости пациенты обращались в клинику вне плановых визитов. Наблюдение включало мониторинг симптомов с помощью специализированных опросников, лабораторные тесты крови и мочи, физикальный осмотр, урофлоуметрию и при выявлении нарушений мочеиспускания — ретроградную уретрографию и уретроскопию для оценки причин обструктивной микции. Средний период наблюдения составил $63,6 \pm 33,11$ (9–131) мес., медиана — 5 лет 2 мес.

Хирургические техники. В исследовании применены этапные техники кожных и буккальных уретропластик. В случаях многофокусных поражений мочеиспускательного канала многоэтапная хирургия могла сочетать кожные и буккальные техники, а также дополнялась использованием влажной оболочки яичка или применением резекционных техник.

При хирургии с использованием кожных лоскутов на первом этапе выполняли марсупиализацию уретры, на втором — применяли либо продольный островковый вентральный лоскут на питающей *dartos fascia* (Orandi), либо технику Johanson. В некоторых случаях при бульбозных или бульбозно-пенильных стриктурах уретры на втором этапе использовали кожу мошонки по модифицированным методикам Orandi – Коган, Duplay или Denis Broun.

При хирургии с использованием трансплантата слизистой оболочки ротовой полости производили заместительную или аугментационную пластику через вентральный

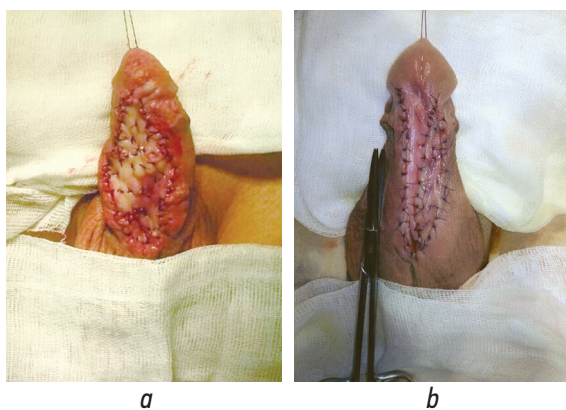


Рис. 1. Фиксация буккального графта при многоэтапной хирургии: *a* — заместительная техника; *b* — аугментационная техника

Fig. 1. Fixation of the buccal graft in multi-stage surgery: *a* — substitution technique; *b* — augmentation technique

сагиттальный уретротомический доступ (рис. 1). Варианты этапности и их сочетания (1 — марсупиализация уретры или иссечение измененной уретры, 2 — фиксация трансплантата, 3 — тубуляризация уретры) зависели от выраженности воспалительных изменений в уретре, состояния парауретральных тканей, наличия или отсутствия уретральной площадки, а также степени сужения и протяженности стриктуры.

Статистический анализ. Обработку данных проводили с использованием пакета прикладных программ SPSS Statistics v. 26.0. Рассчитаны описательные характеристики показателей, проведена проверка подчиненности показателей нормальному закону распределения. Для количественных показателей, имеющих нормальное распределение, вычислены средние арифметические, среднеквадратическое отклонение ($M \pm SD$) и диапазон

максимальных и минимальных значений (min–max), в остальных случаях — медианы и интерквартильный размах ($Me [Q_1; Q_3]$). Для качественных показателей оценены абсолютные (n) и относительные частоты (%). Функции безрецидивного течения болезни и расчет накопительной вероятности развития рецидива изучены с помощью анализа Kaplan – Mayer.

РЕЗУЛЬТАТЫ

В исследование включено 110 пациентов, которым в клинике урологии Ростовского государственного медицинского университета в 2010–2019 гг. были произведены этапные аугментационные или заместительные уретропластики по поводу стриктур передней уретры. Клиническая характеристика пациентов представлена в табл. 1.

Из 110 пациентов 73 (66,4 %) прошли все этапы планируемой хирургии по восстановлению мочеиспускательного канала, а 37 (33,6 %) окончили лечение на первом или промежуточных этапах. Основной причиной незавершенности уретропластики был отказ пациента от дальнейшего лечения ввиду удовлетворенности качеством мочеиспускания, достигнутом на этапе формирования временной уретростомы (83,8 %) либо ввиду высоких рисков осложнений и неудачного исхода последующей хирургии (10,8 %). Развитие жизнеугрожающих осложнений сопутствующих заболеваний стало причиной незавершенности уретропластик в 5,4 % случаев.

В структуре ранних хирургических осложнений преобладали уретро-кожные свищи, их формирование отмечено у 21 (19,1 %) пациента (21/27–77,8 %), при этом только в пяти (4,5 %) случаях потребовалось иссечение и ушивание свища — IIIb класс осложнений по Clavien – Dindo. К третьему классу осложнений по системе Clavien – Dindo

Таблица 1. Характеристики пациентов ($n = 110$)

Table 1. Patient characteristics ($n = 110$)

| Показатели | | Значения |
|---|---------------------|-----------------------|
| Возраст, лет, $M \pm SD$ (min–max) | | 44,15 ± 14,64 (18–84) |
| Протяженность стриктуры уретры, см, $Me [Q_1; Q_3]$ | | 6,5 [4,8; 9,1] |
| Длительность заболевания, лет, $Me [Q_1; Q_3]$ | | 5,5 [1; 12,5] |
| Предшествующая хирургия стриктуры уретры, n | | 62 (56,4 %) |
| Цистостома, n | | 36 (32,7 %) |
| Этиология стриктуры уретры, n | травматическая | 18 (16,4 %) |
| | воспалительная | 38 (34,5 %) |
| | ятрогенная | 39 (35,5 %) |
| | идиопатическая | 15 (13,6 %) |
| Локализация стриктуры уретры, n | пенильная | 51 (46,4 %) |
| | пенильно-бульбозная | 25 (22,7 %) |
| | бульбозная | 11 (10,0 %) |
| | многофокусная | 23 (20,9 %) |

Таблица 2. Оценка ранних хирургических осложнений при многоэтапной уретропластике по классификации Clavien – Dindo
Table 2. Early surgical complications in multi-stage urethroplasty according to Clavien–Dindo

| Осложнения | | Лечебные мероприятия | n |
|------------|----------------------|--|-----------|
| I | Поллакиурия | Сохранение цистостомы | 1 (0,9 %) |
| | Уретро-кожный свищ | Пролонгирование сроков дренирования мочевого пузыря | 9 (8,2 %) |
| II | Острый уретрит | Антибактериальная терапия. Пролонгирование сроков сохранения цистостомического дренажа | 1 (0,9 %) |
| | Раневая инфекция | Антибактериальная терапия | 2 (1,8 %) |
| | Уретро-кожный свищ | Антибактериальная терапия. Инстиляция уретры раствором антисептика. Пролонгирование сроков сохранения уретрального катетера | 7 (6,4 %) |
| IIIa | Гематома мошонки | Ревизия и дренирование мошонки | 1 (0,9 %) |
| IIIb | Уретро-кожный свищ | Иссечение и ушивание свища | 5 (4,5 %) |
| | Острая задержка мочи | Коррекция неомеатуса | 1 (0,9 %) |

также отнесен один (0,9 %) случай (1/27–3,7 %) образования осумкованной гематомы мошонки, потребовавшей ее ревизии с дренированием, и один (0,9 %) случай (1/27–3,7 %) развития острой задержки мочи после первого этапа уретропластики приведший к необходимости хирургической коррекции неомеатуса. Другие осложнения (поллакиурия, острый уретрит, инфекционно-воспалительные изменения послеоперационной раны) не требовали дополнительных мер по их устранению либо были купированы консервативно — I–II класс по Clavien – Dindo (табл. 2).

Большая часть (21/27–77,8 %) ранних хирургических осложнений выявлена среди пациентов с завершённой многоэтапной уретропластикой после тубуляризации уретры (17/27–63,0 %) или тубуляризации уретры с одномоментной фиксацией буккального трансплантата (4/27–14,8 %).

Долгосрочные результаты. При дальнейшем мониторинговании на различных этапах уретропластики у 33 (30,0 %) пациентов зафиксированы сужения мочеиспускательного канала, подлежащие повторным хирургическим вмешательствам. Помимо этого, у 5 (4,5 %) из них течение стриктурной болезни осложнилось частичным фиброзом буккального трансплантата, образованием уретро-кожных свищей, инфекционно-воспалительных инфильтратов парауретральных тканей, камней уретры, которые встречались как изолированно, так и в сочетании друг с другом. Все случаи поздних осложнений отнесены к IIIb классу по системе Clavien – Dindo, в общей сложности проведено 49 дополнительных операций по их устранению (рис. 2). Дополнительно изучено, что среди пациентов, подвергнутых только одному этапу

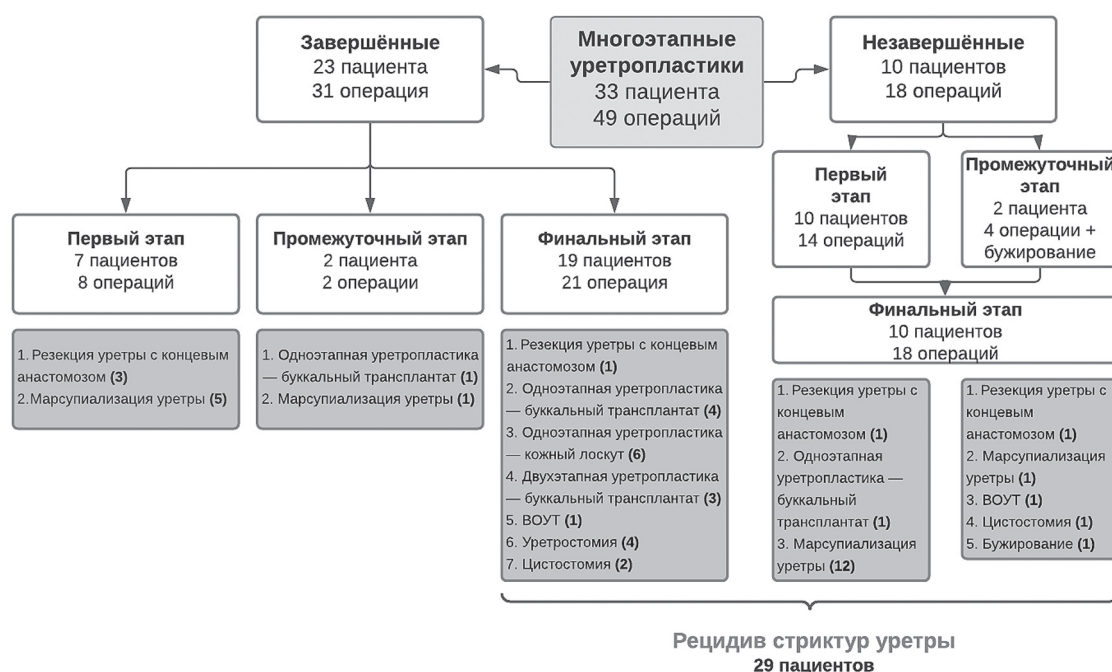


Рис. 2. Блок-схема соотношения развития сужений уретры с этапами уретропластик и виды хирургических вмешательств, направленных на их разрешение. ВОУТ — внутренняя оптическая уретротомия
Fig. 2. A flowchart showing the correlation of the urethral narrowing formation with urethroplasty stages and surgical interventions types aimed at their elimination

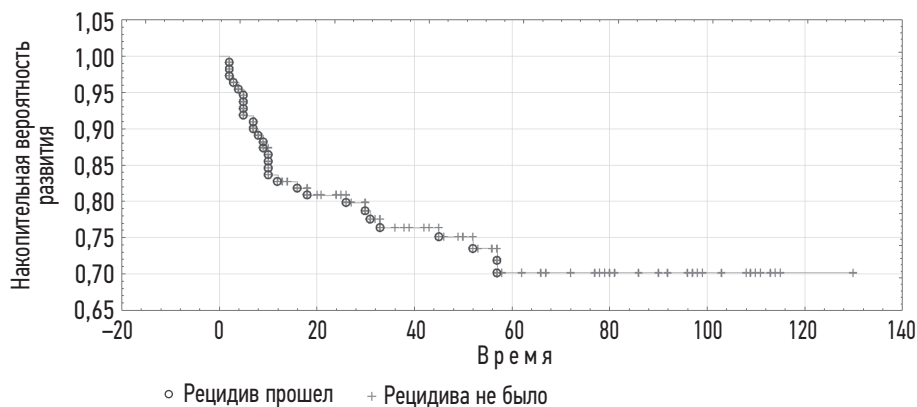


Рис. 3. Оценка сроков развития рецидивов уретры по кривой Каплана – Мейера для пациентов подвергнутых многоэтапной уретропластике

Fig. 3. Kaplan–Mayer multiplier score for patients undergoing multi-stage urethroplasty

Таблица 3. Хирургические результаты многоэтапной уретропластики при стриктурах спонгиозной уретры

Table 3. Surgical outcomes of multi-stage urethroplasty for spongy urethral strictures

| Показатели | Значения |
|-------------------------------|--------------|
| Осложнения, в том числе: | 48 (43,6 %) |
| • ранние | 27 (24,5 %) |
| • поздние | 33 (30,0 %) |
| Рецидивы | 29 (26,7 %) |
| Первичная эффективность | 74 (67,3 %) |
| Восстановление уретры | 67 (60,9 %) |
| Восстановление мочеиспускания | 106 (96,4 %) |

лечения, сужения мочеиспускательного канала диагностированы в 22,6 % случаев (7/31), двум — в 27,0 % (15/63), трем и более — у 56,3 % (9/16). При многоэтапных уретропластиках с использованием кожных лоскутов сужения уретры выявлены у 40,7 % пациентов (11/27), при использовании буккальных трансплантатов — у 28,1 % (16/57).

Сужения мочеиспускательного канала, развившиеся после заключительного этапа уретропластики, расценены как рецидив стриктур уретры, а сужения, возникшие после первого или промежуточных этапов хирургии, считали прогрессией стриктурной болезни, связанной с неадекватной интраоперационной оценкой зоны фиброза. Исходя из данного определения рецидив стриктур был диагностирован у 29 (26,7 %) пациентов. Наибольший риск рецидива заболевания наблюдался в течение первых месяцев наблюдения. Минимальная накопительная вероятность развития рецидива составляет 0,7 и остается постоянной после 60 мес. наблюдения (рис. 3).

Таким образом, развитие хирургических осложнений отмечено в целом у 48 (43,6 %) пациентов. При этом в 12 (10,9 %) случаях наблюдались как ранние, так и поздние осложнения, а хирургические вмешательства

по их разрешению потребовались в 35 (31,8 %) наблюдениях. Вместе с тем 4 (3,6 %) пациентам восстановить самостоятельное мочеиспускание не удалось. Первичный успех многоэтапных уретропластик, определяемый как отсутствие хирургических осложнений, требующих повторного хирургического вмешательства на уретре и/или перманентного бужирования, составил 67,3 % случаев успешного восстановления мочеиспускания при медиане наблюдения 62 мес. Основные показатели хирургической эффективности многоэтапной уретропластики при стриктурах спонгиозной уретры представлены в табл. 3.

ОБСУЖДЕНИЕ

Сегодня почти каждый случай многоэтапной уретральной хирургии основан на оригинальной методике Johanson, разработанной еще в 1950-х годах. Общий принцип этой методики заключается в том, что сначала пораженную уретру рассекают в продольном направлении, а затем созданные края уретры подшивают к коже полового члена или мошонки в зависимости от локализации стриктуры. Таким образом, суженная уретра остается открытой, а неомеатус перемещается проксимально в положении гипоспадии. Это считается первым этапом операции по Johanson. Второй этап операции по Johanson в основном состоит из ретубуляризации уретры вокруг уретрального катетера и выполняется не ранее чем через 3 мес. после первого этапа [13]. После В. Johanson ряд хирургов — R. Turner-Warwick (1968), J.M. Gil-Vernet (1966) и J.P. Blandy (1968) — усовершенствовали технику этапной уретропластики, но в основном всегда соблюдается одна и та же идея [14–16].

У ряда пациентов уретральная пластинка может иметь плохое качество даже через несколько месяцев после марсупиализации. В этих случаях возникает необходимость рассечь фиброзную или ишемическую пластину дорсально и увеличить уретру свободным трансплантатом, размещенным на поверхности кавернозных тел [17–20].

Оригинальная техника А. Враска (1995) включает иссечение рубцовой ткани уретры и фиксацию трансплантата на первом этапе лечения [19], модифицированные техники предполагают использование трансплантата на втором этапе хирургии с одномоментной тубуляризацией уретры [8, 21]. Сторонники модифицированных техник считают, что применение слизистой оболочки полости рта в качестве дорсальных «накладок» на втором этапе лечения позволит избежать рисков контрактуры и ретракции трансплантата, которые достаточно часто наблюдаются при его использовании на первом этапе, объясняя это физиологическими особенностями слизистой оболочки, требующими наличия влажной среды, что не может быть обеспечено при фиксации трансплантата без его синхронного закрытия внутри уретрального канала [8].

Хотя классически такую хирургию называют «двухэтапной» уретропластикой, она может включать и большее количество этапов, поскольку ее основные технические приемы (1 — марсупиализация уретры, 2 — иссечение измененной уретры, 3 — фиксация трансплантата, 4 — тубуляризация уретры), в зависимости от клинических особенностей случаев, могут производиться в различные промежутки времени и теоретически занимать более двух этапов. Кроме того, показатели ревизий, необходимых для устранения осложнений, возникающих на различных этапах, указывают на то, что двухэтапная уретропластика может стать многоэтапной. К примеру, в сериях наблюдений частота ревизий из-за сморщивания трансплантата или каких-либо других причин достигает 50 % [22–24]. Учитывая эти обстоятельства, рекомендуется использовать термин «этапная уретропластика» или «многоэтапная уретропластика» [22, 25]. Использование данной терминологии также будет способствовать формированию более реалистичных ожиданий у пациентов в отношении длительности лечения. Вместе с тем стоит учитывать, что фактически только половина, а по некоторым данным, всего лишь треть, респондентов подвергаются второму этапу хирургии [26].

ЗАКЛЮЧЕНИЕ

Многоэтапная хирургия стриктур передней уретры сопряжена с относительно высокими рисками хирургических осложнений на каждом из этапов лечения — частота ранних хирургических осложнений составляет 24,5 %, поздних — 30,0 %, включая рецидивы стриктур, диагностируемые в 26,7 % случаев. Первичная эффективность многоэтапной уретральной хирургии при медиане наблюдения 62 мес. составляет 67,3 %.

Все этапы лечения завершают только 66,4 % пациентов, при этом восстановить самостоятельное мочеиспускание удается в 96,4 % случаев, а целостность мочеиспускательного канала — в 60,9 %. При планировании многоэтапной уретропластики следует информировать

пациентов о рисках развития хирургических осложнений и высокой вероятности проведения дополнительных этапов хирургии, направленных на коррекцию возможных осложнений.

ДОПОЛНИТЕЛЬНАЯ ИНФОРМАЦИЯ

Вклад авторов. Все авторы внесли существенный вклад в разработку концепции, проведение исследования и подготовку статьи, прочли и одобрили финальную версию перед публикацией. Вклад каждого автора: М.И. Коган — концепция исследования, разработка дизайна исследования, научное руководство, критический обзор, научное редактирование; В.П. Глухов — разработка дизайна исследования, анализ и интерпретация полученных данных, написание текста, хирургическое лечение, диагностические исследования; А.В. Ильяш — сбор и обработка материалов, обзор литературы, написание текста; В.В. Митусов — анализ полученных данных, критический обзор, хирургическое лечение, диагностические исследования; О.Н. Васильев — критический обзор, хирургическое лечение, диагностические исследования.

Конфликт интересов. Авторы декларируют отсутствие явных и потенциальных конфликтов интересов, связанных с публикацией настоящей статьи.

Источник финансирования. Авторы заявляют об отсутствии внешнего финансирования при проведении исследования.

Этическое утверждение. Участники исследования были проинформированы о целях и методологии исследования и добровольно предоставили письменное согласие на свое участие.

ADDITIONAL INFORMATION

Author contribution. Thereby, all authors made a substantial contribution to the conception of the study, acquisition, analysis, interpretation of data for the work, drafting and revising the article, final approval of the version to be published and agree to be accountable for all aspects of the study. Contribution of each author: M.I. Kogan — research concept, research design development, scientific guidance, critical review, scientific editing; V.P. Glukhov — research design development, analysis and interpretation of the data obtained, text writing, surgical treatment, diagnostic studies; A.V. Ilyash — collection and processing of materials, literature review, writing text; V.V. Mitusov — analysis of the data obtained, critical review, surgical treatment, diagnostic studies; O.N. Vasiliev — critical review, surgical treatment, diagnostic studies.

Competing interests. The authors declare that they have no competing interests.

Funding source. This study was not supported by any external sources of funding.

Ethics approval. The study participants were informed about the objectives and methodology of the study and voluntarily provided written consent for their participation.

СПИСОК ЛИТЕРАТУРЫ

1. Гончаров Н.А., Кузнецов А.А., Морозов Е.А., Киселева А.А. Результаты хирургического лечения непротяженных стриктур бульбозного отдела уретры // Вестник урологии. 2021. Т. 9, № 1. С. 32–38. DOI: 10.21886/2308-6424-2021-9-1-32-38
2. Катибов М.И., Алибеков М.М., Магомедов З.М., и др. Одноэтапная буккальная двухлоскутная уретропластика по технике Kulkarni при протяженных стриктурах передней уретры // Вестник урологии. 2020. Т. 8, № 4. С. 44–52. DOI: 10.21886/2308-6424-2020-8-4-44-52
3. Строчкий А.В., Образков К.О., Рагузин А.А. Протяженные стриктуры уретры — опыт заместительных уретропластик // Репродуктивное здоровье. Восточная Европа. 2019. Т. 9, № 5. С. 628–636.
4. Furr J.R., Wisenbaugh E.S., Gelman J. Long-term outcomes for 2-stage urethroplasty: an analysis of risk factors for urethral stricture recurrence // World J Urol. 2021. Vol. 39, No. 10. P. 3903–3911. DOI: 10.1007/s00345-021-03676-8
5. Коган М.И., Глухов В.П., Ильяш А.В., и др. Сложные стриктуры спонгиозной уретры с многоэтапным лечением: прогнозирование риска рецидива // Экспериментальная и клиническая урология. 2022. Т. 15, № 1. С. 136–141. DOI: 10.29188/2222-8543-2022-15-1-136-141
6. Mehra A., Djaladat H., Salem S., et al. Outcome of buccal mucosal graft urethroplasty for long and repeated stricture repair // Urology. 2007. Vol. 69, No. 1. P. 17–21; discussion 21. DOI: 10.1016/j.urology.2006.09.069
7. Котов С.В. Результаты многоэтапной (заместительной) уретропластики // Экспериментальная и клиническая урология. 2015. Т. 8, № 4. С. 60–66.
8. Joshi P.M., Barbagli G., Batra V., et al. A novel composite two-stage urethroplasty for complex penile strictures: A multicenter experience // Indian J Urol. 2017. Vol. 33, No. 2. P. 155–158. DOI: 10.4103/0970-1591.203426
9. Глухов В.П., Ильяш А.В., Митусов В.В., и др. Клинические особенности стриктур спонгиозного сегмента уретры, подлежащих многоэтапной уретропластике или постоянной уретростомии // Экспериментальная и клиническая урология. 2021. Т. 14, № 3. С. 156–163. DOI: 10.29188/2222-8543-2021-14-3-156-163
10. Коган М.И., Глухов В.П., Митусов В.В., и др. Сравнительный анализ одно- и двухэтапной аугментационной дорсальной inlay-пластики буккальным графтом протяженных стриктур спонгиозной уретры // Урология. 2018. № 1. С. 84–90. DOI: 10.18565/urology.2018.1.84-90
11. Selim M., Salem S., Elsharif E., et al. Outcome of staged buccal mucosal graft for repair of long segment anterior urethral stricture // BMC Urol. 2019. Vol. 19, No. 1. ID38. DOI: 10.1186/s12894-019-0466-4
12. Jasionowska S., Brunckhorst O., Rees R.W., et al. Redo-urethroplasty for the management of recurrent urethral strictures in males: a systematic review // World J Urol. 2019. Vol. 37, No. 9. P. 1801–1815. DOI: 10.1007/s00345-019-02709-7
13. Johanson B. Die Rekonstruktion der männlichen Urethra bei Strikturen // Z Urol. 1953. Vol. 46, No. 6. P. 361–375.
14. Turner-Warwick R. The repair of urethral strictures in the region of the membranous urethra // J Urol. 1968. Vol. 100, No. 3. P. 303–314. DOI: 10.1016/s0022-5347(17)62525-4
15. Gil-Vernet J.M. Un traitement des sténoses traumatiques et inflammatoires de l'urètre postérieur. Nouvelle méthode d'urétroplastie // J Urol Nephrol (Paris). 1966. Vol. 72, No. 1. P. 97–108.
16. Blandy J.P., Singh M., Tresidder G.C. Urethroplasty by scrotal flap for long urethral strictures // Br J Urol. 1968. Vol. 40, No. 3. P. 261–267. DOI: 10.1111/j.1464-410x.1968.tb09886.x
17. Schreiter F. Mesh-graft urethroplasty: our experience with a new procedure // Eur Urol. 1984. Vol. 10, No. 5. P. 338–344. DOI: 10.1159/000463824
18. Carr L.K., MacDiarmid S.A., Webster G.D. Treatment of complex anterior urethral stricture disease with mesh graft urethroplasty // J Urol. 1997. Vol. 157, No. 1. P. 104–108. DOI: 10.1016/S0022-5347(01)65298-4
19. Bracka A. A versatile two-stage hypospadias repair // Br J Plast Surg. 1995. Vol. 48, No. 6. P. 345–352. DOI: 10.1016/s0007-1226(95)90023-3
20. Palminteri E., Lazzeri M., Guazzoni G., et al. New 2-stage buccal mucosal graft urethroplasty // J Urol. 2002. Vol. 167, No. 1. P. 130–132. DOI: 10.1016/S0022-5347(05)65397-9
21. Kulkarni S.B., Joglekar O.V., Alkandari M., Joshi P.M. Algorithm for the management of anterior urethral strictures // Turk J Urol. 2018. Vol. 44, No. 3. P. 195–197. DOI: 10.5152/tud.2018.76429
22. Andrich D.E., Greenwell T.J., Mundy A.R. The problems of penile urethroplasty with particular reference to 2-stage reconstructions // J Urol. 2003. Vol. 170, No. 1. P. 87–89. DOI: 10.1097/01.ju.0000069721.20193.fd
23. Barbagli G., De Angelis M., Palminteri E., Lazzeri M. Failed hypospadias repair presenting in adults // Eur Urol. 2006. Vol. 49, No. 5. P. 887–894; discussion 895. DOI: 10.1016/j.eururo.2006.01.027
24. Kozinn S.I., Harty N.J., Zinman L., Buckley J.C. Management of complex anterior urethral strictures with multistage buccal mucosa graft reconstruction // Urology. 2013. Vol. 82, No. 3. P. 718–722. DOI: 10.1016/j.urology.2013.03.081
25. Mori R.L., Angermeier K.W. Staged urethroplasty in the management of complex anterior urethral stricture disease // Transl Androl Urol. 2015. Vol. 4, No. 1. P. 29–34. DOI: 10.3978/j.issn.2223-4683.2015.01.10
26. Глухов В.П., Ильяш А.В., Митусов В.В. и др. Роль перинеальной уретростомии в лечении пациентов со стриктурами спонгиозной уретры // Вестник урологии. 2022. Т. 10, № 2. С. 87–98. DOI: 10.21886/2308-6424-2022-10-2-87-98

REFERENCES

1. Goncharov NA, Kuznetsov AA, Morozov EA, Kiseleva AA. Results of surgical treatment on short-length bulbous urethral strictures. *Urology Herald*. 2021;9(1):32–38. (In Russ.) DOI: 10.21886/2308-6424-2021-9-1-32-38
2. Katibov MI, Alibekov MM, Magomedov ZM, et al. One-stage buccal two-flap urethroplasty using the Kulkarni technique for extended anterior urethral strictures. *Urology Herald*. 2020;8(4):44–52. (In Russ.) DOI: 10.21886/2308-6424-2020-8-4-44-52
3. Strotsky AK, Obrazkov KO, Raguzin AA. Extended urethral strictures — the experience of urethroplasty replacement. *Reproductive health. Eastern Europe*. 2019;9(5):628–636. (In Russ.)

4. Furr JR, Wisenbaugh ES, Gelman J. Long-term outcomes for 2-stage urethroplasty: an analysis of risk factors for urethral stricture recurrence. *World J Urol.* 2021;39(10):3903–3911. DOI: 10.1007/s00345-021-03676-8
5. Kogan MI, Glukhov VP, Ilyash AV, et al. Complex spongy urethral strictures with multi-stage treatment: predicting the recurrence risk. *Experimental and clinical urology.* 2022;15(1):136–141. (In Russ.) DOI: 10.29188/2222-8543-2022-15-1-136-141
6. Mehra S, Djaladat H, Salem S, et al. Outcome of buccal mucosal graft urethroplasty for long and repeated stricture repair. *Urology.* 2007;69(1):17–21. DOI: 10.1016/j.urology.2006.09.069
7. Kotov SV. Outcomes of multistage (substitutions) urethroplasty. *Experimental and clinical urology.* 2015;8(4):60–66. (In Russ.)
8. Joshi PM, Barbagli G, Batra V, et al. A novel composite two-stage urethroplasty for complex penile strictures: A multicenter experience. *Indian J Urol.* 2017;33(2):155–158. DOI: 10.4103/0970-1591.203426
9. Glukhov VP, Ilyash AV, Mitusov VV, et al. Clinical features of spongy urethral strictures requiring multi-stage urethroplasty or permanent urethrostomy. *Experimental and clinical urology.* 2021;14(3):156–163. (In Russ.) DOI: 10.29188/2222-8543-2021-14-3-156-163
10. Kogan MI, Glukhov VP, Mitusov VV, et al. Comparative analysis of one- and two-stage augmentation urethroplasty with dorsal INLAY buccal graft for extended strictures of spongy urethra. *Urologia.* 2018;(1):84–90. (In Russ.) DOI: 10.18565/urology.2018.1.84-90
11. Selim M, Salem S, Elsherif E, et al. Outcome of staged buccal mucosal graft for repair of long segment anterior urethral stricture. *BMC Urol.* 2019;19(1):38. DOI: 10.1186/s12894-019-0466-4
12. Jasionowska S, Brunckhorst O, Rees RW, et al. Redo-urethroplasty for the management of recurrent urethral strictures in males: a systematic review. *World J Urol.* 2019;37(9):1801–1815. DOI: 10.1007/s00345-019-02709-7
13. Johanson B. The reconstruction in stenosis of the male urethra. *Z Urol.* 1953;46(6):361–375.
14. Turner-Warwick R. The repair of urethral strictures in the region of the membranous urethra. *J Urol.* 1968;100(3):303–314. DOI: 10.1016/s0022-5347(17)62525-4
15. Gil-Vernet JM. A treatment of traumatic and inflammatory stenoses of the posterior urethra. New method of urethroplasty. *J Urol Nephrol (Paris).* 1966;72(1):97–108. (In French).
16. Blandy JP, Singh M, Tresidder GC. Urethroplasty by scrotal flap for long urethral strictures. *Br J Urol.* 1968;40(3):261–267. DOI: 10.1111/j.1464-410x.1968.tb09886.x
17. Schreiter F. Mesh-graft urethroplasty: our experience with a new procedure. *Eur Urol.* 1984;10(5):338–344. DOI: 10.1159/000463824
18. Carr LK, MacDiarmid SA, Webster GD. Treatment of complex anterior urethral stricture disease with mesh graft urethroplasty. *J Urol.* 1997;157(1):104–108. DOI: 10.1016/S0022-5347(01)65298-4
19. Bracka A. A versatile two-stage hypospadias repair. *Br J Plast Surg.* 1995;48(6):345–352. DOI: 10.1016/s0007-1226(95)90023-3
20. Palminteri E, Lazzeri M, Guazzoni G, et al. New 2-stage buccal mucosal graft urethroplasty. *J Urol.* 2002;167(1):130–132. DOI: 10.1016/S0022-5347(05)65397-9
21. Kulkarni SB, Joglekar OV, Alkandari M, Joshi PM. Algorithm for the management of anterior urethral strictures. *Turk J Urol.* 2018;44(3):195–197. DOI: 10.5152/tud.2018.76429
22. Andrich DE, Greenwell TJ, Mundy AR. The problems of penile urethroplasty with particular reference to 2-stage reconstructions. *J Urol.* 2003;170(1):87–89. DOI: 10.1097/01.ju.0000069721.20193.fd
23. Barbagli G, De Angelis M, Palminteri E, Lazzeri M. Failed hypospadias repair presenting in adults. *Eur Urol.* 2006;49(5):887–894. DOI: 10.1016/j.eururo.2006.01.027
24. Kozinn SI, Harty NJ, Zinman L, Buckley JC. Management of complex anterior urethral strictures with multistage buccal mucosa graft reconstruction. *Urology.* 2013;82(3):718–722. DOI: 10.1016/j.urology.2013.03.081
25. Mori RL, Angermeier KW. Staged urethroplasty in the management of complex anterior urethral stricture disease. *Transl Androl Urol.* 2015;4(1):29–34. DOI: 10.3978/j.issn.2223-4683.2015.01.10
26. Glukhov VP, Ilyash AV, Mitusov VV, et al. Treatment of patients with anterior urethral strictures: the role of perineal urethrostomy. *Urology Herald.* 2022;10(2):87–98. (In Russ.) DOI: 10.21886/2308-6424-2022-10-2-87-98

ОБ АВТОРАХ

Михаил Иосифович Коган, д-р мед. наук, профессор, заслуженный деятель науки РФ, заведующий кафедрой урологии и репродуктивного здоровья человека (с курсом детской урологии-андрологии);
ORCID: <https://orcid.org/0000-0002-1710-0169>;
eLibrary SPIN: 6300-3241; Scopus: 7102617447;
e-mail: dept_kogan@mail.ru

***Владимир Павлович Глухов**, канд. мед. наук, доцент кафедры урологии и репродуктивного здоровья человека (с курсом детской урологии-андрологии);
адрес: Россия, 344022, Ростов-на-Дону, Нахичеванский пер., д. 29;
ORCID: <https://orcid.org/0000-0002-8486-9357>;
eLibrary SPIN: 5702-6243; Scopus: 7005476242;
e-mail: docc.gvp@yandex.ru

AUTHORS' INFO

Mikhail I. Kogan, Dr. Sci. (Med.), Professor, Honored Scientist of the Russian Federation, Head of the Department of Urology and Human Reproductive Health (with Pediatric Urology and Andrology Course);
ORCID: <https://orcid.org/0000-0002-1710-0169>;
eLibrarySPIN: 6300-3241; Scopus: 7102617447;
e-mail: dept_kogan@mail.ru

***Vladimir P. Glukhov**, Cand. Sci. (Med.), Associate Professor of the Department of Urology and Human Reproductive Health (with the Pediatric Urology and Andrology Course); address: 29, Nakhichevansky Lane, Rostov-on-Don, 344022, Russia;
ORCID <https://orcid.org/0000-0002-8486-9357>;
eLibrarySPIN: 5702-6243; SCOPUS: 7005476242;
e-mail: docc.gvp@yandex.ru

* Автор, ответственный за переписку / Corresponding author

ОБ АВТОРАХ

Анна Владимировна Ильяш, канд. мед. наук, ассистент кафедры урологии и репродуктивного здоровья человека (с курсом детской урологии-андрологии);
ORCID: <https://orcid.org/0000-0001-8433-8567>;
eLibrary SPIN: 2327-3900; Scopus: 57202621468;
e-mail: annailyash@yandex.ru

Валерий Викторович Митусов, д-р мед. наук, профессор кафедры урологии и репродуктивного здоровья человека (с курсом детской урологии-андрологии);
ORCID: <https://orcid.org/0000-0001-7706-8925>;
eLibrary SPIN: 6666-2648; Scopus: 6505987316;
e-mail: mvv55@list.ru

Олег Николаевич Васильев, д-р мед. наук, доцент кафедры урологии и репродуктивного здоровья человека (с курсом детской урологии-андрологии), заведующий урологическим отделением клиники;
ORCID: <https://orcid.org/0000-0001-5642-4521>;
eLibrary SPIN: 8565-4276; Scopus: 57192809448;
e-mail: vasilyev_on@mail.ru

AUTHORS' INFO

Anna V. Ilyash, Cand. Sci. (Med.),
Assistant of the Department of Urology and Human Reproductive Health (with the Pediatric Urology and Andrology Course);
ORCID: <https://orcid.org/0000-0001-8433-8567>;
eLibrary SPIN: 2327-3900; Scopus: 57202621468;
e-mail: annailyash@yandex.ru

Valeriy V. Mitusov, Dr. Sci. (Med.),
Professor of the Department of Urology and Human Reproductive Health (with the Pediatric Urology and Andrology Course);
ORCID: <https://orcid.org/0000-0001-7706-8925>;
eLibrary SPIN: 6666-2648; Scopus: 6505987316;
e-mail: mvv55@list.ru

Oleg N. Vasilyev, Dr. Sci. (Med.),
Associate Professor of the Department of Urology and Human Reproductive Health (with the Pediatric Urology and Andrology Course), Head of the Urological Division of the Clinic;
ORCID: <https://orcid.org/0000-0001-5642-4521>;
eLibrary SPIN: 8565-4276; Scopus: 57192809448;
e-mail: vasilyev_on@mail.ru