

СОСТОЯНИЕ КОПУЛЯТИВНОЙ ФУНКЦИИ У БОЛЬНЫХ ПОСЛЕ ГОЛЬМИЕВОЙ ЛАЗЕРНОЙ ЭНУКЛЕАЦИИ ДОБРОКАЧЕСТВЕННОЙ ГИПЕРПЛАЗИИ ПРЕДСТАТЕЛЬНОЙ ЖЕЛЕЗЫ

© С.В. Попов^{1,2,3}, И.Н. Орлов^{1,3}, Е.А. Гринь¹, Д.А. Демидов¹, А.М. Гулько¹, И.В. Сушина¹, С.М. Малевич¹, П.В. Вязовцев¹

¹ СПбГБУЗ «Клиническая больница святителя Луки», Санкт-Петербург;

² ФГБВОУ ВО «Военно-медицинская академия им. С.М.Кирова» Минобороны России, Санкт-Петербург;

³ ФГБОУ ВО «Северо-Западный государственный медицинский университет им. И.И. Мечникова» Минздрава России, Санкт-Петербург

Для цитирования: Попов С.В., Орлов И.Н., Гринь Е.А., и др. Состояние копулятивной функции у больных после гольмиевой лазерной энуклеации доброкачественной гиперплазии предстательной железы // Урологические ведомости. – 2019. – Т. 9. – № 2. – С. 17–22. <https://doi.org/10.17816/uroved9217-22>

Поступила: 04.04.2019

Одобрена: 15.05.2019

Принята к печати: 18.06.2019

Исследование посвящено оценке влияния гольмиевой лазерной энуклеации доброкачественной гиперплазии предстательной железы (HoLEP) на копулятивную функцию. Копулятивную функцию оценивали у 79 больных на основании опросников МИЭФ, AMS, шкалы МКФ, также исследовали бульбокавернозный рефлекс, определяли содержание общего и свободного тестостерона и глобулина, связывающего половые гормоны. Пациентов обследовали до операции, спустя 3 и 6 мес. после нее. Выявлено уменьшение частоты эректильной дисфункции через 3 и 6 мес. после операции. Частота ретроградной эякуляции была выше по сравнению с дооперационным значением через 3 и 6 мес. после операции. Отмечено улучшение рефлекторного и гормонального статуса у оперированных пациентов. Таким образом, HoLEP оказывает двойственное влияние на состояние копулятивной функции у больных доброкачественной гиперплазией предстательной железы, что выражается в улучшении эректильной функции и повышении частоты ретроградной эякуляции.

Ключевые слова: доброкачественная гиперплазия предстательной железы; гольмиевая лазерная энуклеация; HoLEP; копулятивная дисфункция.

STATE OF COPULATIVE FUNCTION IN PATIENTS AFTER THE HOLMIUM LASER ENUCLEATION OF BENIGN PROSTATIC HYPERPLASIA

© S.V. Popov^{1,2,3}, I.N. Orlov^{1,3}, E.A. Grin¹, D.A. Demidov¹, A.M. Gulko¹, I.V. Sushina¹, S.M. Malevich¹, P.V. Vyazovtsev¹

¹ Clinical Hospital of St. Luke, Saint Petersburg, Russia;

² S.M. Kirov Military Medical Academy, Saint Petersburg, Russia;

³ North-Western State Medical University named after I.I. Mechnikov, Saint Petersburg, Russia

For citation: Popov SV, Orlov IN, Grin E.A., et al. State of copulative function in patients after the holmium laser enucleation of benign prostatic hyperplasia. *Urologicheskie vedomosti*. 2019;9(2):17-22. <https://doi.org/10.17816/uroved9217-22>

Received: 04.04.2019

Revised: 15.05.2019

Accepted: 18.06.2019

The effect of holmium laser enucleation of BPH (HoLEP) on the copulative function of 79 patients was evaluated. The copulative function was assessed by means of the IIEF, AMS scores, ICF scale questionnaires. The bulbocavernous reflex, total and free testosterone and sex hormone-binding globulin were also examined. Patients were examined before surgery, 3 and 6 months later. A decrease in the frequency of erectile dysfunction after 3 and 6 months after surgery was revealed. The frequency of retrograde ejaculation was higher compared with the preoperative value after 3 and 6 months after surgery. An improvement in the reflex and hormonal status of the operated patients was noted. Thus, HoLEP has a dual effect on the state of copulative function in patients with BPH, which results in improved erectile function and increased frequency of retrograde ejaculation.

Keywords: benign prostatic hyperplasia; holmium laser enucleation; HoLEP; copulative dysfunction.

ВВЕДЕНИЕ

Копулятивная функция (КФ) включает в себя специфические сексуальные проявления (эрекция, эякуляция, оргазм, либидо) и сопровождающие их феномены [1]. Общеизвестными факторами риска возникновения доброкачественной гиперплазии предстательной железы (ДГПЖ) являются возраст и наследственность [2]. Несмотря на то что ДГПЖ встречается у мужчин старшего возраста, вопросы сохранения и улучшения КФ весьма значимы [3]. У больных, оперированных по поводу ДГПЖ, частота эректильной дисфункции составляет от 20,8 до 42,1 %. При этом в большинстве случаев оценка КФ основывалась только на анамнестических данных без использования стандартизированных анкет или измерения ночной туменесценции пениса [4–6].

Достижения научно-технического прогресса в значительной степени изменили традиционный подход к лечению ДГПЖ [7]. За последние годы в клиническую практику внедрен ряд новых эндоскопических методов лечения данного заболевания [8, 9]. Широкое распространение получили высокотехнологичное хирургическое вмешательство с использованием энергии гольмиевого лазера — гольмиевая лазерная энуклеация предстательной железы (HoLEP). Лазерную энергию в хирургии ДГПЖ начали применять со времени появления гольмиевого (Ho:YAG) лазера. Он стал доступен для коммерческого использования в 1994 г. и изначально применялся для цистолитотрипсии. Чуть позже P.J. Gillling et al. (2008) впервые провели энуклеацию всех долей гиперплазированной простаты с дальнейшим их фрагментированием (морцелляцией) в полости мочевого пузыря [10]. Опубликовано множество исследований, доказывающих эффективность и высокий профиль безопасности гольмиевого лазера при хирургическом лечении ДГПЖ [11–17]. Постоянное внедрение в клиническую практику новой аппаратуры и инструментария обуславливает необходимость изучения возможных побочных эффектов их применения. Одним из них является нарушение КФ в виде расстройства эрекции, ретроградной эякуляции и уменьшения количества спермы [1, 18–20]. У мужчин старшего возраста качество жизни определяют четыре фактора, не связанные с онкопатологией: состояние сердечно-сосудистой системы, эректильная функция, наличие или отсутствие депрессии и симптомов, вызванных ДГПЖ [21, 22]. В связи с повышением требований к качеству жизни и признанием удовлетворительной сексуальной ак-

тивности одним из наиболее важных критериев его оценки проблема лечения копулятивных расстройств в настоящее время практически не имеет возрастных ограничений. Поскольку многие мужчины пожилого возраста, составляющие большинство среди больных, подвергающихся трансуретральным эндоскопическим вмешательствам по поводу ДГПЖ, в том числе и HoLEP, вкладывают в понятие улучшения качества жизни не только улучшение качества мочеиспускания, но и качества сексуальной жизни, послеоперационному состоянию КФ необходимо уделять самое пристальное внимание [19].

Целью исследования стало изучение влияния гольмиевой лазерной энуклеации ДГПЖ на копулятивную функцию больных.

МАТЕРИАЛЫ И МЕТОДЫ

Исследование проведено в период с сентября 2016 по март 2017 г. на базе урологического отделения СПбГБУЗ «Клиническая больница святителя Луки» — Городского центра эндоскопической урологии и новых технологий (Санкт-Петербург). В исследование включали пациентов с установленным диагнозом ДГПЖ, соответствующих следующим критериям отбора: 1) неэффективность консервативной терапии; 2) противопоказания к открытым оперативным вмешательствам; 3) отсутствие в анамнезе оперативных вмешательств на предстательной железе.

Критериями невключения являлись: 1) острые гнойно-воспалительные заболевания органов мочевой и половой системы; 2) общее состояние больного, не позволяющее выполнить даже минимальный объем оперативного вмешательства (генерализация онкологического процесса, декомпенсированная сердечно-сосудистая или дыхательная недостаточность, терминальная стадия хронической болезни почек и др.); 3) незаинтересованность пациента в продолжении сексуальной активности в послеоперационном периоде; 4) наличие стриктур и аномалий развития уретры, не позволяющих осуществить доступ эндоскопического инструмента к зоне операции; 5) невозможность для пациента находиться в необходимом положении для проведения трансуретральных вмешательств (артроз, анкилоз тазобедренного сустава).

Под наблюдением находились 79 больных ДГПЖ (средний возраст — 65 ± 12 года), которым была выполнена HoLEP. Давность заболевания составляла 3 ± 2 года. Средний объем предстательной железы — $100,5 \pm 55$ см³. У 39 (49,3 %) больных выявлены значимые сопутствующие заболевания:

артериальная гипертензия, ишемическая болезнь сердца, хроническая обструктивная болезнь легких, дегенеративно-дистрофические заболевания позвоночника. При этом 46 (58,2 %) пациентов получали соответствующую базовую терапию, в том числе лекарственными препаратами, которые сами по себе негативно влияют на основные компоненты КФ (бета-адреноблокаторы, диуретики и др.). Все пациенты в обязательном порядке в доступной форме были информированы о целях и задачах исследования и давали информированное согласие на участие в нем.

Методика выполнения HoLEP заключалась в следующем. В уретру и мочевого пузыря вводили цистоскоп 26 Fr. В качестве ирригационной среды использовали стерильный изотонический раствор натрия хлорида. Энуклеацию выполняли на многофункциональном гольмиевом лазере Lumenis с использованием лазерного волокна 550 микрон, длиной 3 м. Для морцелляции энуклеированной ткани применяли механический морцеллятор Versa Cut (Lumenis) [23]. Основные компоненты КФ оценивали путем анкетирования с использованием специальных опросников: международного индекса эректильной функции (МИЭФ); 2) шкалы оценки мужской копулятивной функции (МКФ) [24], опросника возрастных симптомов мужчин AMS (Aging Males Symptoms) [25]. Проводили также физикальное исследование с одновременным определением степени выраженности бульбокавернозного рефлекса (БКР) (сокращение луковично-губчатой мышцы и наружного сфинктера заднего прохода в ответ на сдавление головки полового члена). Кроме того, определяли уровень общего и свободного тестостерона и глобулина, связывающего половые гормоны (ГСПГ). Пациентов по описанным методикам обследовали до операции, а также через 3 и 6 мес. после нее.

Статистическую обработку полученных данных проводили с использованием электронных таблиц

программы Microsoft Excel 2010 и Statistica 6.0. Оценку достоверности различий между показателями осуществляли при помощи критерия Манна – Уитни. Различия признавали значимыми при $p < 0,05$.

РЕЗУЛЬТАТЫ

У всех 79 больных ДГПЖ до оперативного вмешательства присутствовали клинические проявления копулятивной дисфункции. Состояние КФ оценивали на основании анализа результатов анкетирования по опросникам МИЭФ, МКФ и AMS. У 38 (48,1 %) больных выявлено снижение либидо, у 54 (69,0 %) — эректильная дисфункция, у 38 (48,1 %) — гипогонадизм, у 29 (36,7 %) — ретроградная эякуляция (табл. 1). Через 3 мес. после операции отмечено увеличение числа больных, указавших на снижение либидо (с 48,1 до 53,2 %) и наличие ретроградной эякуляции (с 36,7 до 43 %). В то же время уменьшилось количество больных с эректильной дисфункцией (с 68,4 до 62 %) и гипогонадизмом (с 48,1 до 41,8 %). При обследовании через 6 мес. после операции на снижение либидо указывали 49,4 % больных, практически столько же (48,1 %), сколько и до операции. Число пациентов с гипогонадизмом через 6 мес. после операции оказалось таким же, как и до оперативного вмешательства. При этом число пациентов с эректильной дисфункцией через 6 мес. после операции еще более уменьшилось по сравнению с периодом 3 мес. после операции. Различия в изменении числа пациентов с эректильной дисфункцией в этот период было статистически значимо меньшим, чем до операции. В отношении ретроградной эякуляции отмечена противоположная тенденция — число таких больных еще более увеличилось по сравнению с показателем трехмесячной давности.

До операции БКР был выявлен у 24 (30,4 %) больных. После операции частота выявления БКР увеличилась: через 3 мес. БКР выявляли уже у 28 (35,4 %), а через 6 мес. — у 32 (40,5 %) пациентов.

Таблица 1

Копулятивная функция у пациентов с доброкачественной гиперплазией предстательной железы до и после гольмиевой лазерной энуклеации предстательной железы ($n = 79$)

Table 1

Copulative function in patients with benign prostatic hyperplasia before and after holmium laser enucleation of the prostate gland ($n = 79$)

Показатель	До операции	Через 3 мес. после операции	Через 6 мес. после операции
Снижение либидо	38 (48,1 %)	42 (53,2 %)	39 (49,4 %)
Эректильная дисфункция	54 (68,4 %)	49 (62,0 %)	41 (51,9 %)*
Гипогонадизм	38 (48,1 %)	33 (41,8 %)	38 (48,1 %)
Ретроградная эякуляция	29 (36,7 %)	34 (43,0 %)	38 (48,1 %)

Примечание. *различие значимо по сравнению со значением до лечения ($p < 0,05$).

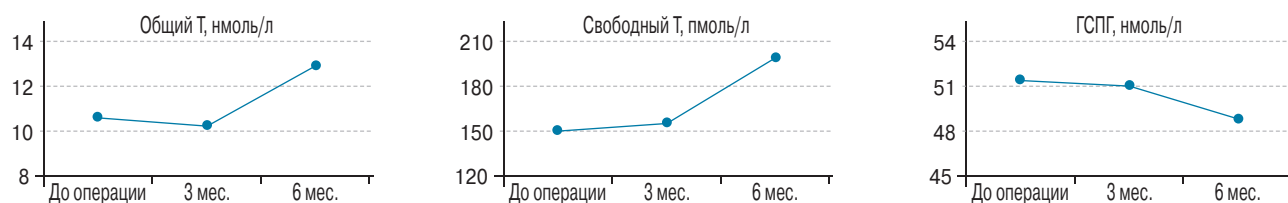


Рис. 1. Гормональный профиль у пациентов с доброкачественной гиперплазией предстательной железы до и после гольмиевой лазерной энуклеации предстательной железы ($n = 79$). Т — общий и свободный тестостерон; ГСПГ — глобулин, связывающий половые гормоны
Fig. 1. Hormonal profile in patients with benign prostatic hyperplasia before and after holmium laser enucleation of the prostate gland ($n = 79$). T — total and free testosterone; SHBG — sex hormone binding globulin

На рис. 1 представлены результаты исследования гормонального профиля пациентов с ДГПЖ до и после операции. Мы не отметили статистически значимого различия в уровне общего и свободного тестостерона и ГСПГ через 3 мес. после операции по сравнению с показателем до операции. Однако через 6 мес. после оперативного вмешательства отмечена тенденция к повышению уровня общего и свободного тестостерона и снижению содержания ГСПГ.

ОБСУЖДЕНИЕ

Ниже представлены данные зарубежных и отечественных исследований в отношении влияния HoLEP на состояние КФ в послеоперационном периоде и проведено их сравнение с данными, полученными в настоящем исследовании.

J. Placer et al. (2015) проанализировали результаты анкетирования 202 пациентов с ДГПЖ, которым выполняли HoLEP, и не выявили существенных различий в качестве эрекции до и после операции. Тем не менее об увеличении и уменьшении показателей более чем на пять баллов по анкете МИЭФ-5 сообщили 6,9 и 12,4 % пациентов через 3 и 6 мес. после операции соответственно. Снижение суммы баллов по МИЭФ-5 было статистически значимым только в подгруппе пациентов без эректильной дисфункции до операции [26]. Авторы другого исследования сообщили об улучшении сексуальной функции после HoLEP на 60,6 % и положительной динамике в отношении регрессии симптомов нижних мочевых путей [27]. У пациентов с нормальной эректильной функцией до операции после ее проведения отмечалось недостоверное ухудшение эректильной функции с постепенным выравниванием к 12 мес. после операции [28].

В нашем исследовании была отмечена положительная динамика в отношении эрекционной составляющей КФ, заключающаяся в снижении количества пациентов с нарушением эрекции с 68,4 до 51,9 %. Что касается ретроградной эякуляции, то ее частота после использования гольмиевого лазера составляла от 50 до 96 % [26, 29, 30]. По нашим данным, число пациентов

с ретроградной эякуляцией увеличилось до 43 % (с исходных 37 %) в трехмесячный срок наблюдения, однако при мониторинговании в более поздние сроки (6 мес.) была зафиксирована обратная тенденция, заключающаяся в уменьшении данного показателя до 30 %, что совпадает с данными зарубежных коллег [29].

В результате исследования установлено, что HoLEP в целом позитивно сказывается на состоянии КФ. Возможно, это связано с регрессией симптомов нижних мочевых путей, уменьшением выраженности ноктурии с одновременным повышением качества сна, в результате чего улучшается пенильный кровоток, снижается общая физическая астения, нормализуется общее состояние, что приводит к улучшению эрекционной составляющей КФ и повышению либидо [31]. Однако в некоторых случаях после HoLEP наблюдается увеличение доли пациентов с послеоперационной гипооргазмией и ретроградной эякуляцией. Установлено также, что HoLEP позитивно влияет на рефлекторный и гормональный статус прооперированных больных.

ВЫВОДЫ

Результаты исследования указывают на улучшение КФ у пациентов после выполнения HoLEP, что позволяет рекомендовать данный способ оперативного вмешательства больным ДГПЖ, заинтересованным в сексуальной активности после операции.

ЛИТЕРАТУРА

1. Шарыпова Н.В. Половая функция у мужчин и состояние менструального цикла у женщин при хроническом действии стресс-факторов чрезвычайной интенсивности / Под ред. Н.В. Шарыповой, А.А. Свешникова. — М.: Академия Естествознания, 2013. — 227 с. [Sharypova NV. Polovaya funkciya u muzhchin i sostoyanie menstrual'nogo cikla u zhenshchin pri hronicheskom dejstvii stress-faktorov chrezvychajnoj intensivnosti. Ed. by N.V. Sparypova, A.A. Sveshnikov. Moscow: Akademiya Estestvoznaniya; 2013. 227 p. (In Russ.)]
2. Калининская А.А., Машин А.Г., Севрюков Ф.А. Факторы риска развития гиперплазии предстательной железы // Социальные

- аспекты здоровья населения. – 2013. – № 29. – С. 9. [Kalininskaya AA, Mashin AG, Sevryukov FA. Risk factors for prostatic hyperplasia. *Social aspects of population health*. 2013;(29):9. (In Russ.)]
3. Голобурда А.В. Структурный анализ нарушений потенции у мужчин при неврозах: Автореф. дис. ... канд. мед. наук. – Харьков, 1984. – 19 с. [Goloburda AV. Strukturnyj analiz narushenij potentsii u muzhchin pri nevrozah. [dissertation] Har'kov; 1984. 19 p. (In Russ.)]. Доступно по: <https://e-catalog.nlb.by/Record/BY-NLB-rr33555410000>. Ссылка активна на 25.04.2019.
 4. Brookes ST, Donovan JL, Peters TJ, et al. Sexual dysfunction in men after treatment for lower urinary tract symptoms: evidence from randomised controlled trial. *BMJ*. 2002;324(7345):1059-61. <https://doi.org/10.1136/bmj.324.7345.1059>.
 5. Panser LA, Rhodes T, Girman CJ, et al. Sexual function of men ages 40 to 79 years: the Olmsted County study of urinary symptoms and health status among men. *J Am Geriatr Soc*. 1995;43(10):1107-111. <https://doi.org/10.1111/j.1532-5415.1995.tb07009.x>.
 6. Sak SC, Hussain Z, Johnston C, Eardley I. et al. What is the relationship between male sexual function and lower urinary tract symptoms (LUTS)? *Eur Urol*. 2004;46(4):482-487. <https://doi.org/10.1016/j.eururo.2004.06.017>.
 7. Горпинченко И.И. Эректильная дисфункция: диагностика и современные методы лечения // Здоровье мужчины. – 2002. – Т. 29. – № 1. – С. 11–22. [Gorpinchenko II. Erektily'naya disfunkciya: diagnostika i sovremennyye metody lecheniya. *Zdorov'e muzhchiny*. 2002;29(1):11-22. (In Russ.)]
 8. Семенычев Д.В., Севрюков Ф.А., Сорокин Д.А., и др. Опыт применения биполярной вапорезекции предстательной железы (TUVRB) в лечении ДГПЖ // Экспериментальная и клиническая урология. – 2014. – № 2. – С. 49–53. [Semenychev DV, Sevryukov FA, Sorokin DA, et al. Our experience with bipolar vaporessection of the prostate in treatment of benign prostatic hyperplasia. *Experimental and clinical urology*. 2014;(2):49-53. (In Russ.)]
 9. Севрюков Ф.А., Сорокин Д.А., Карпухин И.В., и др. Трансуретральная энуклеация предстательной железы (TUEB) — новый метод биполярной эндоскопической хирургии ДГПЖ // Экспериментальная и клиническая урология. – 2012. – № 2. – С. 34–36. [Sevryukov FA, Sorokin DA, Karpuhin IV, et al. Transurethral enucleation of prostate (TUEB) – new option in bipolar endoscopic surgery of BPH. *Experimental and clinical urology*. 2012;(2):34-36. (In Russ.)]
 10. Gilling PJ, Aho TF, Frampton CM, et al. Holmium laser enucleation of the prostate: results at 6 years. *Eur Urol*. 2008;53(4):744-9. <https://doi.org/10.1016/j.eururo.2007.04.052>.
 11. Ahyai SA, Lehrich K, Kuntz RM. Holmium laser enucleation versus transurethral resection of the prostate: 3-year follow-up results of a randomized clinical trial. *Eur Urol*. 2007;52(5):1456-1463. <https://doi.org/10.1016/j.eururo.2007.04.053>.
 12. Elshal AM, Elmansy HM, Elhilali MM. Feasibility of holmium laser enucleation of the prostate (HoLEP) for recurrent/residual benign prostatic hyperplasia (BPH). *BJU Int*. 2012;110(11 Pt C): E845-850. <https://doi.org/10.1111/j.1464-410X.2012.11290.x>.
 13. Gilling PJ, Cass CB, Malcolm AR, Fraundorfer MR. Combination holmium and Nd: YAG laser ablation of the prostate: initial clinical experience. *J Endourol*. 1995;9(2):151-153. <https://doi.org/10.1089/end.1995.9.151>.
 14. Kuntz RM, Ahyai S, Lehrich K, Fayad A. Transurethral holmium laser enucleation of the prostate versus transurethral electrocautery resection of the prostate: a randomized prospective trial in 200 patients. *J Urol*. 2004;172(3):1012-1026. <https://doi.org/10.1097/01.ju.0000136218.11998.9e>.
 15. Kuntz RM, Lehrich K, Ahyai S. Transurethral holmium laser enucleation of the prostate compared with transvesical open prostatectomy: 18-month follow-up of a randomized trial. *J Endourol*. 2004;18(2): 189-91. <https://doi.org/10.1089/089277904322959851>.
 16. Tan AH, Gilling PJ, Kennett KM, et al. A randomized trial comparing holmium laser enucleation of the prostate with transurethral resection of the prostate for the treatment of bladder outlet obstruction secondary to benign prostatic hyperplasia in large glands (40 to 200 grams). *J Urol*. 2003;170(4 Pt 1):1270-1274. <https://doi.org/10.1097/01.ju.0000086948.55973.00>.
 17. Varkarakis J, Bartsch G, Horninger W. Long-term morbidity and mortality of transurethral prostatectomy: a 10-year follow-up. *Prostate*. 2004;58(3):248-251. <https://doi.org/10.1002/pros.10339>.
 18. Аляев Ю.Г., Винаров А.З., Ахвледиани Н.Д. Эректильная дисфункция после трансуретральных операций по поводу гиперплазии предстательной железы // Врачебное сословие. – 2004. – № 7. – С. 37. [Alyayev YuG, Vinarov AZ, Ahvlediani ND. Erektily'naya disfunkciya posle transuretral'nyh operacij po povodu giperplazii predstatel'noj zhelezy. *Vrachebnoe soslovie*. 2004;(7):37 (In Russ.)]
 19. Ефремов Е.А., Дорофеев С.Д. Эректильная дисфункция у пациентов, перенесших трансуретральные эндоскопические оперативные вмешательства на предстательной железе по поводу ее доброкачественной гиперплазии // РМЖ. – 2004. – № 8. – С. 527. [электронный журнал] [Efremov EA, Dorofeev SD. Erektily'naya disfunkciya u pacientov, perenessih transuretral'nye ehndoskopicheskie operativnyye vmeshatel'stva na predstatel'noj zheleze po povodu ee dobrokachestvennoj giperplazii. *RMZH*. 2004;(8):527. [elektronnyj zhurnal] (In Russ.)]. Доступно по: https://www.rmj.ru/articles/urologiya/Erektily'naya_disfunkciya_u_pacientov_perenessih_transuretralnyeh_endoskopicheskie_operativnyeh_vmeshatelystva_na_predstatel'noy_zheleze_po_povodu_ee_dobrokachestvennoj_giperplazii/. Ссылка активна на 15.05.2019.
 20. Ponholzer A, Temml C, Mock K, et al. Prevalence and risk factors for erectile dysfunction in 2869 men using a validated questionnaire. *Eur Urol*. 2005;47(1):80-85; discussion 85-86. <https://doi.org/10.1016/j.eururo.2004.08.017>.
 21. Полосьянц О.Б. Артериальная гипертензия и доброкачественная гиперплазия предстательной железы (ДГПЖ). Современные подходы к лечению // Неотложная терапия. – 2007. – Т. 1. – № 2. – С. 88–93.

- [Polos'yanc OB. Arterial'naya gipertenziya i dobrokachestvennaya giperplaziya predstatel'noj zhelezy (DGPZH). Sovremennye podhody k lecheniyu. *Neotlozhnaya terapiya*. 2007;1(2):88-93. (In Russ.)]
22. Севрюков Ф.А., Камаев И.А., Гриб М.Н., и др. Факторы риска и качество жизни больных с доброкачественной гиперплазией предстательной железы // Российский медико-биологический вестник им. академика И.П. Павлова. – 2011. – Т. 19. – № 3. – С. 48–52. [Sevryukov FA, Kamaev IA, Grib MN, et al. Risk factors and quality of life in patients with benign prostatic hyperplasia. *Rossiiskij mediko-biologicheskij vestnik im. akademika I.P. Pavlova*. 2011;19(3):48-52. (In Russ.)]
 23. Хубларов О.Ю. Гольмиевая лазерная энуклеация простаты, особенности выполнения вмешательства // Вестник урологии. – 2014. – № 2. – С. 25–40. [Khublarov OY. Holmium laser enucleation of the prostate, features of the intervention. *Vestnik urologii*. 2014;(2):25-40. (In Russ.)]
 24. Лоран О.Б., Сегал А.С. Шкала количественной оценки мужской копулятивной функции (шкала МКФ) // Урология и нефрология. – 1998. – № 5. – С. 24–27. [Loran OB, Segal AS. Shkala kolichestvennoy otsenki muzhskoy kopulyativnoy funktsii (shkala MKF). *Urologiya I Nefrologiya*. 1998;(5):24-27. (In Russ.)]
 25. Heinemann LA, Zimmermann T, Vermeulen A, Thiel C. A new agingmale'ssymptoms(AMS)ratingscale. *TheAgingMale*. 1999;2(2):105-114. <https://doi.org/10.3109/13685539909003173>.
 26. Placer J, Salvador C, Planas J, et al. Effects of holmium laser enucleation of the prostate on sexual function. *J Endourol*. 2015;29(3):332-339. <https://doi.org/10.1089/end.2014.0502>.
 27. Wang Y, Shao J, Lu Y, et al. Impact of 120-W 2-µm continuous wave laser vaporization of the prostate on sexual function. *Lasers Med Sci*. 2014;29(2):689-93. <https://doi.org/10.1007/s10103-013-1386-2>.
 28. Jeong MS, Ha SB, Lee CJ, et al. Serial changes in sexual function following holmium laser enucleation of the prostate: a short-term follow-up study. *Korean J Urol*. 2012;53(2):104-108. <https://doi.org/10.4111/kju.2012.53.2.104>.
 29. Friebe RW, Lin HC, Hinh PP, et al. The impact of minimally invasive surgeries for the treatment of symptomatic benign prostatic hyperplasia on male sexual function: a systematic review. *Asian J Androl*. 2010;12(4):500-508. <https://doi.org/10.1038/aja.2010.33>.
 30. Chung A, Woo HH. Preservation of sexual function when relieving benign prostatic obstruction surgically: can a trade-off be considered? *Curr Opin Urol*. 2016;26(1):42-48. <https://doi.org/10.1097/MOU.0000000000000247>.
 31. Sung H, Hyung-Kook Y, Hahn-Ey L, et al. HoLEP does not affect the overall sexual function of BPH patients: a prospective study. *Asian J Androl*. 2014;16(6):873-7. <https://doi.org/10.4103/1008-682x.132469>.

Сведения об авторах:

Сергей Валерьевич Попов — главный врач, СПбГБУЗ «Клиническая больница святителя Луки», Санкт-Петербург; профессор кафедры урологии, ФГБОУ ВО Военно-медицинская академия им. С.М.Кирова» МО РФ, Санкт-Петербург; доцент кафедры урологии, ФГБОУ ВО СЗГМУ им. И.И. Мечникова, Санкт-Петербург. E-mail: doc.porov@gmail.com.

Игорь Николаевич Орлов — заведующий урологическим отделением, СПбГБУЗ «Клиническая больница святителя Луки», Санкт-Петербург; ассистент кафедры урологии ФГБОУ ВО СЗГМУ им. И.И. Мечникова МЗ РФ, Санкт-Петербург. E-mail: doc.orlov@gmail.com.

Евгений Александрович Гринь — врач-уролог урологического отделения, СПбГБУЗ «Клиническая больница святителя Луки», Санкт-Петербург. E-mail: sv.lukaendouro@gmail.com.

Дмитрий Александрович Демидов — врач-уролог урологического отделения, СПбГБУЗ «Клиническая больница святителя Луки», Санкт-Петербург. E-mail: ddemidov67@mail.ru.

Александр Михайлович Гулько — врач-уролог урологического отделения, СПбГБУЗ «Клиническая больница святителя Луки», Санкт-Петербург. E-mail: agoolko@mail.ru.

Ирина Викторовна Сушина — врач-уролог урологического отделения, СПбГБУЗ «Клиническая больница святителя Луки», Санкт-Петербург. E-mail: irasushina@yandex.ru.

Сергей Михайлович Малевич — врач-уролог урологического отделения, СПбГБУЗ «Клиническая больница святителя Луки», Санкт-Петербург. E-mail: malevichsm@gmail.com.

Павел Вячеславович Вязовцев — врач-уролог урологического отделения, СПбГБУЗ «Клиническая больница святителя Луки», Санкт-Петербург. E-mail: vpv.doc@gmail.com.

Information about the authors:

Sergey V. Popov — Doctor of Medical Science, Chief Physician, Clinical Hospital of St. Luke, Saint Petersburg, Russia; Professor of the Urology Department, S.M. Kirov Military Medical Academy, Saint Petersburg, Russia; Associate Professor of the Urology Department, North-Western State Medical University named after I.I. Mechnikov, Saint Petersburg, Russia. E-mail: tsoudoc.popov@gmail.com.

Igor N. Orlov — Candidate of Medical Science, Head of the Urological Unit, Clinical Hospital of St. Luke, Saint Petersburg, Russia; Assistant of the Urology Department, North-Western State Medical University named after I.I. Mechnikov, Saint Petersburg, Russia. E-mail: doc.orlov@gmail.com.

Yevgeniy A. Grin — urologist. Urological Unit of the Clinical Hospital of St. Luke, Saint Petersburg, Russia. E-mail: sv.lukaendouro@gmail.com.

Dmitry A. Demidov — urologist. Urological Unit of the Clinical Hospital of St. Luke, Saint Petersburg, Russia. E-mail: ddemidov67@mail.ru.

Alexander M. Gulko — urologist. Urological Unit of the Clinical Hospital of St. Luke, Saint Petersburg, Russia. E-mail: agoolko@mail.ru.

Irina V. Sushina — urologist. Urological Unit of the Clinical Hospital of St. Luke, Saint Petersburg, Russia. E-mail: irasushina@yandex.ru.

Sergey M. Malevich — urologist. Urological Unit of the Clinical Hospital of St. Luke, Saint Petersburg, Russia. E-mail: malevichsm@gmail.com.

Pavel V. Vyazovtsev — urologist. Urological Unit of the Clinical Hospital of St. Luke, Saint Petersburg, Russia. E-mail: vpv.doc@gmail.com.