

ЭХИНОКОККОЗ ПОЧКИ, ОШИБОЧНО ПРИНЯТЫЙ ЗА КИСТОЗНУЮ ОПУХОЛЬ ПОЧКИ

© Р. Гандур, Ж. Нассар, М.Ж. Хижаз

Госпиталь Святой Терезы, Хадат, Ливан

Для цитирования: Гандур Р., Нассар Ж., Хижаз М.Ж. Эхинококкоз почки, ошибочно принятый за кистозную опухоль почки // Урологические ведомости. – 2019. – Т. 9. – № 4. – С. 77–80. <https://doi.org/10.17816/uroved9477-80>

Поступила: 10.09.2019

Одобрена: 17.10.2019

Принята к печати: 22.10.2019

Эхинококкоз почек является относительно редким заболеванием. Постановка предоперационного клинического, биологического и рентгенологического диагноза сложна и трудоемка. Представлен клинический случай 63-летней пациентки, оперированной по поводу эхинококкоза почки. Образование в почке имело форму множественных лозовидных кист, до операции ошибочно принятых за кистозную опухоль почки.

Ключевые слова: эхинококкоз почки; кистозная опухоль почки; резекция почки.

RENAL ECHINOCOCCOSIS MISTAKEN FOR A CYSTIC TUMOR OF THE KIDNEY

© R. Ghandour, G. Nassar, M.J. Hejase

Sainte Thérèse Hospital, Hadat, Lebanon

For citation: Ghandour R, Nassar G, Hejase MJ. Renal echinococcosis mistaken for a cystic tumor of the kidney. *Urologicheskie vedomosti*. 2019;9(4):77-80. <https://doi.org/10.17816/uroved9477-80>

Received: 10.09.2019

Revised: 17.10.2019

Accepted: 22.10.2019

Renal echinococcosis is a relatively rare disease. Making a preoperative clinical, biological and radiological diagnosis is quite challenging and hard. A clinical case of a 63-year-old patient operated on for renal echinococcosis is presented. The formation had the form of multiple grape-like cysts were mistaken for a cystic tumor of the kidney before surgery.

Keywords: renal echinococcosis; cystic tumor of the kidney; partial nephrectomy.

ВВЕДЕНИЕ

Эхинококкоз — зоонозное заболевание, вызванное ленточным червем *Echinococcus*. Чаще всего *Echinococcus* поражает печень и легкие и только затем почки. Эхинококкоз почек считают редким заболеванием (1–5 %) [1–3]. Заболевание эндемично для Китая, Центральной Азии, Ближнего Востока, Восточной Африки, Австралии, Новой Зеландии, Аляски и некоторых частей Южной Америки [4, 5]. Люди служат случайными промежуточными тупиковыми хозяевами. Инфицирование происходит при попадании яиц паразита в загрязненную пищу, воду или почву или в результате прямого контакта с животными-хозяевами. Попадая в кишечник, личинка паразита попадает в слизистую оболочку двенадцатиперстной кишки, достигает кровотока и, как правило, осеменяет печень (75 %) и легкие (15 %), другие органы и ткани (сердце, центральная нервная система, почки, кости, глаза, подкожные структуры и т. д.) поражаются реже.

При развитии эхинококкоза в почках в большинстве случаев в течение многих лет симптомы отсут-

ствуют. У некоторых пациентов могут быть слабо-выраженные и неспецифические симптомы, такие как боль в пояснице (40 %) и чувство дискомфорта в верхней части живота (20 %) [5]. У 10 % пациентов наблюдается гидатидурия, которая является единственным патогномоничным симптомом [6]. Лечение заболевания хирургическое и заключается в нефроносохраняющей (насколько это возможно) нефрэктомии.

Ниже представлен клинический случай кистозного новообразования почки, впоследствии оказавшегося гидатидой.

ОПИСАНИЕ КЛИНИЧЕСКОГО СЛУЧАЯ

Пациентка, 63 года, фермер, была госпитализирована с кардиальными симптомами. Во время госпитализации она сообщила о 20-летней истории периодического обострения мочекаменной болезни с гематурией, а также о нескольких эпизодах «неспособности мочиться, проходящей после выхода камня». Эти эпизоды сопровождались тошнотой. Других сопутствующих симптомов не было.

При физикальном осмотре: при аускультации легких выявлены двусторонние влажные хрипы в нижних отделах и болезненность при пальпации в надлобковой области. Общий анализ крови: общее количество лейкоцитов $8,73 \times 10^9/\text{л}$, 59,9 % полиморфных лейкоцитов в лейкоцитарной формуле, 32,7 % лимфоцитов, 1,35 % эозинофилов, гемоглобин 15 г/дл. Показатели функции почек (азот мочевины крови и креатинин крови) были в пределах нормы. В общем анализе мочи обнаружено большое количество эритроцитов. Шесть лет назад по поводу вышеупомянутых симптомов пациентке было выполнено ультразвуковое исследование брюшной полости и малого таза: выявлено «новообразование верхнего полюса левой почки», но снимки или заключение получить не удалось. В связи с этим была выполнена компьютерная томография мочевыводящих путей (до и после внутривенного контрастирования). Обнаружено гиподенсивное мультикистозное экзофитное многокамерное новообразование левой почки в верхнем полюсе размером $7 \times 5,3 \times 6,4$ см с четкими границами и несколькими толстыми перегородками внутри, некоторые из которых контрастировались (рис. 1); новообразование соприкасалось с левым надпочечником. Плотность кисты — 3–12 HU в центральной части и 20–36 HU в периферической части. Рентгенолог классифицировал поражение как кистозное образование III категории по Босняку. Поражение печени отсутствовало. Была также выполнена рентгенография органов грудной клетки: патологии выявлено не было. Пациентка была консультирована урологической бригадой, операция (резекция почки) была запланирована и проведена через две недели. Получены данные о сердечно-легочном клиренсе.

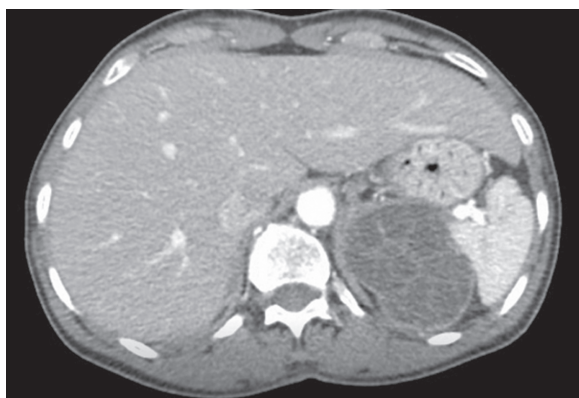


Рис. 1. Компьютерная томограмма органов брюшной полости с внутривенным контрастированием, демонстрирующая многокамерное новообразование левой почки

Fig. 1. Computed tomography scan of the abdomen with IV contrast revealing a multiloculated cystic mass of the left kidney

ОПЕРАЦИЯ

Положение пациентки — лежа на правом боку, использован левосторонний ретроперитонеальный доступ (выполнен заднелатеральный подреберный разрез); после резекции тканей выявлено новообразование левой почки, при рассечении которого обнаружены желеобразный материал и десятки кист разного размера (рис. 2). Операционное поле обильно орошено протосколицидным средством (1 г цетримида в 1 л изотонического раствора натрия хлорида). Удаленное образование отправлено на патоморфологическое исследование. После операции был проведен иммунологический тест на гидатидную болезнь, результаты оказались пограничными (титр = 1/160). Пациенту вводили альбендазол (внутрь) в дозе 15 мг/кг в день (разделенной на 2 приема) в течение 1 мес. Гистологическое исследование препарата подтвердило гидатидное заболевание (сколексы с крючьями). Послеоперационный период протекал без осложнений. При контрольном ультразвуковом исследовании почек через 6 мес. патологии не выявлено, признаки повторного роста кисты отсутствовали. В последующем пациентка чувствовала себя хорошо, симптомы со стороны мочевыделительной системы разрешились.

ОБСУЖДЕНИЕ

Первичная гидатидная киста почки образовалась вследствие гематогенного распространения эхинококка после заражения хозяина. Пациентка была фермером, что связано с повышенным риском заражения. Заслуживают внимания симптомы со стороны мочевыделительной системы. В остальном болезнь протекала бессимптомно. Ультразвуковое исследование служит наиболее важным инструментом диагностики

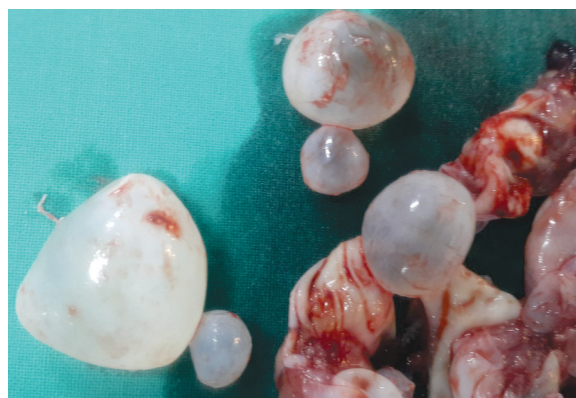

Рис. 2. Кисты, извлеченные из почки
Fig. 2. Cysts retrieved from the kidney

гидатидной болезни, оно позволяет визуализировать плавающие мембраны, дочерние кисты и гидатидный песок, которые содержат первичные кистозные поражения [7, 8]. Компьютерная томография более чувствительна в выявлении дочерних кист, мелких кальцинатов, внутрикостного газа и более информативна для предоперационного определения анатомической локализации. Интерпретация образования как кистозная опухоль почки в данном случае является диагностической ошибкой [9–11].

Кроме того, несмотря на доброкачественное течение заболевания, эхинококкоз почек может быть ассоциирован с потенциально тяжелыми осложнениями, такими как сдавление сосудов, кровотечение из-за травмы, инфицирование кисты, шок, сепсис и смерть [12], а также с обструкцией мочеточника [13] и формированием фистулы в мочевыделительную систему [14].

Для лечения эхинококкоза почки используют следующие методы.

1. Операция (с периоперационной медикаментозной терапией) — основной метод лечения.

А. Открытый доступ: энуклеация, марсупиализация, удаление кисты, резекция почки или нефрэктомия в зависимости от локализации, размера кисты и возможности выполнения органосохраняющей операции [4]. Трансперитонеальный доступ предпочтителен (в сравнении с ретроперитонеальным), поскольку предоставляет большее рабочее пространство; однако риск диссеминации в брюшную полость выше [15].

Б. Лапароскопический доступ [3, 16, 17]. Чтобы избежать случайного разрыва кисты, предпочтительно использовать открытую технику по Хассону.

При всех доступах, чтобы предотвратить диссеминацию и анафилаксию, перед операцией назначают антигельминтные препараты внутрь для стерилизации содержимого кисты, операционное поле тампонируют марлей, пропитанной цетримидом, кисту дренируют закрытым способом, выполняют инстилляцию сколицидных препаратов. Весь паразитарный материал необходимо удалить.

2. Чрескожный доступ: применяют методику PAIR (Puncture, Aspiration, Injection, Re-aspiration — пункция, аспирация, инъекция и повторная аспирация сколицидных растворов) или выполняют модифицированную катетеризацию при кистах размером более 6 см [18]. Дополнительную лекарственную терапию альбендазолом или мебендазолом назначают как минимум за 4 ч до PAIR. Лечение альбендазолом

следует продолжать в течение месяца после процедуры; мебендазолом — в течение 3 мес. [8, 19, 20].

3. Лекарственная терапия в качестве единственного способа лечения подходит для пациентов с однокамерной кистой размером менее 5 см, но может вызывать побочные эффекты, такие как гепатотоксичность, лейкопения, аллергические реакции и алопеция. Кроме того, она может быть недостаточно эффективна [8, 21].

Альбендазол (в дозе до 10–15 мг/кг в день в два приема) является антипаразитарным средством выбора [8]. Лечение необходимо проводить непрерывно [8] до 6 мес.

Лекарственную терапию назначают пациентам, которым противопоказано хирургическое или чрескожное лечение, она позволяет сохранить пораженную почку — жизненно важный орган.

Адьювантную медикаментозную терапию следует начинать как минимум за 4 дня до операции и продолжать в течение не менее 1 мес. (альбендазол) или 3 мес. (мебендазол) после операции [22–24].

В нашем случае операция была предпринята на основании подозрений на злокачественное новообразование по данным компьютерной томографии. После извлечения нескольких кист поле тампонируют марлей и немедленно орошали цетримидом. Все пораженные ткани и кисты удалили. Чашечки орошали раствором цетримидом, чтобы предотвратить диссеминацию. Лечение альбендазолом начали после операции и продолжали до получения результатов патоморфологического исследования.

ВЫВОДЫ

Эхинококкоз почек является относительно редким заболеванием. Предоперационная диагностика часто затруднена. Эхинококкоз почки необходимо дифференцировать с другими объемными образованиями в почке, в том числе со злокачественными новообразованиями.

Вклад авторов:

Жорж Нассар — написание рукописи, разработка концепции, утверждение рукописи для публикации.

Мохамед Хозе Хижаз — написание рукописи, разработка концепции, утверждение рукописи для публикации.

Ришар Гандур — автор, отвечающий за переписку, написание рукописи, разработка концепции.

Авторы не имеют финансовой заинтересованности.

Конфликт интересов: отсутствует.

ЛИТЕРАТУРА

- Horchani A, Noura Y, Kbaier I, et al. Hydatid cyst of the kidney: A report of 147 controlled cases. *Eur Urol*. 2000;38(4):461-467. <https://doi.org/10.1159/000020325>.
- Zmerli S, Ayed M, Horchani A, et al. Hydatid cyst of the kidney: Diagnosis and treatment. *World J Surg*. 2001;25(1):68-74. <https://doi.org/10.1007/s002680020009>.
- Shahait M, Saoud R, El Hajj A. Laparoscopic treatment of giant renal cystic echinococcosis. *Int J Infect Dis*. 2016;42:58-60. <https://doi.org/10.1016/j.ijid.2015.11.016>.
- Gögüs C, Safak M, Baltacı S, Türkölmez K. Isolated renal hydatidosis: Experience with 20 cases. *J Urol*. 2003;169(1):186-189. [https://doi.org/10.1016/s0022-5347\(05\)64064-5](https://doi.org/10.1016/s0022-5347(05)64064-5)
- Rexiati M, Mutalifu A, Azhati B, et al. Diagnosis and surgical treatment of renal hydatid disease: A retrospective analysis of 30 cases. *PLoS One*. 2014;9(5):e96602. <https://doi.org/10.1371/journal.pone.0096602>.
- Shukla S, Singh SK, Pujani M. Multiple disseminated abdominal hydatidosis presenting with gross hydatiduria: a rare case report. *Indian J Pathol Microbiol*. 2009;52(2):213-214.
- WHO Informal Working Group. International classification of ultrasound images in cystic echinococcosis for application in clinical and field epidemiological settings. *Acta Trop*. 2003;85(2):253-261. [https://doi.org/10.1016/s0001-706x\(02\)00223-1](https://doi.org/10.1016/s0001-706x(02)00223-1).
- Brunetti E, Kern P, Vuitton DA, Writing Panel for the WHO-IWGE. Expert consensus for the diagnosis and treatment of cystic and alveolar echinococcosis in humans. *Acta Trop*. 2010;114(1):1-16. <https://doi.org/10.1016/j.actatropica.2009.11.001>.
- Gadelkareem RA, Elqady AA, Abd-Elshafy SK, et al. Isolated renal hydatid cyst misdiagnosed and operated as a cystic renal tumor. *Med Princ Pract*. 2018;27(3):297-300. <https://doi.org/10.1159/000488878>.
- Hoon Choi, Jae Young Park, Jae-Heon Kim, et al. Primary renal hydatid cyst: mis-interpretation as a renal malignancy. *Korean J Parasitol*. 2014;52(3):295-298. <https://doi.org/10.3347/kjp.2014.52.3.295>.
- Qadri S, Sherwani RK, Ahmed M. Isolated cystic echinococcosis of kidney burlesquing as renal cell carcinoma: a diagnostic pitfall. *Ann Parasitol*. 2015;61(1):57-60.
- Soares AT, Couto C, Cabral MJ, et al. Renal hydatid cyst: medical treatment. *J Bras Nefrol*. 2016;38(1):123-126. <https://doi.org/10.5935/0101-2800.20160017>.
- Haines JG, Mayo ME, Allan TN, Ansell JS. Echinococcal cyst of the kidney. *J Urol*. 1997;117(6):788-789. [https://doi.org/10.1016/s0022-5347\(17\)58629-2](https://doi.org/10.1016/s0022-5347(17)58629-2).
- Kabbali N, Sqalli T. Fistulized renal hydatid cyst in a patient on chronic hemodialysis. *Pan Afr Med J*. 2017;28:219. <https://doi.org/10.11604/pamj.2017.28.219.13790>.
- De Carli C, Viale A, Perez Lau F, and Campana R. Retroperitoneal laparoscopic approach for renal hydatid cyst in children. A technical report. *J Pediatr Urol*. 2012;9(1):e35-e38. <https://doi.org/10.1016/j.jpuro.2012.06.014>.
- Aggarwal S, Bansal A. Laparoscopic management of renal hydatid cyst. *JLSLS*. 2014;18(2):361-366. <https://doi.org/10.4293/108680813X13753907291396>.
- Tuxun T, Zhang JH, Zhao JM, et al. World review of laparoscopic treatment of liver cystic echinococcosis – 914 patients. *Int J Infect Dis*. 2014;24:43-50. <https://doi.org/10.1016/j.ijid.2014.01.012>.
- Goel MC, Agarwal MR, Misra A. Percutaneous drainage of renal hydatid cyst: early results and follow-up. *Br J Urol*. 1995;75(6):724-8. <https://doi.org/10.1111/j.1464-410x.1995.tb03739.x>.
- WHO Informal Working Group on Echinococcosis. Guidelines for treatment of cystic and alveolar echinococcosis in humans. *Bull World Health Organ*. 1996;74(3):231-242.
- WHO Informal Working Group of Echinococcosis. Puncture, Aspiration, Injection, Re-Aspiration. An option for treatment of cystic echinococcosis. Geneva: WHO; 2001. 40 p.
- Rinaldi F, De Silvestri A, Tamarozzi F, et al. Medical treatment versus "Watch and Wait" in the clinical management of CE3b echinococcal cysts of the liver. *BMC Infect Dis*. 2014;14:492. <https://doi.org/10.1186/1471-2334-14-492>.
- Gil-Grande LA, Rodriguez-Caabeiro F, Prieto JG, et al. Randomised controlled trial of efficacy of albendazole in intra-abdominal hydatid disease. *Lancet*. 1993;342(8882):1269-1272. [https://doi.org/10.1016/0140-6736\(93\)92361-v](https://doi.org/10.1016/0140-6736(93)92361-v).
- Bildik N, Cevik A, Altıntaş M, et al. Efficacy of preoperative albendazole use according to months in hydatid cyst of the liver. *J Clin Gastroenterol*. 2007;41(3):312-316. <https://doi.org/10.1097/01.mcg.0000225572.50514.e6>.
- Manterola C, Mansilla JA, Fonseca F. Preoperative albendazole and scolices viability in patients with hepatic echinococcosis. *World J Surg*. 2005;29(6):750-3. <https://doi.org/10.1007/s00268-005-7691-6>.

Сведения об авторах:

Ришар Гандур — врач-хирург. Больница Святой Терезы, Хадат, Ливан. E-mail: Richard.ghandour@hotmail.com.

Жорж Нассар — д-р мед. наук, руководитель отделения урологии. Больница Святой Терезы, Хадат, Ливан. E-mail: nassargeorgen@gmail.com.

Мохамад Хозе Хижаз — врач-уролог. Больница Святой Терезы, Хадат, Ливан. E-mail: Mohamadhejase@gmail.com.

Information about the authors:

Richard Ghandour — M.D., General Surgery Resident. Sainte Thérèse Hospital, Hadat, Lebanon. E-mail: Richard.ghandour@hotmail.com.

Georges Nassar — M.D., Ph.D., Head of Department of Urology. Sainte Thérèse Hospital, Hadat, Lebanon. E-mail: nassargeorgen@gmail.com.

Mohamad Jose Hejase — M.D., Urologist. Sainte Thérèse Hospital, Hadat, Lebanon. E-mail: Mohamadhejase@gmail.com.