



治疗前列腺空泡结核的新方法

NEW METHOD FOR THE TREATMENT OF CAVERNOUS PROSTATE TUBERCULOSIS

© D.P. Khol'tobin^{1,2}, E.V. Kul'chavenya^{1,3}¹Novosibirsk Research Institute of Tuberculosis of the Ministry of Healthcare of the Russian Federation, Novosibirsk, Russia;²Avicenna Medical Center, Novosibirsk, Russia;³Novosibirsk State Medical University of the Ministry of Healthcare of the Russian Federation, Novosibirsk, Russia

For citation: Khol'tobin DP, Kul'chavenya EV. New method for the treatment of cavernous prostate tuberculosis. *Urology reports (St. Petersburg)*. 2020;10(4):355-359. <https://doi.org/10.17816/uroved44213>

Received: 15.09.2020

Revised: 18.10.2020

Accepted: 23.12.2020

⊕ 前列腺结核 (PT) 不是罕见的, 但很少被诊断出来的疾病。对PT患者的治疗是一项艰巨的任务, 因为即使在健康器官的实质中也难以达到足够浓度的抗菌药物, 并且在形成前列腺腔的情况下, 其纤维壁几乎完全阻止了抗结核药物渗透到破坏灶中。在具体患者的例子中详细描述了联合手术治疗前列腺结核的方法。方法在于以下事实: 在多化学疗法的背景下, 通过经尿道电切术打开腔, 然后通过波长为940纳米, 功率为150瓦特的高能二极管激光器的辐射使腔壁凝结。这种方法可让您清除化脓性坏死碎屑的前列腺腔, 并由于激光辐射的凝结而中断其壁中的病理性感染和炎症过程。所建议的前列腺结核外科治疗方法同时是根治性的, 由于腔壁被切除和凝结, 并且具有微创性, 因此建议将其广泛应用。

⊕ **关键词:** 泌尿生殖系统结核; 前列腺结核; 前列腺结核的外科治疗。

⊕ Prostate tuberculosis (PT) is not uncommon, but rarely diagnosed. Treatment of PT is a difficult task, since it is difficult to achieve an adequate concentration of antibacterial drugs in the parenchyma of even a healthy organ, and in the case of the formation of prostate caverns, their fibrous walls almost completely prevent the penetration of anti-tuberculosis drugs into the destruction focus. The method of combined surgical treatment of PT is described in detail on the example of the patient. During polychemotherapy, the cavity is opened by means of transurethral electroresection, followed by coagulation of the cavity wall by radiation of a high-energy diode laser with a wavelength of 940 nm and a power of 150 W. This approach allows to cleanse the prostate cavity from purulent-necrotic detritus and interrupt the pathological infectious and inflammatory process in its wall due to coagulation with laser radiation. The proposed method of surgical treatment of PT is both radical, since the walls of the cavities are excised and coagulated, and is minimally invasive, therefore it can be recommended for wider application.

⊕ **Keywords:** urogenital tuberculosis; prostate tuberculosis; surgical treatment of prostate tuberculosis.

绪论

泌尿生殖系统肺结核是最难诊断和治疗的传染性炎症之一[1]。尸检时, 在所有部位死于肺结核的男性中, 有77%的人发现了前列腺

结核 (PT) [2]—尽管通常没有在体内诊断出该病。前列腺结核严重损害患者的生活质量, 导致不孕并可以通过性传播[3]。前列腺的空洞永远不会关闭, 维持一生最高的病前背景。

对PT患者的治疗是一项艰巨的任务,因为即使在健康器官的实质中也难以达到足够浓度的抗菌药物,并且在形成前列腺腔的情况下,其纤维壁几乎完全阻止了抗结核药物渗透到破坏灶中。

用直肠栓剂和治疗性微细胞疗法治疗PT患者的已知方法[2, 4]。这些方法提高了抗结核药物在前列腺结核发源地的浓度,但只是在浸润性肺结核阶段,直到形成空洞。还已知一种滴注自体血的治疗方法[5],旨在刺激局部免疫,但它仅在疾病的初期有效。

违反干酪病,前列腺腺腔化脓性坏死碎屑的流出导致脓肿形成,可能对患者造成致命的后果。即使在病情相对较好的情况下,当前列腺腺腔内的干酪样病被钙盐吸收时,由于慢性炎症和钙化干酪样病对前列腺组织的持续刺激,仍有发生恶性肿瘤的风险[6]。

临床观察

V.患者,48岁。起重机司机坏习惯中—每天吸烟超过30年左右,经常饮酒。既往史中:滴虫,衣原体。过去12年里,泌尿科医生观察到慢性前列腺炎,这是一种复杂的勃起功能障碍。多次接受抗菌治疗,不完全和短暂的治疗。每两年荧光粉进行一次,没有发现肺结核。鉴于该病病程长且标准疗法无效,

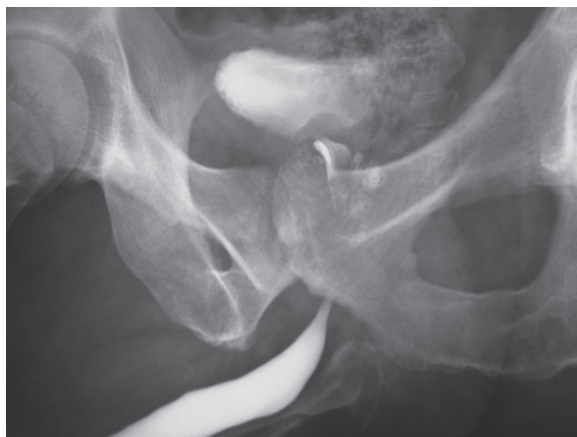

图. 1. 前列腺空洞

Fig. 1. Caverns of the prostate

他被转诊至泌尿科门诊俄罗斯卫生部的FSBI NNIT,为了排除前列腺结核。

入院时,他抱怨会阴部持续隐隐作痛(疼痛强度根据10点视觉模拟量表9分制),有时会辐射到睾丸,排尿频繁(白天最多18次,晚上最多4次),有割伤,勃起不足,性欲下降,身体不适,嗜睡,虚弱。

检查时:体质正常,饮食满意。解剖器官中,病理学是不确定的。直肠指检:安瓿是免费的。前列腺肿大,结节,致密,中度疼痛;凹槽平滑。体温正常。在血液的一般分析中,白细胞增多是 8.6×10^6 ,红细胞沉降率是47毫米/小时,否则在正常值以内。三杯尿液样本:在视野中白细胞的第一部分17-20,在视野中第二部分—5-7,在白细胞的第三部分,视野中最多40。通过按摩获得的前列腺的秘密中,通过手淫获得的射精中的白细胞80-100-1毫升中有270万。造影剂逆行尿道造影—渗入前列腺腺腔(图1)。

肾脏超声检查:无病理变化。经直肠超声检查前列腺:腺体体积增加到54毫升,回声结构异质,确定了几个直径达3厘米的腔。电子纤维尿道镜检查:精囊结节水肿,可见多个脓肿(图2)。

通过GeneXpert方法在射精中检测到结核分枝杆菌(MBT)与2TE的芒图试验反应是高能反应。

诊断:“前列腺的海绵状结核,MBT+”。处方了标准的抗结核综合化疗。一个月后一般情况有所改善,然而,对前列腺的放射学检查没有记录任何动态,但是这是可以预期的。仍然 精液含脓,疼痛和排尿困难持续存在。

将一种治疗前列腺腺海绵状结核的新方法应用于患者[7]。通过执行标准的抗结核多化学疗法,与已知方法的不同之处在于,

在多化学疗法的背景下,通过经尿道电切除术打开腔体,然后用波长为940纳米,功率为150瓦特的高能二极管激光的辐射使腔壁凝结。这种方法可让您清除化脓性坏死碎屑的前列腺腔,并由于激光辐射的凝结而中断其壁中的病理性感染和炎症过程。

操作准备正常。进行预用药后,将患者放在手术台上,双腿抬起并在膝盖处弯曲,将其固定在特殊的支架上(该患者通常用于进行尿道电切术的位置)。全麻下在无菌条件下引入电切镜,肉眼选择前列腺的最突出区域和化脓性炎症灶,并用电刀打开。通过电切镜的冲洗系统用消毒液清洗空洞,然后用波长为940纳米,功率为150瓦特的高能二极管激光器的辐射将空洞的壁凝结。术后连续两天用消毒液冲洗。之后拔出尿道导管并恢复自发排尿。

3个月后进行对照研究:疼痛强度从9点降低到3点,白天排尿的频率减少到7-9,晚上减少到0-1。患者无法收集射精;在视野中发现15-18个白细胞在前列腺的分泌物中。MTB在前列腺液没找到。

6个月后进行对照检查:患者无主诉,无疼痛,自由,无痛排尿。前列腺分泌的白细胞10-12的领域中,未发现MBT。尿液和血液检查均在正常范围内。前列腺的超声检查显示前列腺体积减少至24毫升,有高度回声的病灶,没有腔。

因此,对PT患者进行外科手术治疗的新方法伴随着失血量最小和康复期短(术后期第37天恢复了无痛排尿)。这种方法设法对前列腺的腔进行消毒,而保守方法无法获得这种腔,并实现了细菌排泄的停止。对照超声检查未发现前列腺腔。

讨论

肺结核是最常见的疾病。大约20-25%的病例是肺外的,其中高达27%是泌尿生殖

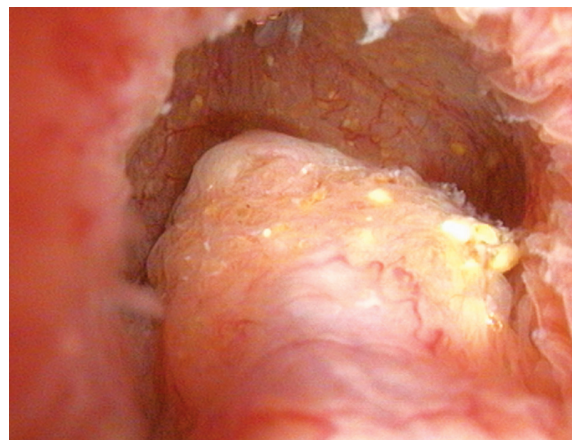


图. 2. 前列腺结核患者的输尿管镜检查 (N.V.Fedorenko照片)

Fig. 2. Ureteroscopy of a patient with prostate tuberculosis (photo by N.V. Fedorenko)

系统的结核病[8, 9]。泌尿生殖系统结核病(UGT)在肺外形式的发病率结构中排名第二[10, 11]。一些作者将UGT占所有肺外结核病例的40%归为一类,将这一定位列为发展中国家中第二常见的疾病,在发达国家中排名第三[12-15]。

1882年首次前列腺结核(PI)被描述。A. Benchekroun和合著者[16]。前列腺多久感染一次结核病? 根据官方统计,孤立前列腺损伤的比例相对较低,活体孤立的PT诊断很少[16, 17]。1970年N. Gupta和合著者指出诊断PTI的主要方法是经尿道切除术后手术材料的病理形态学检查[18]。同时,根据尸检数据,在所有地区死于肺结核的患者中有77%发生PT[2]。A. Sporer和O. Auerbach[19]报告了728例结核病患者尸检,其中100例显示前列腺受累。S. A. Merchant[20]提出前列腺在他所描述的所有生殖器结核病例中都受到影响。

PT可以模仿前列腺癌和良性前列腺增生,因此需要高度警惕[21]。介绍了一个PT案例在一名60岁的患者的幌子下进行前列腺癌的治疗[22]。年轻的HIV感染患者中已报告了并发PCa并伴有脓肿的病例[9, 23]。

PT是由于血行性传播而发生的[8, 23, 24];也已经描述了性传播途径[3]。形成慢性肉芽

肿性炎症,随后破坏实质并形成干酪样病。前列腺的空洞永远不会愈合,从而保持较高的病前背景和再次激活的风险。结核后疤痕是恶性肿瘤发展的先决条件[6]。

通过活检或经尿道切除术误诊为结核性前列腺炎的患者应进行至少六个月的联合化疗[18, 25]。含有利福平和吡嗪酰胺的6-9个月方案非常有效,具有最高的培养转化率和最低的复发率[18]。尽管不能用药治愈前列腺的空洞,但一些作者建议将自己限于保守疗法[26]。PT病人的手术治疗方法尚未开发。假设,经尿道切除术被认为是很方便的[27],但是没有关于在前列腺结核中使用这种手术的报道[18]。药物治疗无法溶解的前列腺脓肿,就可以在超声引导下进行经直肠穿刺[25]。

结论

PT是很少诊断的疾病,通常是偶然诊断的。然而,在慢性前列腺炎、抗标准治疗的情况下,这种形式的肺结核总是应当考虑在内的。PT和前列腺癌相互掩盖,因此必须在两个方向上保持适当的警觉性。PT的被忽视形式无法通过药物治愈;并且,鉴于结核病具有传染性,在这类患者的治疗中应更广泛地使用手术辅助工具。所建议的前列腺结核外科治疗方法同时是根治性的,由于腔壁被切除和凝结,并且具有微创性,因此建议将其广泛应用。

REFERENCES

1. Ткачук В.Н., Ягафарова Р.К., Аль-Шукри С.Х. Туберкулез мочеполовой системы: Руководство. – СПб: СпецЛит, 2004. – 319 с. [Tkachuk VN, Yagafarova RK, Al'-Shukri SK. Tuberkulez mocheполовой системы: Rukovodstvo. Saint Petersburg: SpetsLit; 2004. 319 p. (In Russ.)]
2. Камышан И.С., Бязров С.Т., Погребинский В.И. Химиотерапия больных туберкулезом предстательной железы // Урология и нефрология. – 1991. – Т. 56. – № 3. – С. 21–25. [Kamyshan IS, Byazrov ST, Pogrebinskiy VI. Khimioterapiya bol'nykh tuberkulezom predstatel'noy zhelezy. Urol Nefrol (Mosk). 1991;56(3):21-25. (In Russ.)]
3. Kulchavenya E, Kholtohin D, Shevchenko S. Challenges in urogenital tuberculosis. *World J Urol.* 2020;38(1):89-94. <https://doi.org/10.1007/s00345-019-02767-x>.
4. Патент РФ на изобретение № 2002120768/ 29.07.2002. Ягафарова Р.К., Гамазков Р.В. Способ лечения туберкулеза предстательной железы. [Patent RUS № 2002120768/ 29.07.2002. Yagafarova RK, Gamazkov RV. Sposob lecheniya tuberkuleza predstatel'noy zhelezy. (In Russ.)]
5. Патент РФ на изобретение № 2008104444/05.02.2008. Кульчавеня Е.В., Хомяков В.Т., Брижатюк Е.В., Щербань М.Н. Способ лечения туберкулеза предстательной железы. [Patent RUS № 2008104444/ 05.02.2008. Kul'chavenya EV, Khomyakov VT, Brizhatyuk EV, Shcherban' MN. Sposob lecheniya tuberkuleza predstatel'noy zhelezy. (In Russ.)]
6. Холтобин Д.П., Кульчавеня Е.В., Хомяков В.Т. Рак и туберкулез мочеполовой системы (обзор литературы и клиническое наблюдение) // Урология. – 2016. – № 4. – С. 106–110. [Kholtohin DP, Kul'chavenya EV, Khomyakov VT. Cancer and genitourinary tuberculosis (literature review and clinical observations). *Urologiya.* 2016;(4):106-110. (In Russ.)]
7. Патент РФ на изобретение № 2695601/ 25.05.2018. Кульчавеня Е.В., Брижатюк Е.В., Хомяков В.Т., и др. Способ лечения кавернозного туберкулеза предстательной железы. [Patent RUS № 2695601/ 25.05.2018. Kul'chavenya EV, Brizhatyuk EV, Khomyakov VT, et al. Sposob lecheniya kavernoznogo tuberkuleza predstatel'noy zhelezy. (In Russ.)]. Доступно по ссылке: https://patents.s3.yandex.net/RU2695601C1_20190724.pdf. Ссылка доступна на 02.12.2020.
8. Mishra KG, Ahmad A, Singh G, Tiwari R. Tuberculosis of the prostate gland masquerading prostate cancer; five cases experience at IGIMS. *Urol Ann.* 2019;11(4):389-392. https://doi.org/10.4103/UA.UA_119_18.
9. Chan WC, Thomas M. Prostatic abscess: another manifestation of tuberculosis in HIV-infected patients. *Aust N Z J Med.* 2000;30(1):94-95. <https://doi.org/10.1111/j.1445-5994.2000.tb01067.x>.
10. Кульчавеня Е.В. Контроль внелегочного туберкулеза в Сибири и на Дальнем Востоке // Проблемы туберкулеза и болезней легких. – 2008. – Т. 85. – № 9. – С. 16–19. [Kul'chavenya EV. Kontrol' vnelegochnogo tuberkuleza v Sibiri i na Dal'nem Vostoke. *Probl Tuberk Bolezni Legk.* 2008;85(9):16-19. (In Russ.)]
11. Pal DK. Tuberculosis of prostate. *Indian J Urol.* 2002;18(2):120-122.
12. Yadav S, Singh P, Hemal A, Kumar R. Genital tuberculosis: current status of diagnosis and management. *Transl Androl Urol.* 2017;6(2):222-233. <https://doi.org/10.21037/tau.2016.12.04>.
13. Kulchavenya E, Naber K, Bjerklund Johansen TE. Urogenital Tuberculosis: Classification, Diagnosis, and Treatment.

- European Urology Supplements*. 2016;15(4):112-121. <https://doi.org/10.1016/j.eursup.2016.04.001>.
14. Abbara A, Davidson RN, Medscape. Etiology and management of genitourinary tuberculosis. *Nat Rev Urol*. 2011;8(12):678-688. <https://doi.org/10.1038/nrur.2011.172>.
 15. Jha SK, Budh DP. Genitourinary Tuberculosis. In: StatPearls. Treasure Island (FL): StatPearls Publishing; 2020.
 16. Bencheikroun A, Iken A, Qarro A, et al. La tuberculose prostatique. À propos de 2 cas. *Ann Urol (Paris)*. 2003;37(3):120-122. [https://doi.org/10.1016/s0003-4401\(03\)00032-9](https://doi.org/10.1016/s0003-4401(03)00032-9).
 17. Wang JH, Sheu MH, Lee RC. Tuberculosis of the prostate: MR appearance. *J Comput Assist Tomogr*. 1997;21(4):639-640. <https://doi.org/10.1097/00004728-199707000-00023>.
 18. Gupta N, Mandal AK, Singh SK. Tuberculosis of the prostate and urethra: A review. *Indian J Urol*. 2008;24(3):388-391. <https://doi.org/10.4103/0970-1591.42623>.
 19. Sporer A, Auerbach O. Tuberculosis of prostate. *Urology*. 1978;11(4):362-365. [https://doi.org/10.1016/0090-4295\(78\)90232-7](https://doi.org/10.1016/0090-4295(78)90232-7).
 20. Merchant SA. Tuberculosis of the genitourinary system. Part 2: Genital tract tuberculosis. *Indian J Radiol Imaging*. 1993;(3):275-286.
 21. Стрельцова О.С., Крупин В.Н., Юнусова К.Э., Мамонов М.В. Туберкулез предстательной железы // Урология. – 2016. – № 6. – С. 128–131. [Strel'tsova OS, Krupin VN, Yunusova KE, Mamonov MV. Tuberculosis of the prostate. *Urologiia*. 2016;(6):128-131. (In Russ.)]
 22. Aziz EM, Abdelhak K, Hassan FM. Tuberculous prostatitis: mimicking a cancer. *Pan Afr Med J*. 2016;25:130. <https://doi.org/10.11604/pamj.2016.25.130.7577>.
 23. Gebo KA. Prostatic tuberculosis in an HIV infected male. *Sex Transm Infect*. 2002;78(2):147-148. <https://doi.org/10.1136/sti.78.2.147>.
 24. Hemal AK, Aron M, Nair M, Wadhwa SN. 'Autoprostatectomy': an unusual manifestation in genitourinary tuberculosis. *Br J Urol*. 1998;82(1):140-141. <https://doi.org/10.1046/j.1464-410x.1998.00710.x>.
 25. Symes JM, Blandy JP. Tuberculosis of the male urethra. *Br J Urol*. 1973;45(4):432-436. <https://doi.org/10.1111/j.1464-410x.1973.tb12184.x>.
 26. Rafique M, Rafique T, Rauf A, Bhutta RA. Tuberculosis of prostate. *J Pak Med Assoc*. 2001;51(11):408-410.
 27. Carl P, Stark L. Indications for surgical management of genitourinary tuberculosis. *World J Surg*. 1997;21(5):505-510. <https://doi.org/10.1007/pl00012277>.

Information about the authors:

Denis P. Khol'tobin — Cand. Sci. (Med.), Senior Research Fellow, Novosibirsk Research Institute of Tuberculosis of the Ministry of Healthcare of the Russian Federation; Head of Urological Clinic, Avicenna Medical Center, Novosibirsk, Russia. E-mail: urology-avicenna@mail.ru.

Ekaterina V. Kul'chavenya — Dr. Sci. (Med.), Professor, Chief Researcher, Head of the Urology Department, Novosibirsk Research Institute of Tuberculosis of the Ministry of Healthcare of the Russian Federation; Professor of the Department of Tuberculosis, Novosibirsk State Medical University of the Ministry of Healthcare of the Russian Federation, Novosibirsk, Russia. E-mail: urotub@yandex.ru.