

ПЕРВЫЙ ОТЕЧЕСТВЕННЫЙ ОПЫТ СТЕРЕОТАКСИЧЕСКОЙ ЛУЧЕВОЙ ТЕРАПИИ НА ОБЛАСТЬ ЛОЖА УДАЛЕННОЙ ПРЕДСТАТЕЛЬНОЙ ЖЕЛЕЗЫ

© Р.В. Новиков^{1,2}, Ю.С. Мельник¹, О.И. Пономарева¹, С.Н. Новиков¹

¹ Федеральное государственное бюджетное учреждение «Национальный медицинский исследовательский центр онкологии им. Н.Н. Петрова» Министерства здравоохранения Российской Федерации, Санкт Петербург;

² Федеральное государственное бюджетное образовательное учреждение высшего образования «Санкт-Петербургский государственный университет», Санкт Петербург

Для цитирования: Новиков Р.В., Мельник Ю.С., Пономарева О.И., Новиков С.Н. Первый отечественный опыт стереотаксической лучевой терапии на область ложа удаленной предстательной железы // Урологические ведомости. – 2020. – Т. 10. – № 2. – С. 133–142. <https://doi.org/10.17816/uroved102133-142>

Поступила: 15.04.2020

Одобрена: 19.05.2020

Принята к печати: 19.06.2020

☉ **Цель.** Оценка безопасности послеоперационной лучевой терапии на область ложа удаленной предстательной железы (ЛУПЖ) с использованием режимов экстремального гипофракционирования дозы (5 фракций по 6,6–7 Гр). **Материалы и методы.** С апреля 2019 г. по март 2020 г. в ФГБУ «НМИЦ онкологии им. Н.Н. Петрова» Минздрава России 15 больным раком предстательной железы проведена стереотаксическая лучевая терапия (СТЛТ) на область ЛУПЖ. В зависимости от клинической ситуации различали адъювантную и спасительную СТЛТ. Для лечения использовали линейные ускорители электронов с энергией тормозного излучения 6 МэВ. Оценивались три режима фракционирования: 5 фракций по 6,6 Гр, 5 фракций по 6,8 Гр и 5 фракций по 7 Гр. В качестве клинического объема облучения определено ЛУПЖ с границами оконтуривания по RTOG (2010). **Результаты.** Медиана наблюдения за пациентами составила 7,6 [2,2; 9,9] (1,3–11,6) месяцев. Из 15 больных адъювантная СТЛТ выполнена трем наблюдаемым, а оставшимся 12 пациентам — спасительная СТЛТ (4 — ранняя, 8 — отсроченная). Показатели ранней лучевой токсичности оценены у 12 пациентов. Ранние нарушения со стороны нижних мочевыводящих путей 1-й степени отмечены у 8 (66,7 %) из 12 человек. Токсичность 2-й и более степеней в раннем периоде не наблюдалась. Клинические признаки ранней токсичности 1-й степени со стороны прямой кишки выявлены у пяти (41,7 %) из 12 наблюдаемых. У одного пациента (8,3 %) отмечена примесь крови в кале, потребовавшая проведения медикаментозной коррекции, что расценивалось как токсичность 2-й степени. **Выводы.** Послеоперационная СТЛТ области ЛУПЖ — перспективный современный метод лучевого лечения больных раком предстательной железы. Представленные методики адъювантной и спасительной СТЛТ осуществимы в клинической практике и характеризуются приемлемым уровнем ранней лучевой токсичности.

☉ **Ключевые слова:** радикальная простатэктомия; биохимический рецидив; местный рецидив; адъювантная; спасительная; стереотаксическая лучевая терапия.

FIRST RUSSIAN EXPERIENCE OF THE STEREOTACTIC RADIOTHERAPY ON THE PROSTATE BED

© R. V. Novikov^{1,2}, J.S. Melnik¹, O.I. Ponomareva¹, S.N. Novikov¹

¹ National Medical Center of Oncology named after N.N. Petrov of the Ministry of Health of Russian Federation, Saint Petersburg, Russia;

² Saint Petersburg State University, Saint Petersburg, Russia

For citation: Novikov RV, Melnik JS, Ponomareva OI, Novikov SN. First russian experience of the stereotactic radiotherapy on the prostate bed. *Urology reports (St. Petersburg)*. 2020;10(2):133-142. <https://doi.org/10.17816/uroved102133-142>

Received: 15.04.2020

Revised: 19.05.2020

Accepted: 19.06.2020

☉ **Purpose.** Assess the safety of postoperative radiation therapy on the area of the prostate bed (PB) using extreme dose hypofractionation (5 fractions of 6.6–7 Gy). **Materials and methods.** From April 2019 to March 2020 at the National Medical Center of Oncology named after N.N. Petrov of the Ministry of Health of the Russian Federation in the first 15 patients of the prostate cancer carried out stereotactic radiation therapy (SRT) on the PB. Depending on the clinical situation, adjuvant and salvage SRT were distinguished. Linear electron accelerators with 6 MeV energy are used for treatment. Three fractional regimes were evaluated: 5 fractions of 6.6 Gy, 5 fractions of 6.8 Gy and 5 fractions of 7 Gy. The clinical

target volume is defined by RTOG (2010). **Results.** The median of follow-up was 7.6 (1.3-11.6) months. Of the 15 patients, adjuvant SRT performed three observed, and the remaining 12 patients – salvage SRT (4 – early, 8 – delayed). Acute radiation toxicity was estimated in 12 patients. Early impairment from the lower urinary tract 1 degree was observed in 8 (66.7%) 12 of them. Toxicity of 2 or more degree in the early period was not observed. Clinical signs of early 1st degree toxicity from the rectum were found in five (41.7%) of the bowel of the 12 observed. One patient (8.3%) there was a mixture of blood in the feces, which required a medical correction, which was considered as toxicity of the 2nd degree. **Conclusions.** Postoperative SRT of the PB region is a promising modern method of radiation treatment of patients with prostate cancer. The presented methods of adjuvant and salvage SRT are feasible in clinical practice and are characterized by an acceptable level of early radiation toxicity.

⊗ **Keywords:** radical prostatectomy; biochemical progression; local relapse; adjuvant; salvage; stereotactic radiation therapy.

ВВЕДЕНИЕ

Радикальная простатэктомия до настоящего времени остается одним из наиболее распространенных методов радикального лечения рака предстательной железы (РПЖ) различных групп риска. Техника выполнения этого вмешательства за последние 20 лет претерпела существенные изменения. Позадилонная и промежностная радикальная простатэктомии, выполняемые открытым доступом, постепенно были заменены на лапароскопическую (эндоскопическую) операцию, которую, в свою очередь, все чаще выполняют в робот-ассистированном варианте [1]. Технические преимущества робототехники позволили снизить частоту интра- и послеоперационных осложнений, однако существенно не повлияли на онкологическую эффективность лечения [2]. К сожалению, частота рецидивов РПЖ при разных видах хирургического вмешательства фактически не различается и, в зависимости от стадии заболевания, лежит в интервале от 30 до 50 % в течение 10 лет наблюдения [3, 4]. Основная причина местной послеоперационной прогрессии — оставление позитивного хирургического края [5–7]. Несмотря на общую положительную динамику снижения частоты позитивного хирургического края, обнаружение опухолевых клеток в крае резекции после радикальной простатэктомии остается самой распространенной характеристикой патоморфологического заключения среди всех солидных новообразований у мужчин, особенно при местнораспространенных формах заболевания [8].

Адьювантная или спасительная лучевая терапия у больных РПЖ с высоким риском рецидива после радикальной простатэктомии или его наличием является общепризнанным подходом [9–11]. Стандартным режимом фракционирования как первичной радикальной, так и послеоперационной дистанционной лучевой терапии является подве-

дение разовой очаговой дозы (РОД) в 1,8–2 Гр. Накопленный опыт свидетельствует, что для достижения локального контроля при РПЖ необходима эскалация суммарной очаговой дозы (СОД) более 70 Гр [12]. Очевидно, что при стандартном режиме фракционирования для этого потребуется не менее 35 сеансов облучения. В последние годы в клиническую практику введено достаточное количество режимов умеренного гипофракционирования (РОД 2,5–4,0 Гр), что позволяет сократить сроки лечения [13]. Таким образом, возможность применения режимов экстремального гипофракционирования или стереотаксической лучевой терапии (СТЛТ) с РОД более 4,1 Гр на область ложа удаленной предстательной железы (ЛУПЖ) при еще более ограниченном числе фракций (обычно 5–7), продемонстрировавших превосходные результаты в лечении первичных больных [14], представляется оправданной и перспективной.

Целью исследования явилась оценка безопасности послеоперационной лучевой терапии на область ЛУПЖ с использованием режимов экстремального гипофракционирования дозы (5 фракций по 6,6–7 Гр).

МАТЕРИАЛЫ И МЕТОДЫ

С апреля 2019 г. по апрель 2020 г. в ФГБУ «НМИЦ онкологии им. Н.Н. Петрова» Минздрава России 15 пациентам с РПЖ проведена послеоперационная СТЛТ в режиме экстремального гипофракционирования. В исследование включали больных верифицированным РПЖ, перенесших радикальную простатэктомию.

В зависимости от клинической ситуации различали адьювантную и спасительную СТЛТ. В рамках последнего варианта лучевого лечения выделяли раннюю и отсроченную СТЛТ.

Показанием к адьювантной СТЛТ являлось наличие одного или нескольких неблагоприятных

факторов риска возникновения рецидива по данным патоморфологического исследования операционного материала: экстракапсулярная инвазия (pT3a) и/или клинически значимый позитивный хирургический край, инвазия опухоли в семенные пузырьки (pT3b). Клиническая значимость позитивного хирургического края определялась исходя из нескольких позиций: по протяженности — более 3 мм [5–7]; по причине оставления — экстрапростатический (ассоциированный с pT3a); по числу — множественный, независимо от протяженности опухоли в крае резекции отдельных локализаций.

Спасительную СТЛТ проводили больным в различные сроки возникновения биохимического (клинического местного) рецидива:

- ранняя спасительная СТЛТ — проведение лучевого лечения при уровне простатического специфического антигена (ПСА) до 0,5 нг/мл;
- отсроченная спасительная СТЛТ — проведение лучевого лечения при уровне ПСА равного или более 0,5 нг/мл.

При выборе объема облучения, ограниченного областью ЛУПЖ, учитывались следующие критерии:

- отсутствие данных о поражении регионарных лимфатических узлов по результатам патоморфологического исследования операционного материала (pN0) или лучевого обследования после радикальной простатэктомии в случае подозрения на рецидив (позитронно-эмиссионная томография, совмещенная с компьютерной томографией, (ПЭТ/КТ) с ^{68}Ga -ПСМА или ^{11}C -холином, магнитно-резонансная томография (МРТ), компьютерная томография (КТ)) (адьювантная и спасительная СТЛТ);
- отсутствие данных о наличии отдаленных метастазов (адьювантная и спасительная СТЛТ);
- отсутствие персистенции ПСА (адьювантная СТЛТ);
- ISUP group 1–3 (спасительная СТЛТ);
- время наступления биохимического рецидива более 18 мес. (спасительная СТЛТ);
- время удвоения ПСА более 12 мес. (спасительная СТЛТ).

Биохимический рецидив как показание для лучевого лечения определяли в соответствии с общепринятыми критериями: последовательное двукратное повышение уровня общего ПСА при его значении более 0,2 нг/мл [10]. Применялась стратификация пациентов с признаками биохимической прогрессии на группы низкого и высокого риска [15].

Местным рецидивом после радикальной простатэктомии считали признаки изолированного прогрессирования РПЖ в области ЛУПЖ (простата ± семенные пузырьки) на фоне роста ПСА, соответствующего критериям рецидива. В качестве основного метода диагностики местных рецидивов использовали ПЭТ/КТ с ^{68}Ga -ПСМА или ^{11}C -холином. При отсутствии возможности проведения ПЭТ/КТ применяли контрастную МРТ. Гистологическая верификация местного рецидива не производилась ввиду высокой частоты ложноотрицательных результатов биопсии области ЛУПЖ [16].

Противопоказания к проводимому лучевому лечению включали следующие состояния:

- стриктура везикоуретрального анастомоза (наличие клинически значимой инфравезикальной обструкции);
- проводимое ранее лучевое лечение на область малого таза;
- острые инфекционные заболевания;
- хронические воспалительные заболевания прямой кишки.

Перед лечением оценивали качество мочеиспускания (индекс International Prostate Symptom System (IPSS), Quality of Life (QoL) (WHO, 1993) и дневник мочеиспускания), максимальную скорость мочеиспускания по данным урофлоуметрии и объем остаточной мочи.

Важным условием при формулировании показаний для любого варианта послеоперационной лучевой терапии является необходимость исключения стриктуры везикоуретрального анастомоза, частота которой варьирует, по данным литературы, в достаточно широком интервале: от 1,6 до 29,9 % [17]. При небольших сроках формирования стриктуры везикоуретрального анастомоза (стадия компенсации и субкомпенсации) урофлоуметрия может быть неинформативной. В случае получения сомнительных результатов при проведении уродинамического исследования мы рекомендуем выполнять уретроцистоскопию и восходящую уретрографию.

В случае адьювантной СТЛТ сроки ее проведения после радикальной простатэктомии лежали в интервале от 2 до 6 мес. (в среднем — 4). Время начала лучевого лечения определяли индивидуально с учетом следующих факторов: восстановление удержания мочи, особенности послеоперационного периода (осложнения, несостоятельность анастомоза, длительность стояния уретрального

катетера, наличие лимфокист, свищей в параректальной клетчатке). Начало проведения спасительной СТЛТ обусловлено регистрацией биохимического рецидива. В связи с незначительными сроками наблюдения оценка эффективности апробируемых протоколов СТЛТ (биохимическая прогрессия) не производилась.

Безопасность исследуемых режимов СТЛТ оценивалась по частоте и выраженности лучевых реакций и осложнений. Анализ лучевой токсичности осуществлялся в соответствии с общепринятыми критериями RTOG/EORTC и с учетом терминологических рекомендаций СТСАЕ v. 5.0 [18]. Выделяли раннюю (в пределах первых трех месяцев после окончания лучевого лечения) радиационную токсичность со стороны мочевыводящих путей (РМЛТ) и нижних отделов желудочно-кишечного тракта (прямой кишки) (РПЛТ), а также

поздние (после девяти месяцев с момента окончания лучевого лечения) осложнения дистанционной лучевой терапии со стороны мочевыводящих путей и со стороны прямой кишки.

Методика СТЛТ области ЛУПЖ. С целью повышения точности подведения энергии излучения к тканям использовались рентгеноконтрастные маркеры, аналогичные первичной СТЛТ РПЖ. Для этого, за сутки до предлучевой топометрической подготовки под контролем трансректального ультразвука промежностным доступом производили установку двух маркеров: кпереди (10 мм) и на уровне везикоуретрального анастомоза, отступив вправо и влево от срединной линии по 5 мм (рис. 1, с).

Дополнительная третья метка может быть установлена в субтригональную зону по срединной линии. При наличии в области ЛУПЖ рентгено-

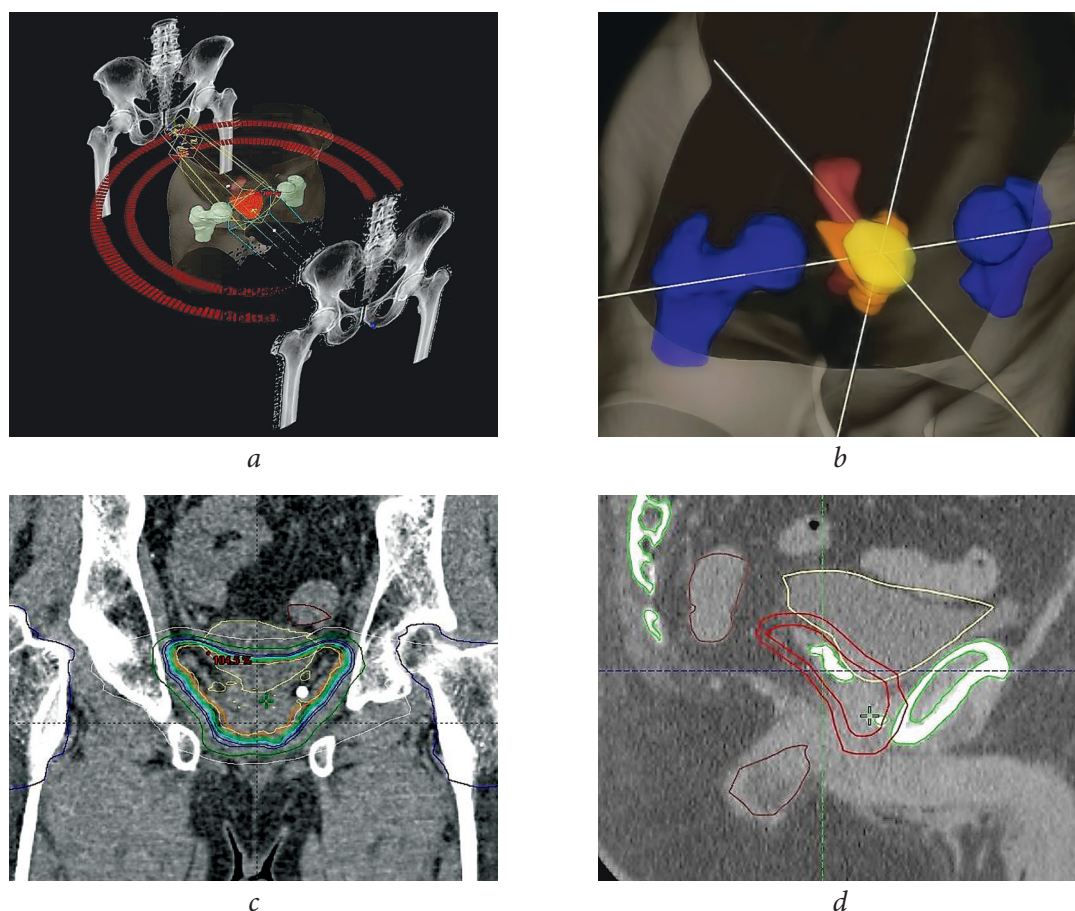


Рис. 1. Дозиметрическое обеспечение СТЛТ области ЛУПЖ: *a* — пример 3D-модели плана лечения с использованием двух динамических арок с модуляцией интенсивности (RapidArc); *b* — 3D-модель облучаемого ЛУПЖ (оранжевый цвет) и критических органов: мочевого пузыря (желтый), прямой кишки (темно-красный), головок бедренных костей (синий); *c* — пример изодозного распределения (корональный скан), слева от везикоуретрального анастомоза видна рентгеноконтрастная метка; *d* — клинический и планируемый объемы облучения (сагиттальный скан), в области ложа семенных пузырьков видны рентгеноконтрастные скобы, используемые в качестве ориентиров

Fig. 1. Dosimetric support of the stereotactic radiotherapy on the prostate bed: *a* — example of a 3D model of a treatment plan using two dynamic arches (RapidArc); *b* — 3D model of irradiated prostate bed (orange), to the left of the vesico-urethral anastomosis is visible X-ray contrast gold seed; *c* — an example of isodose distribution (coronal scan), to the left of the vesico-urethral anastomosis is visible X-ray contrast gold seed; *d* — clinical and planned target volumes (sagittal scan), x-rays of contrast staples used as landmarks in the area of the prostate bed

контрастных инородных тел (скоб и клипс) использование маркеров представляется нецелесообразным (рис. 1, *d*).

Методика подготовки нижних мочевыводящих путей без катетеризации подразумевает мочеиспускание за 1,5 ч до сеанса облучения. После мочеиспускания пациенту не рекомендуется пить жидкость для комфортного заполнения мочевого пузыря (около 150 ± 10 мл). Катетеризация мочевого пузыря осуществлялась перед топометрией и каждым сеансом СТЛТ. Устанавливался двухходовый катетер Foley Ch 14-16, баллон катетера — 10 мл. Как недостаточное, так и чрезмерное введение жидкости в баллон катетера может способствовать деформации контуров шейки мочевого пузыря. Полость мочевого пузыря заполнялась 150 мл раствора 0,9 % NaCl, после чего осуществлялась умеренная тракция за павильон катетера и наложение на него пластикового зажима в области наружного отверстия мочеиспускательного канала.

Топометрическое исследование включало в себя МРТ и КТ в положении лечебной укладки с иммобилизацией пациента на лечебном столе по стандартной для СТЛТ методике. Помимо изображений, полученных в ходе топометрии, использовались последовательности ПЭТ/КТ (при С-СТЛТ). После выполнения процедуры

совмещения импортированных в планирующую систему Calipso v. 4.0 (Varian) МРТ-, КТ- и ПЭТ/КТ-изображений осуществлялось оконтуривание мишени (ЛУПЖ) и окружающих нормальных тканей в соответствии с рекомендациями RTOG (2010) [19] (табл. 1).

В качестве критических органов определяли следующие: прямая кишка, мочевой пузырь и головки бедренных костей. Так как у послеоперационных больных частота эректильной дисфункции приближается к 90 %, оконтуривание луковицы полового члена не осуществляли.

Для перевода доз, которые давали пациентам при СТЛТ, в эквивалентные дозы (equi-effective dose — EQD₂), подводимые при дистанционной лучевой терапии в режиме стандартного фракционирования (РОД 2 Гр), мы использовали понятие о конвертировании каждого режима в эквивалентный режим по 2 Гр за фракцию, дающий такой же биологический эффект (табл. 2).

Лучевое лечение проводили в виде пяти ежедневных (исключение — выходные дни) сеансов облучения с использованием линейных ускорителей электронов Novalis Tx, Clinac или Truebeam (Varian) с энергией тормозного фотонного облучения 6 МэВ, позволяющих подводить дозу посредством технологии RapidArc (рис. 1, *a*).

Таблица 1 / Table 1

Оконтуривание ложа предстательной железы во время лучевой терапии после простэктоми

Prostate bed contouring during post-prostatectomy radiotherapy

Границы оконтуривания	Уровень оконтуривания	
	ниже верхнего края лобкового симфиза	выше верхнего края лобкового симфиза
Передняя граница	Задняя поверхность лобкового симфиза	Задние 1–2 см стенки мочевого пузыря
Задняя граница	Передняя стенка прямой кишки	Мезоректальная фасция
Нижняя граница	8–12 мм ниже везикоуретрального анастомоза	Уровень окончания <i>d. deferens</i> или 3–4 см выше уровня симфиза
Латеральная граница	Мышцы: <i>m. levator ani</i> , <i>m. obturator internus</i>	Висцеральная фасция (<i>fascia sacrorectogenitopubic</i>)

Таблица 2 / Table 2

Значения суммарных и эквивалентных доз, подводимых при исследуемых режимах фракционирования

The values of the total and equivalent doses administered during the investigated fractionation modes

Адьювантная СТЛТ	Спасительная СТЛТ	
	биохимический рецидив	местный рецидив
5 фракций по 6,6 Гр (СОД 33 Гр)	5 фракций по 6,8 Гр (СОД 34 Гр)	5 фракций по 7 Гр (СОД 35 Гр)
EQD ₂ 76,4 Гр	EQD ₂ 80,6 Гр	EQD ₂ 85,0 Гр

Примечание. СТЛТ — стереотаксическая лучевая терапия.

РЕЗУЛЬТАТЫ

Клиническая характеристика пациентов. Медиана наблюдения за пациентами составила 7,6 [2,2; 9,9] (1,3–11,6) мес. Средний возраст — $66,5 \pm 6,3$ (58–81) года, индекс массы тела — 27,1 [23,5; 30,6] (21,5–32,6) баллов.

Позадилонная радикальная простатэктомия выполнена 3 пациентам, лапароскопическая — 10 и роботическая — 2 пациентам. Медиана срока проведения СТЛТ на область ЛУПЖ после предшествующего оперативного вмешательства составила 32 [11; 56] (4,0–78,0) мес. Из 15 больных адьювантная СТЛТ выполнена 3 наблюдаемым, а оставшимся 12 пациентам — спасительная СТЛТ (4 — ранняя, 8 — отсроченная). Все пациенты со спасительной СТЛТ принадлежали к группе низкого риска биохимического рецидива.

Медиана ПСА на момент начала адьювантной и спасительной СТЛТ составила 0,55 [0,25; 1,35] (0,06–3,0) нг/мл. У 2 пациентов группы спасительной СТЛТ после радикальной простатэктомии зафиксирован феномен персистенции ПСА.

Распределение пациентов в зависимости от патоморфологической стадии и степени дифференцировки опухоли (ISUP, 2014) представлено следующим образом: pT 2–8 (53,3 %), pT 3a — 3 (20 %), pT 3b — 4 (26,7 %), и I группа — 3 (20 %), II группа — 6 (40 %), III группа — 6 (40 %) соответственно. Перинеуральная и лимфоваскулярная инвазия отмечены в 7 (46,7 %) и 2 (13,3 %) случаях соответственно. В большинстве наблюдений опухоль была представлена ацинарной аденокарциномой — 11 (73,3 %) пациентов, у 3 (20 %) больных обнаружен мелкоацинарный и у 1 (6,7 %) — пенистоклеточный вариант РПЖ. Опухоль в крае резекции зафиксирована у 6 (40 %) больных, из которых 5 человек имели протяженный характер экстензии. По причине оставления положительного хирургического края больные группировались следующим образом: у 4 — экстрапростатический и у 2 — интрапростатический. У 2 (13,3 %) пациентов в области ЛУПЖ остались семенные пузырьки.

Местный рецидив диагностирован у 8 (66,7 %) из 12 больных. Из этого числа 2 пациентам в других учреждениях осуществлена гистологическая верификация подозрительных изменений. ПЭТ/КТ с ^{68}Ga -ПСМА проведена у 10 (66,7 %) из 15 человек. Зона везикоуретрального анастомоза в качестве места локализации рецидива определена у 6 больных, а область ложа семенных пузырьков (субтри-

гональная зона) — у 2 пациентов. Средний объем рецидивного очага составил 1,79 (0,85–3,5) см³.

Сохраняющееся послеоперационное недержание мочи на момент начала лучевого лечения отмечено у 4 (26,7 %) из 15 пациентов. Исходно ни у одного пациента не диагностировано патологии со стороны прямой кишки. Эректильная функция, достаточная для половой жизни, отсутствовала у всех пациентов.

На момент начала проведения лучевого лечения 6 (40 %) из 15 пациентов проводили гормональную депривационную терапию. Учитывая предположительно локальный характер прогрессии РПЖ, продолжать депривационную терапию после СТЛТ не рекомендовали.

Ранняя лучевая токсичность. В соответствии со сроками наблюдения на данный момент удалось оценить показатели ранней мочевого и ранней прямой кишки лучевой токсичности (РМЛТ и РПЛТ) у 12 пациентов.

Ранние нарушения со стороны нижних мочевыводящих путей были представлены изменениями, которые можно отнести к изменениям 1-й степени, не требующим какой-либо коррекции. Клинически они проявлялись учащением мочеиспускания более чем в два раза по сравнению с исходным уровнем, а также эпизодами незначительной по объему потери мочи вследствие возникшей ургентности *de novo*. Всего РМЛТ 1-й степени отмечена у 8 (66,7 %) из 12 человек. Нарушений 2-й и более степени в раннем периоде не зафиксировано.

Нарушения функции прямой кишки после исследуемых режимов СТЛТ в большинстве случаев были представлены жалобами, характерными для РПЛТ 1-й степени: увеличение частоты позывов к дефекации, не требующее медикаментозной коррекции, или боль в прямой кишке, не требующая назначения анальгетиков. Подобные изменения выявлены у 5 (41,7 %) из 12 больных. У 1 (8,3 %) пациента отмечена примесь крови в кале (РПЛТ 2-й степени), потребовавшая проведения медикаментозной коррекции.

ОБСУЖДЕНИЕ

Послеоперационная лучевая терапия является важнейшим компонентом лечения больных РПЖ. Облучение может обосновываться потребностью дополнения хирургического вмешательства в рамках так называемого мультимодального подхода (адьювантная лучевая терапия), а также рассма-

триваться в качестве вынужденной меры в случае рецидива заболевания (спасительная лучевая терапия). Радиобиологические исследования, а также накопленный клинический опыт привели к тому, что в последние годы широкое распространение получили различные варианты умеренного гипофракционирования дозы (РОД 2,5–4,0 Гр) [10, 11]. Вместе с тем суммарная длительность лечения даже при гипофракционном облучении (19–25 фракций) составляет 30–45 дней. Экстремальное гипофракционирование или СТЛТ РПЖ подразумевает подведение СОД посредством ограниченного (чаще 5 фракций) числа сеансов облучения. Таким образом, вместе с предлучевой подготовкой продолжительность лечения составляет всего 9–10 дней, что дает возможность сократить время пребывания пациента в стационаре минимум в три раза.

Одним из наиболее сложных вопросов лучевого лечения больных РПЖ после радикальной простатэктомии является выбор адекватного объема облучения. В определенных клинических ситуациях (поражение регионарных лимфатических узлов или подозрение на него) необходимо локорегионарное воздействие, подразумевающее облучение путей регионарного лимфооттока (СОД 44–50 Гр) с подведением дополнительной дозовой нагрузки на область ЛУПЖ до СОД выше 70 Гр (согласно клиническим рекомендациям ЕАУ 2019 — минимум 66 Гр) [10]. Такой подход позволяет повысить контроль над заболеванием, однако характеризует более выраженной лучевой токсичностью [20].

Облучение области ЛУПЖ — второй стандартный вариант послеоперационного лучевого лечения РПЖ. Клинически значимый положительный хирургический край, pT3a/b, верифицированный гистологически или радиологически местный рецидив при условии отсутствия данных о распространении процесса за пределы области ЛУПЖ дает основание сокращать объемы облучения до границ зоны анастомоза и удаленных семенных пузырьков. Случаи изолированного биохимического рецидива представляют известные трудности при определении объемов дистанционной лучевой терапии. По нашему мнению, для оптимизации послеоперационной лучевой терапии при изолированном биохимическом рецидиве целесообразно применять алгоритм распределения больных с биохимическим рецидивом на группы риска, предложенный, а затем и апробированный специалистами Европейской ассоциации урологов (EAU risk group) в 2018 г. [15, 21].

В качестве основных предикторов выделены сумма баллов по шкале Глисона, время наступления биохимического рецидива и время удвоения ПСА, продемонстрировавшие наиболее значимую связь с показателями общей, канцероспецифической и безметастатической выживаемости. В настоящее время этот подход рекомендован для выбора в качестве лечебной тактики активного лечения или наблюдения [10]. Отнесение больного к группе биохимического рецидива низкого риска, вероятно, дает основание ограничиться ЛУПЖ при проведении спасительной дистанционной лучевой терапии.

Отдельного внимания заслуживает такой биохимический феномен, как персистенция ПСА после радикальной простатэктомии. Его регистрация определяет всегда «спасительный» характер дистанционной лучевой терапии. Уровень ПСА, достигший после радикальной простатэктомии минимального уровня 0,1 нг/мл и выше, ассоциируется с высокой вероятностью дальнейшей прогрессии заболевания, даже при условии интактности удаленных регионарных лимфатических узлов [22]. Так как персистенция ПСА представляет собой один из наиболее неблагоприятных сценариев у больных, требующих достаточно агрессивного, а зачастую и комбинированного лечения [23], изолированное облучение ЛУПЖ представляется оправданным только в том случае, когда патоморфологическое заключение удаленной предстательной железы позволяет объяснить относительно высокий послеоперационный уровень маркера (протяженный положительный хирургический край, наличие резидуальных тканей простаты). В нашем исследовании отмечены два случая персистенции ПСА, сочетавшиеся с клинически значимым положительным хирургическим краем, что давало основания ограничиться ЛУПЖ при проведении спасительной СТЛТ.

Практическая реализация идеи СТЛТ на область вероятного или диагностированного местного рецидива после радикальной простатэктомии возможна двумя путями. При первом варианте проводят облучение видимого очага, при втором — облучение всего ЛУПЖ со стандартными границами по RTOG (2010). Второй вариант представляется нам более целесообразным. Так, определение границ макроскопического рецидива невозможно в случае адьювантной СТЛТ за исключением редких случаев, когда в ходе операции оставляются видимые ткани простаты (апекс, семенные пузырьки). По этой же причине этот вариант мало реализуем при изолированном биохимическом рецидиве. Основным методом

диагностики местного рецидива является ПЭТ/КТ с ^{68}Ga -ПСМА, при которой независимо от уровня ПСА средний показатель выявляемости локальной прогрессии составляет около 35 % [24], а при значениях ПСА ниже 1 нг/мл чувствительность методики составляет 50 % [25]. При этом доказано, что максимально раннее проведение спасительной дистанционной лучевой терапии (пороговое значение ПСА менее 0,5 нг/мл) оказывает значимое влияние на прогноз заболевания [26].

Первыми, кто сообщил свой опыт применения СТЛТ у пациентов с местным рецидивом после радикальной простатэктомии, были В. Detti et al. [27]. В работе, опубликованной в 2016 г., сообщается о результатах спасительной СТЛТ, выполненной с помощью линейных ускорителей электронов CyberKnife у 16 пациентов с медианой наблюдения 10 мес. Исследователи оценили безопасность двух режимов фракционирования: 5 фракций по 6 Гр до СОД 30 Гр (в анамнезе радикальная простатэктомия и дистанционная лучевая терапия на область малого таза) и 5 фракций по 7 Гр (только радикальная простатэктомия). В качестве клинического целевого объема облучения рассматривался видимый очаг в области ЛУПЖ. У наблюдаемых больных не отмечено ни одного случая выраженной лучевой токсичности 3-й степени со стороны нижних мочевыводящих путей и прямой кишки.

Второй подход, то есть облучение всего ЛУПЖ по RTOG (2010), представили L.K. Vallas et al. [28]. Ими приведены сравнительные результаты показателей лучевой токсичности при трех режимах экстремального гипофракционирования: 15 фракций по 3,6 Гр, 10 фракций по 4,7 Гр и 5 фракций по 7,1 Гр. Минимальный срок наблюдения составил 6 мес. (медиана — 14,1 мес.). В исследование вошли 24 пациента, которым СТЛТ выполняли в качестве как адъювантной, так и спасительной процедуры. За время наблюдения не было отмечено ни одного случая лучевой токсичности 3-й степени со стороны нижних мочевыводящих путей и прямой кишки.

В начале 2020 г. опубликованы результаты первого рандомизированного исследования I фазы, выполненного S. Sampath et al. [29]. Цель исследования — оценка токсичности трех режимов эскалации дозы на область ЛУПЖ в виде трех режимов фракционирования дозы: СОД 35, 40 и 45 Гр, подведенных в виде пяти ежедневных фракций в группе из 26 пациентов. Клинический целевой объем облучения включал в себя всю область ЛУПЖ. Доставка

энергии осуществлялась на линейном ускорителе электронов TrueBeam STX в виде двух компланарных арок (RapidArc). Медиана наблюдения составила 60 мес. для 35 Гр, 48 мес. для 40 Гр и 33 мес. для 45 Гр. Связь между величиной СОД и выраженностью лучевых осложнений носила незначимый характер. Поздняя токсичность ≤ 2 -й и ≥ 3 -й степени со стороны прямой кишки составила 11 и 0 %, нижних отделов мочевыводящих путей — 38 и 15 % соответственно. Авторы делают вывод, что эскалация дозы до 45 Гр существенно не повышает выраженности лучевых осложнений, имеет схожие уровни поздней токсичности 3-й степени и не обеспечивает более высокий уровень биохимического контроля по сравнению с СОД в 40 Гр.

Наибольший опыт спасительной СТЛТ описан в работе G. Francolini et al. [30], которые проанализировали результаты лечения 90 пациентов в трех радиотерапевтических центрах Италии [30]. Лучевую терапию проводили в пять фракций с СОД 30–40 Гр. Наиболее часто подводили 35 Гр в 5 фракций (77,8 %). Во всех случаях облучали макроскопический/радиографический очаг в области ЛУПЖ. Использовали линейные ускорители электронов CyberKnife или VeroR. Медиана наблюдения составила 21,2 (2–64) мес. Сопутствующую гормональную депривационную терапию проводили 17 (19 %) пациентам. Полный биохимический ответ, определенный как снижение ПСА менее 0,2 нг/мл (nadir), был достигнут у 39 (43,3 %) из 90 пациентов. Биохимический рецидив был определен как БХР-1 (повышение ПСА >10 % от уровня до начала СТЛТ) и БХР-2 (повышение ПСА выше 0,2 нг/мл у пациентов с ПСА nadir $< 0,2$ нг/мл или два последовательных повышения ПСА >25 % по отношению к nadir у пациентов с ПСА nadir $< 0,2$ нг/мл). 25 (27,8 %) пациентов имели признаки биохимической прогрессии с медианой отсутствия БХР-1 равной 36,4 мес. У 32 (35,5 %) пациентов зафиксирована прогрессия заболевания в соответствии с критериями БХР-2 и медианой времени его отсутствия 24,3 мес. Анализ случаев рецидивов показал, что местный рецидив отмечен в 2 наблюдениях, в 11 — наличие отдаленных метастазов и у 12 пациентов на момент обследования определить причину роста ПСА не удалось. За все время наблюдения не зафиксировано ни одного случая лучевой токсичности 3-й и более степени.

Анализ опубликованной на сегодняшний момент литературы позволяет сделать вывод, что увеличивается интерес к изучению возможности при-

менения послеоперационной СТЛТ у больных РПЖ на область ЛУПЖ, которая может быть реализована двумя различными способами. В данной работе представлены результаты первого отечественного опыта использования СТЛТ у пациентов после радикальной простатэктомии с целью воздействия на область ЛУПЖ. Произведена первичная апробация различных методик лучевого лечения. Выбор режимов фракционирования дозы (табл. 2) связан с отдаленными результатами наиболее изученного и распространенного режима фракционирования первичной СТЛТ РПЖ — 37,25 Гр за пять фракций [14]. Непродолжительный период наблюдения за нашими пациентами не позволяет сделать выводы об эффективности приведенных режимов фракционирования для достижения локального контроля над опухолевым процессом. Однако сопоставимость величины подводимой нами энергии с первичной СТЛТ позволяет предполагать высокую эффективность лечения при заведомо меньших локальных объемах опухолевых масс в зоне ЛУПЖ. Полученные предварительные данные свидетельствуют о хорошей переносимости предложенных схем лечения. Низкая токсичность и короткие сроки лечения, вероятно, сделают этот метод лечения более привлекательным у целого ряда больных в адьювантных условиях, когда принять решение о необходимости проведения длительного дополнительного облучения сделать достаточно трудно.

ВЫВОДЫ

Полученные предварительные данные позволяют сделать вывод, что послеоперационная СТЛТ области ЛУПЖ — перспективный современный метод лучевого лечения больных РПЖ. Представленные методики адьювантной и спасительной СТЛТ легко осуществимы в клинической практике и характеризуются приемлемым уровнем ранней лучевой токсичности.

ЛИТЕРАТУРА

1. Azhar RA, Elkoushy MA, Aldousari S. Robot-assisted urological surgery in the Middle East: Where are we and how far can we go? *Arab J Urol*. 2019;17(2):106-113. <https://doi.org/10.1080/2090598X.2019.1601003>.
2. Ilic D, Evans SM, Allan CA, et al. Laparoscopic and robotic-assisted versus open radical prostatectomy for the treatment of localised prostate cancer. *Cochrane Database Syst Rev*. 2017;2017(9):CD009625. <https://doi.org/10.1002/14651858.CD009625.pub2>.
3. Hamdy FC, Donovan JL, Lane JA, et al. 10-Year Outcomes after Monitoring, Surgery, or Radiotherapy for Localized Prostate Cancer. *N Engl J Med*. 2016;375(15):1415-1424. <https://doi.org/10.1056/NEJMoa1606220>.
4. Sanda MG, Cadeddu JA, Kirkby E, et al. Clinically Localized Prostate Cancer: AUA/ASTRO/SUO Guideline. Part I: Risk Stratification, Shared Decision Making, and Care Options. *J Urol*. 2018;199(3):683-690. <https://doi.org/10.1016/j.juro.2017.11.095>.
5. Koskas Y, Lannes F, Branger N, et al. Extent of positive surgical margins following radical prostatectomy: impact on biochemical recurrence with long-term follow-up. *BMC Urol*. 2019;19(1):37. <https://doi.org/10.1186/s12894-019-0470-8>.
6. Martini A, Gandaglia G, Fossati N, et al. Defining Clinically Meaningful Positive Surgical Margins in Patients Undergoing Radical Prostatectomy for Localised Prostate Cancer. *Eur Urol Oncol*. 2019. <https://doi.org/10.1016/j.euo.2019.03.006>.
7. Preisser F, Coxilha G, Heinze A, et al. Impact of positive surgical margin length and Gleason grade at the margin on biochemical recurrence in patients with organ-confined prostate cancer. *Prostate*. 2019;79(16):1832-1836. <https://doi.org/10.1002/pros.23908>.
8. Orosco RK, Tapia VJ, Califano JA, et al. Positive Surgical Margins in the 10 Most Common Solid Cancers. *Sci Rep*. 2018;8(1):5686. <https://doi.org/10.1038/s41598-018-23403-5>.
9. Mohler JL, Antonarakis ES, Armstrong AJ, et al. Prostate Cancer, Version 2.2019, NCCN Clinical Practice Guidelines in Oncology. *J Natl Compr Canc Netw*. 2019;17(5):479-505. <https://doi.org/10.6004/jnccn.2019.0023>.
10. Mottet N, van den Bergh RCN, Briers E, et al. EAU-ESTRO-ESUR-SIOG Guidelines on Prostate Cancer. European Association of Urology; 2018.
11. Pisansky TM, Thompson IM, Valicenti RK, et al. Adjuvant and Salvage Radiotherapy after Prostatectomy: ASTRO/AUA Guideline Amendment 2018-2019. *J Urol*. 2019;202(3):533-538. <https://doi.org/10.1097/JU.000000000000295>.
12. Datta NR, Stutz E, Rogers S, Bodis S. Conventional Versus Hypofractionated Radiation Therapy for Localized or Locally Advanced Prostate Cancer: A Systematic Review and Meta-analysis along with Therapeutic Implications. *Int J Radiat Oncol Biol Phys*. 2017;99(3):573-589. <https://doi.org/10.1016/j.ijrobp.2017.07.021>.
13. Picardi C, Perret I, Miralbell R, Zilli T. Hypofractionated radiotherapy for prostate cancer in the postoperative setting: What is the evidence so far? *Cancer Treat Rev*. 2018;62:91-96. <https://doi.org/10.1016/j.ctrv.2017.11.004>.
14. Jackson WC, Silva J, Hartman HE, et al. Stereotactic Body Radiation Therapy for Localized Prostate Cancer: A Systematic Review and Meta-Analysis of Over 6,000 Patients Treated On Prospective Studies. *Int J Radiat Oncol Biol Phys*. 2019;104(4):778-789. <https://doi.org/10.1016/j.ijrobp.2019.03.051>.
15. Tilki D, Preisser F, Graefen M, et al. External Validation of the European Association of Urology Biochemical Recurrence Risk Groups to Predict Metastasis and Mortality After Radical Prostatectomy in a European Cohort. *Eur Urol*. 2019;75(6):896-900. <https://doi.org/10.1016/j.eururo.2019.03.016>.

16. Martino P, Scattoni V, Galosi AB, et al. Role of imaging and biopsy to assess local recurrence after definitive treatment for prostate carcinoma (surgery, radiotherapy, cryotherapy, HIFU). *World J Urol.* 2011;29(5):595-605. <https://doi.org/10.1007/s00345-011-0687-y>.
17. Browne BM, Vanni AJ. Management of Urethral Stricture and Bladder Neck Contracture Following Primary and Salvage Treatment of Prostate Cancer. *Curr Urol Rep.* 2017;18(10):76. <https://doi.org/10.1007/s11934-017-0729-0>.
18. Cox JD, Stetz J, Pajak TF. Toxicity criteria of the Radiation Therapy Oncology Group (RTOG) and the European organization for research and treatment of cancer (EORTC). *Int J Radiat Oncol Biol Phys.* 1995;31(5):1341-1346. [https://doi.org/10.1016/0360-3016\(95\)00060-c](https://doi.org/10.1016/0360-3016(95)00060-c).
19. Michalski JM, Lawton C, El Naqa I, et al. Development of RTOG consensus guidelines for the definition of the clinical target volume for postoperative conformal radiation therapy for prostate cancer. *Int J Radiat Oncol Biol Phys.* 2010;76(2):361-368. <https://doi.org/10.1016/j.ijrobp.2009.02.006>.
20. Ascopost.com [Internet]. The ASCO Post. 2018 ASTRO: SPPORT Trial: ADT with or without pelvic lymph node radiation in prostate cancer [updated 2018 Oct 30; cited 2020 May 6]. Available from: <http://www.ascopost.com/News/59414> Cited 15 March 2019.
21. Van den Broeck T, van den Bergh RCN, Arfi N, et al. Prognostic Value of Biochemical Recurrence Following Treatment with Curative Intent for Prostate Cancer: A Systematic Review. *Eur Urol.* 2019;75(6):967-987. <https://doi.org/10.1016/j.eururo.2018.10.011>.
22. Bartkowiak D, Siegmann A, Bohmer D, et al. The impact of prostate-specific antigen persistence after radical prostatectomy on the efficacy of salvage radiotherapy in patients with primary N0 prostate cancer. *BJU Int.* 2019;124(5):785-791. <https://doi.org/10.1111/bju.14851>.
23. Preisser F, Chun FKH, Pompe RS, et al. Persistent Prostate-Specific Antigen After Radical Prostatectomy and Its Impact on Oncologic Outcomes. *Eur Urol.* 2019;76(1):106-114. <https://doi.org/10.1016/j.eururo.2019.01.048>.
24. Barbosa FG, Queiroz MA, Nunes RF, et al. Revisiting Prostate Cancer Recurrence with PSMA PET: Atlas of Typical and Atypical Patterns of Spread. *Radiographics.* 2019;39(1):186-212. <https://doi.org/10.1148/rg.2019180079>.
25. Calais J, Czernin J, Cao M, et al. (68)Ga-PSMA-11 PET/CT Mapping of Prostate Cancer Biochemical Recurrence after Radical Prostatectomy in 270 Patients with a PSA Level of Less Than 1.0 ng/mL: Impact on Salvage Radiotherapy Planning. *J Nucl Med.* 2018;59(2):230-237. <https://doi.org/10.2967/jnumed.117.201749>.
26. Stish BJ, Pisansky TM, Harmsen WS, et al. Improved Metastasis-Free and Survival Outcomes With Early Salvage Radiotherapy in Men With Detectable Prostate-Specific Antigen After Prostatectomy for Prostate Cancer. *J Clin Oncol.* 2016;34(32):3864-3871. <https://doi.org/10.1200/JCO.2016.68.3425>.
27. Detti B, Bonomo P, Masi L, et al. CyberKnife stereotactic radiotherapy for isolated recurrence in the prostatic bed. *World J Urol.* 2016;34(3):311-317. <https://doi.org/10.1007/s00345-015-1613-5>.
28. Ballas LK, Luo C, Chung E, et al. Phase 1 Trial of SBRT to the Prostate Fossa After Prostatectomy. *Int J Radiat Oncol Biol Phys.* 2019;104(1):50-60. <https://doi.org/10.1016/j.ijrobp.2018.12.047>.
29. Sampath S, Frankel P, Vecchio BD, et al. Stereotactic Body Radiation Therapy to the Prostate Bed: Results of a Phase 1 Dose-Escalation Trial. *Int J Radiat Oncol Biol Phys.* 2020;106(3):537-545. <https://doi.org/10.1016/j.ijrobp.2019.11.005>.
30. Francolini G, Jereczek-Fossa BA, Di Cataldo V, et al. Stereotactic radiotherapy for prostate bed recurrence after prostatectomy, a multicentric series. *BJU Int.* 2020;125(3):417-425. <https://doi.org/10.1111/bju.14924>.

Сведения об авторах:

Роман Владимирович Новиков — канд. мед. наук, старший научный сотрудник научного отделения радиационной онкологии и ядерной медицины, ФГБУ «НМИЦ онкологии им. Н.Н. Петрова» Минздрава России; радиационный онколог онкологического отделения клиники высоких медицинских технологий им. Н.И. Пирогова, Санкт-Петербургский государственный университет, Санкт-Петербург. E-mail: novikov-spb@mail.ru.

Юлия Сергеевна Мельник — медицинский физик отделения радиотерапии. ФГБУ «НМИЦ онкологии им. Н.Н. Петрова» Минздрава России, Санкт-Петербург. E-mail: juliemeln@gmail.com.

Ольга Игоревна Пономарева — врач рентгенолог отделения радиотерапии. ФГБУ «НМИЦ онкологии им. Н.Н. Петрова» Минздрава России, Санкт-Петербург. E-mail: ponomarevaniio@rambler.ru.

Сергей Николаевич Новиков — д-р мед. наук, заведующий отделением радиотерапии, заведующий научным отделением радиационной онкологии и ядерной медицины. ФГБУ «НМИЦ онкологии им. Н.Н. Петрова» Минздрава России, Санкт-Петербург. E-mail: krokon@mail.ru.

Information about the authors:

Roman V. Novikov — Candidate of Medical Science, Senior Researcher, Scientific Department of Radiation Oncology and Nuclear Medicine, National Medical Center of Oncology named after N.N. Petrov, Ministry of Health of Russian Federation, Saint Petersburg, Russia; Radiologist of Oncology Department of Pirogov Clinic of High Medical Technologies named after N.I. Pirogov, Saint Petersburg State University. Saint Petersburg, Russia. E-mail: novikov-spb@mail.ru.

Julia S. Melnik — Medical Physicist of Radiation Therapy Department. National Medical Center of Oncology named after N.N. Petrov of the Ministry of Health of Russian Federation, Saint Petersburg, Russia. E-mail: juliemeln@gmail.com.

Olga I. Ponomareva — Radiologist of Radiation Therapy Department. National Medical Center of Oncology named after N.N. Petrov of the Ministry of Health of Russian Federation, Saint Petersburg, Russia. E-mail: ponomarevaniio@rambler.ru.

Sergey N. Novikov — Doctor of Medical Science, Head of Radiotherapy Department, Head of Scientific Department of Radiation Oncology and Nuclear Medicine. National Medical Center of Oncology named after N.N. Petrov of the Ministry of Health of Russian Federation. Saint Petersburg, Russia. E-mail: krokon@mail.ru.